УДК 616.24-089

АНАЛИЗ ПРИЧИН КОНВЕРСИЙ ПРИ ВИДЕОТОРАКОСКОПИЧЕСКИХ АНАТОМИЧЕСКИХ РЕЗЕКЦИЯХ ЛЕГКИХ И ИХ ВЛИЯНИЯ НА БЛИЖАЙШИЕ РЕЗУЛЬТАТЫ

[1,2] В. Г. Пищик, [1] Е. И. Зинченко, [3] О. С. Маслак, [2] А. И. Коваленко,
[1] А. Д. Оборнев, [1] Н. Р. Ширинбеков
[1]ФГБУЗ «Клиническая больница № 122 имени Л. Г. Соколова Федерального медико-биологического агентства»
[2]ФГБОУ ВО «Санкт-Петербургский государственный университет»
[3]ФГБУ «Санкт-Петербургский научно-исследовательский институт фтизиопульмонологии» МЗ РФ

[1,2] V. G. Pischik, [1]E. I. Zinchenko, [3]O. S. Maslak, [2]A. I. Kovalenko,
[1]A. D. Obornev, [1]N. R. Shirinbekov

THE CAUSES AND CONSEQUENCES OF CONVERSION DURING VIDEO-ASSISTED THORACOSCOPIC ANATOMIC PULMONARY RESECTIONS

[1] Sokolov' Hospital N 122 of the Federal Medical and Biological Agency
[2] Saint Petersburg State University
[3] Saint Petersburg Research Institute of Phthisiopulmonology

РЕФЕРАТ. Вынужденный перевод (конверсия) торакоскопической операции в открытую является одной из важных характеристик безопасности торакоскопических лобэктомий. Подобное развитие операции зачастую связано с развитием осложнений или непреодолимыми трудностями в ходе ее выполнения. Неудивительно, что причины и частота конверсий при видеоторакоскопических анатомических резекциях легких интересуют большинство торакальных хирургов.
С 2010 по 2015 год в Центре торакальной хирургии Клинической больницы № 122 выполнены 276 анатомических резекций при различных заболеваниях легких: 49 вмешательств выполнены из боковой торакотомии, 227 лобэктомий проводились торакоскопически и у 9 больных закончились конверсией в открытый доступ, что составило 3,9%.
У 5 пациентов причиной конверсии стали кровотечения из ветвей легочной артерии вследствие смещения гемостатических клипс, дефекта прошивания эндостеплером, повреждения при выделении артерии из периваскулярного фиброза и кальциноза. Еще у четырех больных конверсии были техническими, связанными с долевым обтурационным пневмонитом, с повреждением мембранозной стенки левого главного бронха и невозможностью проведения однолегочной вентиляции, с врастанием опухоли в промежуточный ствол легочной артерии и с выраженными фиброзными изменениями в корне легкого. Периоперационных летальных исходов не было. Скончался один пациент на 23-й день с момента вмешательства от ТЭЛА. При сравнении с группой больных с изначально выполненной торакотомией отмечены статистически достоверное увеличение длительности операций, объема кровопотери и частоты гемотрансфузий в случаях конверсии. Кроме того, конверсии ассоциировались с большим риском послеоперационных осложнений, однако статистически значимых отличий не выявлено. Также не выявлено различий в длительности послеоперационного дренирования и послеоперационного пребывания пациентов в стационаре.
Таким образом, самыми частыми причинами конверсий оказываются кровотечения или неуверенность в надежности сосудистого контроля. Значимыми предикторами конверсии являются периваскулярный фиброз и кальциноз.

КЛЮЧЕВЫЕ СЛОВА: конверсия, торакоскопическая лобэктомия, видеоторакоскопическая анатомическая резекция легких, интраоперационное кровотечение, осложнения.

SUMMARY. Conversion to open procedure is one of the major characteristics of safety of thoracoscopic lobectomies. Conversion is mainly caused by intraoperative complications or technical difficulties. Thus, its rate and causes is an interesting topic for thoracic surgeons.
Since 2010 till 2015 at the Thoracic Surgery Department 276 anatomic lung resections were performed due to different lung diseases: in 49 cases the approach was lateral thoracotomy, 227 operations were thoracoscopic, 9 cases ended up as conversion (3,9%).
5 conversions were caused by arterial bleeding after slipping of hemostatic clips, failure of endoscopic stapler, arterial damage while dissection from perivascular fibrosis and calcinosis. Four conversions were technical caused by lobar paracancrosic pneumonitis, rupture of membranous part of left main stem bronchus and impossibility of single-lung ventilation, tumor invasion into intermediate artery, severe fibrosis in the hilum.
There was no perioperative death. One patient died on 23 day after the operation because of pulmonary embolism. Conversion group had longer operation time, higher amount of blood loss and hemotransfusion rate, comparing to open procedures. Moreover, conversions were associated with higher risk of postoperative complications but no statistical evidence was found. There was no difference in duration of chest tube and postoperative stay.
Therefore, the most frequent reasons for conversion to open are uncontrolled bleeding and blind vessel dissection. Main predictors of conversion are perivascular fibrosis and calcinosis.

KEY WORDS: conversion, VATS lobectomy, VATS anatomic pulmonary resection, intraoperative bleeding, complications.

Введение

Частота перехода к открытым операциям (конверсия) в ходе выполнения эндоскопических вмешательств уже несколько десятилетий используется для оценки безопасности миниивазивных доступов. По мнению ряда авторов, ее частота характеризует сложность и выполнимость эндовидеохирургических вмешательств в целом. Однако частота конверсий при выполнении видеоторакоскопических анатомических резекций, по данным зарубежной литературы, колеблется от 1,6 до 23,3% случаев [8], по данным отечественных авторов – от 7,5 до 18% [1, 3, 4]. Подобные различия могут объясняться разной трактовкой отдельными авторами дефиниции «конверсия» и показаний к ней. Широта взглядов на определение этого понятия не позволяет получать сопоставимые данные у различных авторов не только по вопросу о частоте конверсий при видеоторакоскопических лобэктомиях. Невозможность отделить запланированный переход к торакотомии и экстренную конверсию мешает оценить их влияние на результаты лечения торакальных больных, разработать алгоритм действия и рекомендации по предотвращению таких ситуаций.

Многие исследователи не находят различий в частоте возникновения послеоперационных осложнений при сравнении конверсий и изначально открытых операций [17, 18, 20].

Однако это может быть обусловлено включением в число конверсий диагностических торакоскопий с последующей торакотомией. Другие авторы отмечают, что конверсии ассоциируются с большей интраоперационной кровопотерей, большей продолжительностью операции, а значит, и временем воздействия анестезии, более длительным временем нахождения в реанимации, увеличением послеоперационного койко-дня [7].

Очевидно, что необходимо разделять экстренные конверсии и конверсии, выполняемые по техническим причинам. Первые в основном связаны с серьезным кровотечением из артерий и вен крупного диаметра [8, 10]. Технические конверсии случаются преимущественно при трудностях выделения элементов корня легкого видеоторакоскопически, что может существенно удлинять время вмешательства, приводить к незапланированному расширению объема операции [11]. Ряд технических конверсий в открытый доступ обусловлен анестезиологическим пособием и его осложнениями, или к примеру, невозможностью проведения однолегочной вентиляции [4].

Таким образом, конверсии при видеоторакоскопических анатомических резекциях легких могут оказаться маркером тяжелых осложнений или отсутствия навыков хирурга завершить операцию без торакотомии. При этом сведения о причинах и последствиях конверсий в литературе встречаются редко и до конца не систематизированы.

Материал и методы

С 2010 по 2015 год в Центре торакальной хирургии ФМБА РФ одной хирургической бригадой выполнены 276 анатомических резекций при различных заболеваниях легких. 218 операций завершены торакоскопически, 49 вмешательств выполнены из стандартной боковой торакотомии. 9 видеоторакоскопических анатомических резекций легкого закончились конверсией в открытый доступ, что составило 3,9%.

Анатомические резекции легких выполнены 159 мужчинам (57,6%) и 117 женщинам (42,4%) в возрасте от 20 до 90 лет (средний возраст – 59,4 ± 13,6 лет). Индекс массы тела в исследуемой группе варьировал от 16,2 до 54,7 (средний ИМТ – 25,8 ± 4,9). Приблизительно четверть больных в исследуемой группе имели индекс коморбидности Чарлсона (CCI) 5 баллов и более. 48,2% оперируемых имели ОФВ1 меньше 80%, при этом 14 пациентов – меньше 50%. Чаще всего анатомические резекции легких выполнялись по поводу первичного рака легких (72,1%), существенно реже при туберкулезе (8%), хронических нагноительных заболеваниях (8%) и метастатическом поражении (6,5%). Группа редких диагнозов составила всего 5,6% от всех вмешательств.

Все видеоторакоскопические анатомические резекции легких соответствовали современным международным техническим требованиям [19]: визуализация при помощи монитора, отсутствие любого ранорасширителя, раздельная обработка структур корня легкого, выполнение лимфодиссекции, средний размер разреза для извлечения препарата не более 4–6 см (у наших пациентов – 4,1 ± 0,86 см), количество портов от 1 до 4 (у наших пациентов чаще два).

Конверсией считали переход от видеоторакоскопического к открытому вмешательству после полного выделения одного из элементов корня удаляемой анатомической единицы легкого. Послеоперационные осложнения анализировались с учетом Оттавской классификации осложнений в торакальной хирургии, где каждому случаю, в зависимости от тяжести и метода устранения, присваивается определенная степень (Grade) [12].

Статистическая обработка полученных данных выполнялась с использованием компьютерной программы IBM SPSS Statistics v. 23.0 и программы Microsoft Excel 2007: достоверность различий оценивали при помощи U-критерия Манна – Уитни и Хи-квадрата Пирсона.

Результаты

У 9 из 227 пациентов, у которых операция начиналась и планировалась как видеоторакоскопическая, вынужденно произведена торакотомия, что составило 3,97%. Причины и исходы конверсий в изученной группе пациентов подробно представлены в таблице 1.

Таблица 1

Характеристика случаев конверсий при видеоторакоскопических анатомических резекциях легких

Год	Возр. / пол	Диагноз	Операция	Тип конверсии	Причина конверсии	Время операции	Крово-потеря	П/о к/д	Исход
2012	58/М	МТС	Ниж. билобэктомия справа	экстренная	Кровотечение из промежуточного ствола ЛА из-за несрабатывания сшивающего аппарата	480	2000	13	Выписка
2012	49/М	Рак	Верх. лобэктомия справа	экстренная	Кровотечение из А2 в связи со смещением единственной клипсы	240	700	6	Выписка
2012	53/М	Рак	Трисегментэктомия слева	экстренная	Кровотечение из левой ветви ЛА в связи со смещением клипсы с А1с во время извлечения препарата	380	1900	7	Выписка
2013	54/М	Рак	Верх. лобэктомия справа	техническая	Долевой обтурационный пневмонит	435	650	7	Выписка
2013	72/М	Рак	Верх. лобэктомия справа	техническая	Повреждение мембранозной стенки ЛГБ при интубации, невозможность проведения раздельной вентиляции	350	500	23	Умер (ТЭЛА)
2013	73/М	Рак	Ниж. билобэктомия справа	техническая	Выраженный периваскулярный процесс и особенности расположения опухоли	330	600	15	Выписка
2014	63/Ж	Рак	Средняя лобэктомия справа с ангиопластикой	техническая	Врастание опухоли в промежуточный ствол ЛА	385	200	7	Выписка
2014	61/Ж	ХНЗЛ	Средняя лобэктомия справа	экстренная	Кровотечение из артерии средней доли при ее выделении из кальцинированных лимфатических узлов	350	800	6	Выписка
2015	67/Ж	Рак	Пневмонэктомия слева	экстренная	Кровотечение из левой ветви ЛА из-за повреждения сшивающим аппаратом А2, кальциноз лимфатических узлов	220	500	8	Выписка

Пояснение к таблице: МТС – метастатическое поражение легкого, ХНЗЛ – хронические нагноительные заболевания легких, А2 – артерия второго сегмента, А1–3 – артерия первого и третьего сегментов, А1с – дополнительная артерия первого сегмента, ЛГБ – левый главный бронх; ТЭЛА – тромбоэмболия легочной артерии; ЛА – легочная артерия

Как видно из таблицы 1, пять из девяти конверсий произведены экстренно в связи с неконтролируемым при видеоторакоскопии кровотечением.

Причины кровотечений оказались разными. В двух случаях произошло смещение пластиковых гемостатических клипс на этапе извлечения препарата. При ретроспективном просмотре операционного видео можно констатировать, что клипсы накладывались не оптимально, без дублирующей клипсы. При дальнейших манипуляциях в плевральной полости из-за плохого контроля инструментов вне поля зрения произошло непреднамеренное смещение клипс рамкой контейнера для извлечения препарата в одном случае и легочным зажимом в другом (рис. 1). У обоих пациентов кровотечение временно остановлено прижатием. Среди наших операций после кривой обучения встречались подобные случаи, когда кровотечения устранялись видеоторакоскопически, ручным швом. Однако наш навык сосудистого шва из миниинвазивного доступа в этот период времени был недостаточным, чтобы ликвидировать осложнение без конверсии.

В одном случае наблюдался дефект в работе сшивающего аппарата. Аппарат был наложен на участок среднедолевого бронха с подлежащей артерией во время нижней билобэктомии. К сожалению, при прошивании аппарат прорезал ткань, но не прошил ее. При этом началось профузное кровотечение в плевральную полость и в просвет бронха (рис. 2). Кровотечение было остановлено наложением зажима и окончательно устранено при экстренной торакотомии.

Еще в одном случае значительный фиброз и кальцинированные лимфатические узлы препятствовали адекватному выделению структур корня. Настойчивые и агрессивные попытки обойти сосуд диссектором закончились надрывом и кровотечением, которое остановлено прижатием (рис. 3). Продолжение торакоскопии признано небезопасным, и операция закончена из торакотомного доступа. В последнем, пятом, случае была повреждена ветка сегментарной артерии при попытке обработать соседний сосуд, и хотя повреждение было устранено, вокруг других элементов корня легкого сохранялись кальцинированные лимфатические узлы, явно мешающие выделению других сосудов. Кроме того, у этой пациентки имелись серьезные сомнения в радикальности предполагаемой верхней лобэктомии слева. После торакотомии, дополнительной ревизии и срочного гистологического исследования окончательный объем оперативного вмешательства – левосторонняя пневмонэктомия.

Что касается технических конверсий, то в основном их производили, когда в течение часа операции не происходило развития оперативного приема. Как правило, это было обусловлено техническими трудностями и неуверенностью хирурга в безопасности продолжения операции торакоскопически. Лишь в одном случае потребовалась вынужденная

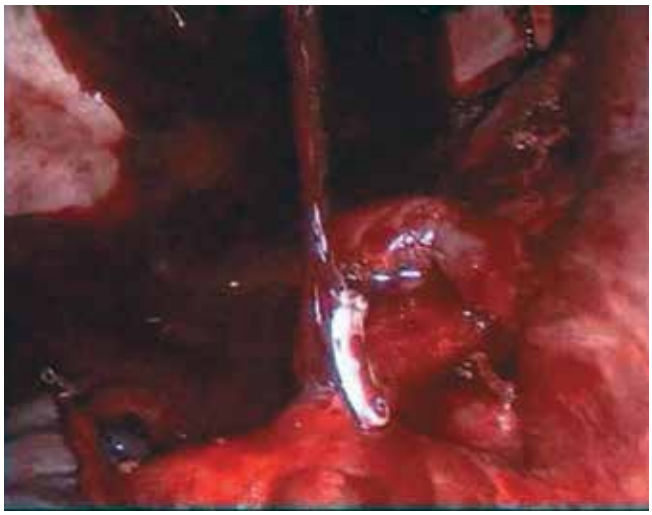

Рис. 1. Кровотечение из артерии второго сегмента справа в связи со смещением гемостатической клипсы

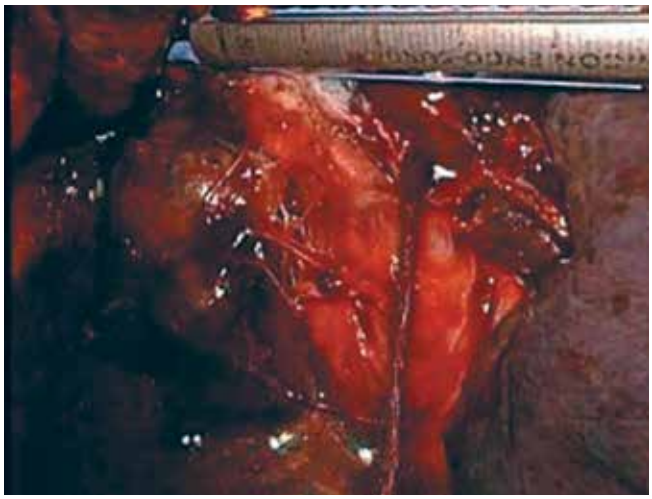

Рис. 2. Кровотечение из линии аппаратного шва в связи с дефектом работы сшивающего аппарата

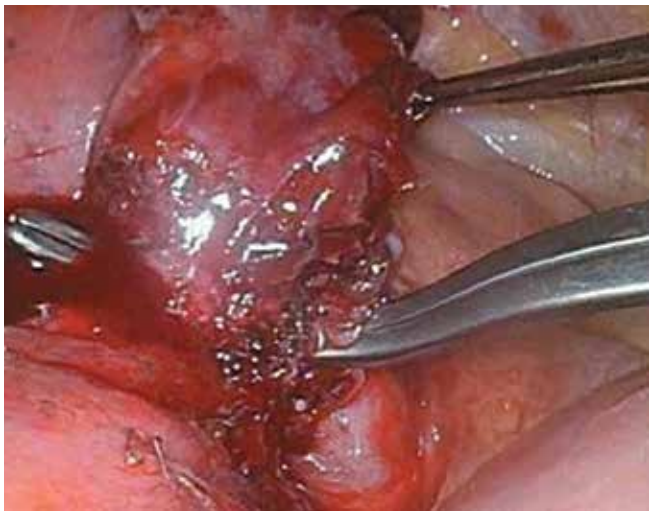

Рис. 3. Кровотечение из среднедолевой артерии, надорванной во время выделения среднедолевого бронха из конгломерата фиброзированных лимфатических узлов

Таблица 2

Сравнение результатов анатомических резекций легких, выполненных из торакотомии и после конверсий в открытый доступ

	Торакотомии (n = 49)	Конверсии (n = 9)	P
Среднее время операции (минуты)	251,73 ± 1,48	352,22 ± 9,26	0,002
Количество удаленных медиастинальных лимфоузлов при раке легких (среднее) n=40 и n=7	16,95 ± 0,14	11,43 ± 0,8	0,086
Кровопотеря (средняя, мл)	481 ± 5,8	931 ± 75,77	0,023
Длительность послеоперационного дренирования (среднее, сутки)	5,39 ± 0,1	5,33 ± 0,84	0,369
Общее количество введенных наркотических анальгетиков (количество ампул промедола, трамадола)	1,39 ± 0,04	1,33 ± 0,3	0,524
Осложнения (количество случаев)	22 (44,9%)	6 (66,7%)	0,230
Осложнения с Grade 3 и выше (количество случаев)	8 (16,3%)	3 (33,3%)	0,232
Продолжительность послеоперационной госпитализации (средняя, сутки)	10,17 ± 4,70	10,11 ± 5,48	0,505
Гемотрансфузия (количество случаев)	9 (18,4%)	5 (55,6%)	0,017

техническая конверсия, когда больной, ранее подвергшийся лобэктомии с противоположной стороны, оказался неспособен переносить однолегочную вентиляцию. К сожалению, у этого же пациента произошло повреждение при интубации главного бронха с противоположной стороны со значительным пневмомедиастинумом. В комплексе обе эти причины и обусловили конверсию в торакотомию.

Следует констатировать, что среднее время операций при конверсии оказалось существенно выше, чем при видеоторакоскопических анатомических резекциях – 352,2 ± 93,1 мин. и 195,8 ± 67,6 мин. соответственно. Такие цифры не удивительны и довольно показательны. Оказалось, что осложненная видеоторакоскопическая анатомическая резекция легкого или неудачный подбор пациента приводили к увеличению среднего времени операции практически в два раза.

Однако гораздо более интересным оказалось сравнение результатов конверсий в торакотомию с изначально открытыми операциями (табл. 2).

Как видно из таблицы 2, конверсии статистически значимо увеличивали время операции по сравнению с открытыми операциями. Это можно объяснить тем, что часть конверсий выполнялась по экстренным показаниям, связанным с кровотечением, на остановку которого тратилось значительное время. Этим же объясняется большая частота гемотрансфузий после конверсий. Важно отметить, что, несмотря на то, что конверсии выполнялись изначально при осложненных случаях, количество удаленных лимфоузлов при этом не отличалось от стандартных открытых операций.

В нашем исследовании конверсии ассоциировались с большим риском послеоперационных осложнений (гиповентиляция оставшегося участка легкого, продленный сброс воздуха, острая почечная недостаточность, нарушения ритма), однако статистически значимых отличий не выявлено. Также не выявлено различий в длительности послеоперационного дренирования и послеоперационного пребывания пациентов в стационаре.

Обсуждение

Конверсией в торакальной хирургии считается переход от операции, выполняемой из видеоторакоскопического доступа к открытому вмешательству из торакотомии [2]. Частота конверсий при выполнении торакоскопических лобэктомий широко колеблется по данным различных авторов [1, 3, 4, 9]. Очевидно, что такой частотный разброс отражает отсутствие единого понимания самого термина «конверсия».

Запланированная видеоторакоскопическая ревизия плевральной полости, например для оценки резектабильности рака легкого, с последующим переходом к оперативному приему через торакотомию скорее следует называть диагностической торакоскопией, чем конверсией. Другое дело, когда торакоскопически выполняется не только ревизия, но также мобилизация, выделение и обработка элементов корня легкого. Лишь в некоторых статьях встречаются конкретные определения понятия конверсии. В статье Park Joon Suk et al. (2011) указывалось, что конверсией считается переход от запланированной видеоторакоскопии к торакотомии при условии начатой диссекции структур корня

легкого, плевральных спаек либо медиастинальных структур [15]. K. Amer et al. (2011) придерживаются похожей концепции, считая конверсией переход к торакотомии уже после выделения структур корня удаляемой анатомической структуры легкого либо после разделения междолевых щелей [6].

Мы считаем более точным собственное определение, что конверсией при видеоторакоскопической анатомической резекции легкого следует считать незапланированный переход к открытой операции, произведенный после обработки или повреждения любой из структур корня удаляемой анатомической единицы. Такое определение позволяет полагать, что хирург планировал не только начать, но и закончить операцию торакоскопически. Частота конверсий в нашем исследовании составила 3,97%, что соотносится с данными современной медицинской литературы.

Различия в частоте конверсий могут быть связаны с кривой обучения и критериями отбора пациентов для видеоторакоскопических анатомических резекций легких. Стоит отметить, что первая конверсия в нашем Центре случилась в 2012 году после прохождения кривой обучения. Приблизительно в это же время в Центре стало проводиться исследование по расширению стандартных показаний к видеоторакоскопическим лобэктомиям, в результате чего видеоторакоскопически стали оперироваться более сложные случаи. Это вполне согласовывается с данными F. Augustin et al. (2015), которые отмечают, что в их практике во время кривой обучения частота конверсий составила 8%, а затем, с расширением показаний к видеоторакоскопическим лобэктомиям, возросла до 12%. Однако впоследствии, при достижении равновесия между уверенностью и комфортом хирурга во время торакоскопических операций, способностью предугадывать возможные интраоперационные осложнения, частота конверсий снизилась до 4% [7].

C. S. Byun et al. (2015) в качестве других независимых факторов риска отмечает возраст старше 65 лет, ОФВ1 – ниже 1,8 л и дооперационную идентификацию кальцинированных лимфатических узлов. Кальцинаты в лимфатических узлах как фактор риска конверсий рассматривались также и другими авторами [18]. F. Augustin et al. (2015) добавляют к этому размер опухоли больше 3 см и наличие неоадъювантной лучевой терапии [7].

В нашем исследовании среди конверсий трое пациентов оперировались в возрасте старше 65 лет, трое имели сниженные показатели функции внешнего дыхания, еще пятеро – опухоль размером более 3 см. У двоих пациентов в анамнезе была резекция легкого с другой стороны. Однако следует подчеркнуть, что в группе наших больных, у которых видеоторакоскопические анатомические резекции легких завершены успешно, было много пациентов гораздо более старшего возраста, и с большими опухолями, и после неоадъювантной химиотерапии. В то же время построить математическую модель и оценить прогностическую ценность отдельных признаков в нашем исследовании оказалось невозможно ввиду малого числа конверсий.

Несмотря на существующую угрозу перехода к торакотомии, некоторые факторы, описываемые в литературе, не должны считаться абсолютными показаниями к конверсии. Множественные плевральные спайки, центральное расположение опухоли, отсутствие междолевых щелей, вторичное поражение лимфатических узлов и прочие признаки технической сложности не препятствуют безопасному и эффективному завершению операции видеоторакоскопически [16]. В таких случаях решение о конверсии зависит от дополнительных факторов, например от опыта операционной бригады. И все же справедливо будет отметить, что специалисты, не выполняющие видеоторакоскопических анатомических резекций легких в трудных случаях, возможно, будут иметь меньший процент конверсий.

Характеризуя значение опыта оперирующего хирурга в снижении частоты конверсий, V. Puri et al. (2015) отмечают, что за три года практики видеоторакоскопических анатомических резекций легких частота конверсий снизилась с 28 до 11%. С увеличением опыта появляется уверенность хирурга в том, что с некоторыми осложнениями можно справиться, не прибегая к торакотомии. Например, при заклинивании сшивающего аппарата на выделенном элементе корня удаляемой анатомической единицы легкого некоторыми авторами производится конверсия [3], тогда как мы имеем успешный опыт решения данной проблемы видеоторакоскопически. У одного из наших больных при выполнении верхней лобэктомии слева сшивающий аппарат заклинило при обработке верхнедолевой вены, однако нам удалось выделить сосуд проксимальнее и обработать его другим сшивающим аппаратом.

Другие авторы не находят зависимости между опытом и процентом конверсий, связанных с интраоперационным кровотечением или серьезными интраоперационными осложнениями [10]. К последним они относили жизнеугрожающие ситуации, включая моментальную кровопотерю более 2 л, ошибочное пересечение бронхов или сосудов, повреждение внутренних органов (пищевод и селезенка), а также случаи, потребовавшие дополнительных хирургических манипуляций, таких как пластика магистральных сосудов и трахеи, или увеличения объема операции по неонкологическим причинам.

Безусловно, интраоперационное кровотечение – главное жизнеугрожающее состояние – требует правильной оценки собственных сил и, скорее, послужит поводом для торакотомии. Однако и здесь существуют разные взгляды на хирургическую

тактику. При возникновении кровотечения, частота конверсий при котором составляет 0,5–5,2% [8], применение некоторых методов его остановки, таких как тампонада источника, SCAT, а также предварительное наложение турникета на легочную артерию, позволяет справляться с этим осложнением торакоскопически [13]. J. Mei et al. (2013) демонстрируют, что в 88% случаев интраоперационное кровотечение остановили торакоскопически [14]. В то же время H. Decaluwe et al. (2015) отмечают, что при видеоторакоскопической анатомической резекции легких кровотечение в 80% случаев потребовало проведения конверсии [10].

Отдельно следует выделить технические конверсии, которые выполняются, когда надежда на завершение операции торакоскопически есть, однако это сопряжено с серьезными временными затратами. Так, А. Х. Трахтенберг, В. И. Чиссов (2009) считают, что «длительные попытки выполнить операцию непременно эндоскопическим доступом заканчиваются развитием интраоперационных осложнений, а необоснованное затягивание торакоскопии приводит к более тяжелому течению послеоперационного периода и полностью перечеркивает преимущества малоинвазивных методик» [5]. Нет окончательного мнения по поводу операционного времени, когда хирург должен остановиться и выполнить техническую конверсию. Скорее всего, речь идет даже не об общем времени операции, а о времени без существенного продвижения. Например, если хирургу не удается в течение часа после мобилизации легкого обработать ни одной из структур корня удаляемой анатомической единицы, требуется конверсия.

Среди анализируемых пациентов отмечено четыре технические конверсии. Одна была связана с долевым обтурационным пневмонитом, вторая – с повреждением мембранозной стенки левого главного бронха и невозможностью проведения однолегочной вентиляции, третья – с врастанием опухоли в промежуточный ствол легочной артерии, четвертая – с выраженными фиброзными изменениями в корне легкого. Если добавить, что еще как минимум две конверсии были связаны с недооценкой степени периваскулярного фиброза и кальциноза, то можно согласиться с мнением S. Gazala et al. (2011), что фиброзированные или кальцинированные лимфоузлы являются наиболее опасными с точки зрения внезапных хирургических повреждений, требующих конверсии.

Вопрос влияния конверсии на послеоперационные осложнения и летальность в современной литературе также остается нерешенным. Многие исследователи указывают, что нет никаких различий в частоте возникновения послеоперационных осложнений при сравнении конверсий и изначально открытых операций [17, 18, 20]. Однако это может быть связано с тем, что в качестве конверсий рассматривались диагностические торакоскопии с последующей торакотомией. C. S. Byun et al. (2015) отмечали, что конверсии ассоциируются с большей интраоперационной кровопотерей, большей продолжительностью операции, а значит, и временем воздействия анестезии, более длительным временем нахождения в отделении реанимации [9]. Однако ни один исследователь не отмечает различий в послеоперационной летальности между торакотомией и конверсией. У наших пациентов не было периоперационной летальности. У одного из больных в группе конверсий на 23-и сутки случилась массивная летальная ТЭЛА, несмотря на своевременные меры профилактики. Прямой связи с фактом конверсии в его случае нет, поскольку конверсия даже не была связана с кровопотерей.

F. Augustin et al. (2015) сравнивали послеоперационные осложнения и летальность при ВТС и конверсиях. В его исследовании конверсии не ассоциировались с более частым возникновением осложнений. Единственным достоверным различием оказался послеоперационный койко-день, который в случае конверсии был значительно больше [7]. В нашем исследовании статистически достоверные различия между торакотомиями и конверсиями обнаружены только в отношении степени кровопотери и частоты гемотрансфузий, а также в отношении длительности операций. Статистически достоверных различий в длительности госпитального пребывания или в частоте осложнений, в том числе тяжелых, не выявлено. Хотя тенденция к более осложненному течению конверсий все же прослеживается.

Заключение

Конверсии при анатомических резекциях легких не должны рассматриваться хирургами как нормальное течение операции. Они характеризуются большей кровопотерей и гемотрансфузией, а также длительностью операций, что может негативно отразиться на отдаленных онкологических результатах. Наиболее частыми причинами конверсий оказываются кровотечения или неуверенность в надежности сосудистого контроля. В экстренных ситуациях при отсутствии выбора хирург должен незамедлительно переходить к торакотомии. Из предикторов конверсии наиболее значимыми являются периваскулярный фиброз и кальциноз, нарушающие прецизионность выделения сосуда. Однако конверсии по техническим показаниям желательно предотвращать на этапе предоперационной оценки либо при проведении диагностической видеоторакоскопии.

ЛИТЕРАТУРА

1. Видеоторакоскопическая лобэктомия в лечении периферического рака легкого I стадии / Р. Е. Сигал, Е. И. Сигал, В. П. Потанин [и др.] // Поволжский онкологический вестник. – 2015. – № 2. – С. 18–25.

2. Видеоторакоскопические анатомические резекции легкого в торакальной онкологии / Т. Л. Обухова, Д. Д. Сехниаидзе, А. В. Лысцов [и др.] // Тюменский медицинский журнал. – 2014. – Т. 16, № 4. – С. 43–44.

3. Видеоторакоскопия в дифференциальной диагностике и лечении периферических образований легких / Б. Н. Котив, А. П. Чуприна, Д. А. Ясюченя [и др.] // Вестник Национального медико-хирургического центра имени Н. И. Пирогова. – 2012. – Т. 7 (2). – С. 18–21.

4. Трахтенберг А. Х., Чиссов В. И. Рак легкого // Руководство. Атлас. – М., 2009. – 660 с.

5. Целесообразность торакоскопических анатомических резекций легких при злокачественных опухолях / А. Н. Амиралиев, Д. А. Вурсол, В. А. Багров [и др.] // Сибирский онкологический журнал. – 2014. – Приложение № 1. – С. 16.

6. A method of assessing reasons for conversion during video-assisted thoracoscopic lobectomy / S. Gazala, I. Hunt, A. Valji [et al.] // Inter. Cardiovascular and Thoracic Surg. – 2011. – Vol. 12. – P. 962–964.

7. A novel method for troubleshooting vascular injury during anatomic thoracoscopic pulmonary resection without conversion to thoracotomy / J. Mei, Q. Pu, H. Liao [et al.] // Surg. Endosc. – 2013. – Vol. 27. – P. 530–537.

8. Amer K., Khan A. Z., Vohra H. A. Video-assisted thoracic surgery of major pulmonary resections for lung cancer: the Southampton experience // Eur. J. Cardiothorac. Surg. – 2011. – Vol. 39 (2). – P. 173–179.

9. Analysis of Unexpected Conversion to Thoracotomy During Thoracoscopic Lobectomy in Lung Cancer / C. S. Byun, S. Lee, D. J. Kim [et al.] // Ann. Thorac. Surg. – 2015. – Vol. 100 (3). – P. 968–973.

10. Berry M. F. Pulmonary Artery Bleeding During Video-Assisted Thoracoscopic Surgery Intraoperative Bleeding and Control // Thorac. Surg. Clin. – 2015. – Vol. 25 (3). – P. 239–247.

11. Causes, predictors and consequences of conversion from VATS to open lung lobectomy / F. Augustin, H. T. Maier, A. Weissenbacher [et al.] // Surg. Endosc. – 2015. – Vol. 30 (6). – P. 2415–2421.

12. Effects and reasons of conversion during video-assisted thoracic surgery lobectomy / B. Yang, Y. Liu, W. Dai [et al.] // Zhonghua Yi Xue Za Zhi. – 2014. – Vol. 94 (47). – P. 3748–3750.

13. Evaluating the reliability and reproducibility of the Ottawa Thoracic Morbidity and Mortality classification system / J. Ivanovic, A. Al-Hussaini, D. Al-Shehab [et al.] // Ann. Thorac. Surg. – 2011. – Vol. 91. – P. 387–393.

14. Intraoperative conversion from video-assisted thoracoscopic surgery lobectomy to open thoracotomy: a study of causes and implications / V. Puri, A. Patel, K. Majumder [et al.] // J. Thorac. Cardiovasc. Surg. – 2015. – Vol. 149 (1). – P. 55–61.

15. Liu L., Liu C. Need for conversion of video-assisted thoracoscopic surgery is not an insurmountable barrier // J. Thorac. Cardiovasc. Surg. – 2015. – Vol. 150 (3). – P. 740.

16. Major intraoperative complications during video-assisted thoracoscopic anatomical lung resections: anintention-to-treat analysis / H. Decaluwe, R. H. Petersen, H. Hansen [et al.] // Eur. J. Cardiothorac. Surg. – 2015. – Vol. 48. – P. 588–599.

17. Pischik V. G. Technical difficulties and extending the indications for VATS lobectomy // J. Thorac. Dis. – 2014. – Vol. 6 (S6). – P. 623–630.

18. Predictors of conversion to thoracotomy for video-assisted thoracoscopic lobectomy: a retrospective analysis and the influence of computed tomography-based calcification assessment / P. Samson, J. Guitron, M. F. Reed [et al.] // J. Thorac. Cardiovasc. Surg. – 2013. – Vol. 145. – P. 1512–1518.

19. Unplanned Conversion to Thoracotomy During Video-Assisted Thoracic Surgery Lobectomy does not Compromise the Surgical Outcome / J. S. Park, H. K. Kim, Y. S. Choi [et al.] // World J. Surg. – 2011. – Vol. 35. – P. 590–595.

20. Video-assisted thoracoscopic surgery lobectomy at 20 years: a consensus statement / T. D. Yan, C. Cao, T. A. D'Amico [et al.] // Eur. J. Cardiothorac. Surg. – 2014. – Vol. 45 (4). – P. 633–639.