

Государственное бюджетное учреждение
«Санкт-Петербургский научно-исследовательский институт скорой помощи
им. И.И. Джанелидзе» Комитета по здравоохранению Санкт-Петербурга

**ИЛЛЮСТРИРОВАННАЯ
КЛАССИФИКАЦИЯ
ПЕРЕЛОМОВ ДЛИННЫХ КОСТЕЙ КОНЕЧНОСТЕЙ
(КЛАССИФИКАЦИЯ АО, МКБ-10, МКБ-11)**

Учебно-методическое пособие

Санкт-Петербург
2024

УДК 614.2+616.71-001.5

Иллюстрированная классификация переломов длинных костей конечностей (классификация АО, МКБ-10, МКБ-11): учебно-методическое пособие / под ред. д-ра мед. наук И.Г. Бельного // Санкт-Петербургский НИИ скорой помощи им. И.И. Джанелидзе. - СПб.: СПб НИИ СП им. И.И. Джанелидзе, 2024. – 57 с.

Авторы:

В.А. Мануковский, И.Г. Бельный, И.М. Барсукова,
А.И. Махновский, Б.А. Майоров, Г.Д. Сергеев

Рецензенты:

О.Н. Эргашев - доктор медицинских наук, профессор, вице-губернатор Санкт-Петербурга, профессор кафедры госпитальной хирургии № 2 ФГБОУ ВО «Первый Санкт-Петербургский государственный медицинский университет имени академика И.П. Павлова» Минздрава России

Ю.Б. Кашанский - доктор медицинских наук, ведущий научный сотрудник Отдела травматологии, ортопедии и вертебрологии ГБУ «Санкт-Петербургский научно-исследовательский институт скорой помощи им. И.И. Джанелидзе»

Редактор:

И.Г. Бельный - доктор медицинских наук, доцент, руководитель отдела травматологии, ортопедии и вертебрологии ГБУ «Санкт-Петербургский научно-исследовательский институт скорой помощи им. И.И. Джанелидзе»; профессор кафедры общей хирургии, руководитель курса травматологии и ортопедии ФБГОУ ВО «Санкт-Петербургский Государственный университет»

*Утверждено в качестве учебного пособия
проблемной комиссией № 3 ГБУ СПб НИИ СП им. И.И. Джанелидзе
протокол № 4 от 07.05.2024*

В учебно-методическом пособии представлена классификация АО длинных костей конечностей последнего пересмотра, датированного 2018 годом: плечевой кости, костей предплечья, бедренной кости и костей голени. Все переломы разделены на подгруппы в зависимости от локализации. Для большей наглядности даны иллюстрации, а также словесное описание характеристик переломов. Помимо этого, с целью повышения прикладной ценности пособия для каждого типа перелома приведены соответствующие коды МКБ-10 и МКБ-11.

Материалы предназначены для специалистов в области травматологии и ортопедии, организации здравоохранения, обучающихся разного уровня по программам основного и дополнительного профессионального образования.

ISBN 978-5-6047958-0-4

©ГБУ СПб НИИ скорой помощи им. И.И. Джанелидзе, 2024

Авторский коллектив

Мануковский Вадим Анатольевич - доктор медицинских наук, профессор, директор ГБУ «Санкт-Петербургский научно-исследовательский институт скорой помощи им. И.И. Джанелидзе»

Беленький Игорь Григорьевич - доктор медицинских наук, доцент, руководитель отдела травматологии, ортопедии и вертебрологии ГБУ «Санкт-Петербургский научно-исследовательский институт скорой помощи им. И.И. Джанелидзе»; профессор кафедры общей хирургии, руководитель курса травматологии и ортопедии ФБГОУ ВО «Санкт-Петербургский Государственный университет»

Барсукова Ирина Михайловна - доктор медицинских наук, доцент, руководитель Отдела организации скорой медицинской помощи ГБУ «Санкт-Петербургский научно-исследовательский институт скорой помощи им. И.И. Джанелидзе»; профессор кафедры общественного здоровья и здравоохранения с курсом экономики и управления здравоохранением ФБГОУ ВО «Первый Санкт-Петербургский государственный медицинский университет имени академика И.П. Павлова» Минздрава России

Махновский Андрей Иванович – кандидат медицинских наук, заместитель главного врача по скорой медицинской помощи ГБУ «Санкт-Петербургский научно-исследовательский институт скорой помощи им. И.И. Джанелидзе»; ассистент кафедры скорой медицинской помощи ФБГОУ ВО «Северо-Западный государственный медицинский университет им. И.И. Мечникова» Минздрава России

Майоров Борис Александрович - кандидат медицинских наук, младший научный сотрудник Отдела травматологии, ортопедии и вертебрологии ГБУ «Санкт-Петербургский научно-исследовательский институт скорой помощи им. И.И. Джанелидзе»; доцент кафедры общей хирургии ФБГОУ ВО Санкт-Петербургский Государственный университет

Сергеев Геннадий Дмитриевич - кандидат медицинских наук, старший научный сотрудник отдела травматологии, ортопедии и вертебрологии ГБУ «Санкт-Петербургский научно-исследовательский институт скорой помощи им. И.И. Джанелидзе»; ассистент кафедры общей хирургии, ФБГОУ ВО Санкт-Петербургский Государственный университет

Оглавление

ВВЕДЕНИЕ	5
Часть 1 ПЕРЕЛОМЫ ПРОКСИМАЛЬНОГО ОТДЕЛА ПЛЕЧЕВОЙ КОСТИ, БУТОРКОВ, ХИРУРГИЧЕСКОЙ ШЕЙКИ, ГОЛОВКИ	7
Часть 2 ПЕРЕЛОМЫ ДИАФИЗА ПЛЕЧЕВОЙ КОСТИ.....	9
Часть 3 ПЕРЕЛОМЫ ДИСТАЛЬНОГО ОТДЕЛА ПЛЕЧЕВОЙ КОСТИ	11
Часть 4 ПЕРЕЛОМЫ ПРОКСИМАЛЬНОГО ОТДЕЛА КОСТЕЙ ПРЕДПЛЕЧЬЯ.....	16
Часть 5 ПЕРЕЛОМЫ ДИАФИЗОВ КОСТЕЙ ПРЕДПЛЕЧЬЯ.....	18
Часть 6 ПЕРЕЛОМЫ ДИСТАЛЬНОГО ОТДЕЛА КОСТЕЙ ПРЕДПЛЕЧЬЯ.....	21
Часть 7 ПЕРЕЛОМЫ ПРОКСИМАЛЬНОГО ОТДЕЛА БЕДРЕННОЙ КОСТИ	26
Часть 8 ПЕРЕЛОМЫ ДИАФИЗА БЕДРЕННОЙ КОСТИ.....	30
Часть 9 ПЕРЕЛОМЫ ДИСТАЛЬНОГО ОТДЕЛА БЕДРЕННОЙ КОСТИ	31
Часть 10 ПЕРЕЛОМЫ ПРОКСИМАЛЬНОГО ОТДЕЛА КОСТЕЙ ГОЛЕНИ	36
Часть 11 ПЕРЕЛОМЫ ДИАФИЗА БОЛЬШЕБЕРЦОВОЙ КОСТИ	41
Часть 12 ПЕРЕЛОМЫ МАЛОБЕРЦОВОЙ КОСТИ	48
Часть 13 ПЕРЕЛОМЫ ЛОДЫЖЕК.....	49

Список сокращений

АО универсальная классификация переломов АО (нем. Arbeitsgemeinschaft für Osteosynthesefragen)

МКБ-10 Международная статистическая классификация болезней и проблем, связанных со здоровьем (10-й пересмотр)

МКБ-11 Международной статистической классификации болезней и проблем, связанных со здоровьем (11-й пересмотр)

ВВЕДЕНИЕ

Переломы длинных костей конечностей являются одними из наиболее распространенных травматических повреждений, которые требуют неотложной и квалифицированной медицинской помощи и могут приводить к длительной потере пациентом трудоспособности. Увеличение скорости автомобилей, разработка новых видов транспортных средств, не обеспечивающих достаточную безопасность водителя, появление новых вариантов активного досуга, а также рост популярности экстремальных видов спорта способствуют росту числа пострадавших с подобными травмами, нуждающихся в стационарном лечении.

Большое разнообразие имеющихся классификаций переломов различных локализаций зачастую не дает представления о тяжести травмы, не позволяет оценить прогноз, спланировать лечение и, соответственно, не может адекватно применяться в повседневной практике травматолога. В отличие от них, универсальная классификация переломов АО (нем. Arbeitsgemeinschaft für Osteosynthesefragen) играет ключевую роль в оценке тяжести травмы, выборе оптимального метода лечения и прогнозировании результатов. Именно поэтому сегодня система классификации переломов АО является одной из наиболее широко используемых и признанных в мире. Разработанная Швейцарской ассоциацией ортопедов (АО Foundation), она считается стандартом в травматологии и ортопедии. Эта классификация основана на четком определении анатомической локализации и морфологической характеристики переломов, что позволяет учесть все особенности повреждения кости и окружающих тканей. Структурированная система классификации позволяет врачами быстро и точно определить не только тип перелома, но и спланировать методику остеосинтеза.

Использование системы классификации АО подразумевает стандартизацию диагноза перелома. Это дает возможность проводить объективную оценку архитектоники перелома, а также выполнять систематизацию данных о пациентах, что позволяет адекватно сравнивать результаты лечения пациентов различных учреждений со сходными переломами, а также может использоваться в научной работе.

Актуальность разработки настоящего учебно-методического пособия по классификации переломов АО обусловлена необходимостью предоставить практикующим травматологам-ортопедам удобный инструмент для оценки тяжести перелома, выбора метода лечения и учета возможных осложнений.

В пособии представлена классификация АО длинных костей конечностей последнего пересмотра, датированного 2018 годом: плечевой кости, костей предплечья, бедренной кости и костей голени. Все переломы

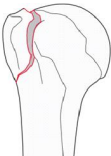


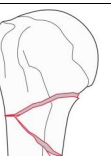
*Иллюстрированная классификация переломов длинных костей конечностей
(классификация АО, МКБ-10, МКБ-11), 2024*

разделены на подгруппы в зависимости от локализации. Для большей наглядности даны иллюстрации, а также словесное описание характеристик переломов. Помимо этого, с целью повышения прикладной ценности пособия для каждого типа перелома приведены соответствующие коды МКБ-10 и МКБ-11.

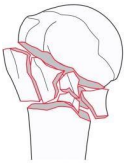

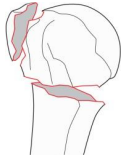

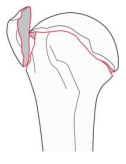


Настоящее учебно-методическое пособие по классификации переломов АО длинных костей конечностей предназначено для повышения профессионального уровня обучающихся разного уровня по программам основного и дополнительного профессионального образования.

Часть 1


ПЕРЕЛОМЫ ПРОКСИМАЛЬНОГО ОТДЕЛА ПЛЕЧЕВОЙ КОСТИ, БУГОРКОВ, ХИРУРГИЧЕСКОЙ ШЕЙКИ, ГОЛОВКИ

АО		АО сегмент, локализация		АО тип, группа, подгруппа		МКБ-10	МКБ-11	Диагноз	Иллюстрация	Описание перелома
11A1.1	11	A1.1	S42.2	NC12.23						
11A1.1	11	A1.1	S42.2	NC12.23	Простой внесуставной перелом проксимального отдела плечевой кости		Внесуставной унифокальный перелом большого бугорка плечевой кости, 2 фрагмента			
11A1.2	11	A1.2	S42.2	NC12.24	Простой внесуставной перелом проксимального отдела плечевой кости		Внесуставной унифокальный перелом малого бугорка плечевой кости, 2 фрагмента			
11A2.1	11	A2.1	S42.2	NC12.21	Простой внесуставной перелом проксимального отдела плечевой кости		Внесуставной унифокальный простой перелом хирургической шейки плечевой кости, 2 фрагмента			
11A2.2	11	A2.2	S42.2	NC12.21	Сложный внесуставной перелом проксимального отдела плечевой кости		Внесуставной унифокальный клиновидный перелом хирургической шейки плечевой кости, 2 фрагмента			


**Иллюстрированная классификация переломов длинных костей конечностей
(классификация АО, МКБ-10, МКБ-11), 2024**

11A2.3	II	A2.3	S42.2	NC12.21	Сложный внесуставной перелом проксимального отдела плечевой кости		Внесуставной унифокальный сложный перелом хирургической шейки плечевой кости, 2 фрагмента
11A3	II	A3	S42.2	NC12.20	Простой внесуставной перелом проксимального отдела плечевой кости		Внесуставной унифокальный вертикальный перелом проксимального отдела плечевой кости, 2 фрагмента
11B1.1	II	B1.1	S42.2	NC12.21	Сложный внесуставной перелом проксимального отдела плечевой кости		Внесуставной бифокальный перелом хирургической шейки и большого бугорка плечевой кости, 3 фрагмента
11B1.2	II	B1.2	S42.2	NC12.21	Сложный внесуставной перелом проксимального отдела плечевой кости		Внесуставной бифокальный перелом хирургической шейки и малого бугорка плечевой кости, 3 фрагмента
11C1.1	II	C1.1	S42.2	NC12.22	Сложный внутрисуставной перелом проксимального отдела плечевой кости		Внутрисуставной перелом анатомической шейки с импакцией и вальгусной деформацией
11C1.3	II	C1.3	S42.2	NC12.22	Простой внутрисуставной перелом проксимального отдела плечевой кости		Внутрисуставной изолированный перелом анатомической шейки
11C3.1	II	C3.1	S42.2	NC12.22	Сложный внутрисуставной перелом проксимального отдела плечевой кости		Внутрисуставной перелом анатомической и хирургической шейки плечевой кости без повреждения суставной поверхности, с переломом большого бугорка или без, 4 фрагмента и более

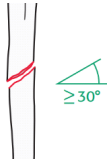
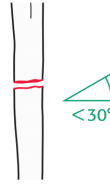
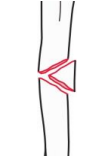
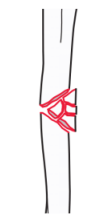
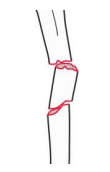
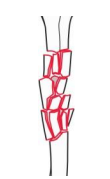
**Иллюстрированная классификация переломов длинных костей конечностей
(классификация АО, МКБ-10, МКБ-11), 2024**

11C3.3	II	C3.3	S42.2	NC12.22	Сложный внутрисуставной перелом проксимального отдела плечевой кости		Внутрисуставной перелом анатомической шейки с повреждением суставной поверхности и хирургической шейки плечевой кости с распространением на диафиз, с переломом большого бугорка или без, 4 фрагмента и более
--------	----	------	-------	---------	--	---	---


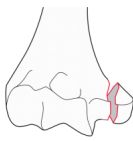
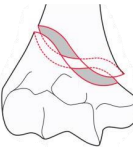
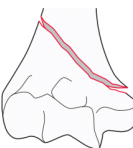
**Часть 2
ПЕРЕЛОМЫ ДИАФИЗА ПЛЕЧЕВОЙ КОСТИ**

АО					Диагноз	Иллюстрация	Описание перелома
12A1	12	A1	S42.3	NC12.3			
	АО сегмент, локализация	АО тип, группа, подгруппа	МКБ-10	МКБ-11			
					Простой перелом диафиза плечевой кости		Простой спиралевидный перелом диафиза плечевой кости

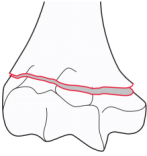

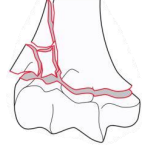
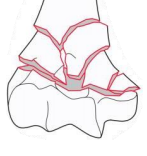
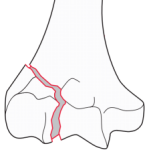
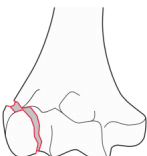
**Иллюстрированная классификация переломов длинных костей конечностей
(классификация АО, МКБ-10, МКБ-11), 2024**

12A2	12	A2	S42.3	NC12.3	Простой перелом диафиза плечевой кости		Простой косой ($\geq 30^\circ$) перелом диафиза плечевой кости
12A3	12	A3	S42.3	NC12.3	Простой перелом диафиза плечевой кости		Простой поперечный ($< 30^\circ$) перелом диафиза плечевой кости
12B2	12	B2	S42.3	NC12.3	Сложный перелом диафиза плечевой кости		Клиновидный перелом диафиза плечевой кости, интактный клин
12B3	12	B3	S42.3	NC12.3	Сложный перелом диафиза плечевой кости		Клиновидный перелом диафиза плечевой кости, фрагментированный клин
12C2	12	C2	S42.3	NC12.3	Сложный перелом диафиза плечевой кости		Многооскольчатый перелом диафиза плечевой кости с интактным сегментарным фрагментом
12C3	12	C3	S42.3	NC12.3	Сложный перелом диафиза плечевой кости		Многооскольчатый иррегулярный перелом диафиза плечевой кости


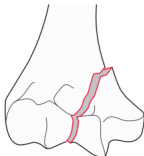
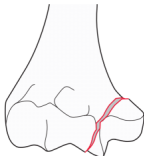

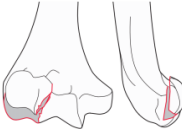
Часть 3
ПЕРЕЛОМЫ ДИСТАЛЬНОГО ОТДЕЛА ПЛЕЧЕВОЙ КОСТИ

<i>АО</i>	<i>АО сегмент, локализация</i>	<i>АО тип, группа, подгруппа</i>	<i>МКБ-10</i>	<i>МКБ-11</i>	<i>Диагноз</i>	<i>Иллюстрация</i>	<i>Описание перелома</i>
13A1.1	13	A1.1	S42.4	NC12.41	Простой внесуставной перелом дистального отдела плечевой кости		Простой внесуставной отрывной (авульсионный) перелом латерального надмыщелка дистального отдела плечевой кости
13A1.2	13	A1.2	S42.4	NC12.42	Простой внесуставной перелом дистального отдела плечевой кости		Простой внесуставной отрывной (авульсионный) перелом медиального надмыщелка дистального отдела плечевой кости
13A2.1	13	A2.1	S42.4	NC12.40	Простой внесуставной перелом дистального отдела плечевой кости		Простой внесуставной спиралевидный перелом дистального отдела плечевой кости
13A2.2	13	A2.2	S42.4	NC12.40	Простой внесуставной перелом дистального отдела плечевой кости		Простой внесуставной косой перелом дистального отдела плечевой кости

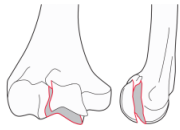
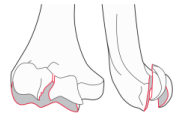
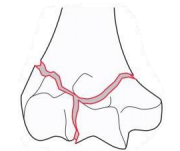
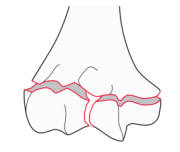

**Иллюстрированная классификация переломов длинных костей конечностей
(классификация АО, МКБ-10, МКБ-11), 2024**

13A2.3	13	A2.3	S42.4	NC12.40	Простой внесуставной перелом дистального отдела плечевой кости		Простой внесуставной поперечный перелом дистального отдела плечевой кости
13A3.1	13	A3.1	S42.4	NC12.40	Сложный внесуставной перелом дистального отдела плечевой кости		Сложный внесуставной клиновидный (с наличием клина) перелом дистального отдела плечевой кости, интактный клин
13A3.2	13	A3.2	S42.4	NC12.40	Сложный внесуставной перелом дистального отдела плечевой кости		Сложный внесуставной клиновидный (с наличием клина) перелом дистального отдела плечевой кости, фрагментированный клин
13A3.3	13	A3.3	S42.4	NC12.40	Сложный внесуставной перелом дистального отдела плечевой кости		Многооскольчатый внесуставной перелом дистального отдела плечевой кости
13B1.1	13	B1.1	S42.4	NC12.43	Простой неполный внутрисуставной перелом дистального отдела плечевой кости		Простой неполный внутрисуставной латеральный сагиттальный перелом дистального отдела плечевой кости с линией перелома, проходящей через блок мыщелка плечевой кости.
13B1.2	13	B1.2	S42.4	NC12.43	Простой неполный внутрисуставной перелом дистального отдела плечевой кости		Простой неполный внутрисуставной латеральный сагиттальный перелом дистального отдела плечевой кости с линией перелома, проходящей через головку мыщелка плечевой кости.

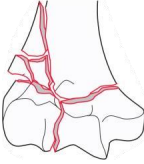
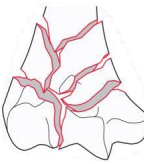



**Иллюстрированная классификация переломов длинных костей конечностей
(классификация АО, МКБ-10, МКБ-11), 2024**

13B1.3	13	B1.3	S42.4	NC12.43	Сложный неполный внутрисуставной перелом дистального отдела плечевой кости		Многооскольчатый неполный внутрисуставной латеральный сагитальный перелом дистального отдела плечевой кости с линией перелома, проходящей через блок и/или головку мыщелка плечевой кости.
13B2.1	13	B2.1	S42.4	NC12.44	Простой неполный внутрисуставной перелом дистального отдела плечевой кости		Простой неполный внутрисуставной медиальный сагитальный перелом дистального отдела плечевой кости с линией перелома, проходящей через вырезку блока мыщелка плечевой кости.
13B2.2	13	B2.2	S42.4	NC12.44	Простой неполный внутрисуставной перелом дистального отдела плечевой кости		Простой неполный внутрисуставной медиальный сагитальный перелом дистального отдела плечевой кости с линией перелома, проходящей через медиальную часть суставной поверхности блока мыщелка плечевой кости.
13B2.3	13	B2.3	S42.4	NC12.44	Сложный неполный внутрисуставной перелом дистального отдела плечевой кости		Многооскольчатый неполный внутрисуставной медиальный сагитальный перелом дистального отдела плечевой кости с фрагментацией блока мыщелка плечевой кости.
13B3.1	13	B3.1	S42.4	NC12.43	Простой неполный внутрисуставной перелом дистального отдела плечевой кости		Простой неполный внутрисуставной перелом головки мыщелка плечевой кости с линией перелома, проходящей во фронтальной плоскости.

**Иллюстрированная классификация переломов длинных костей конечностей
(классификация АО, МКБ-10, МКБ-11), 2024**


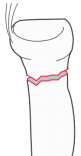
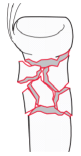

13B3.2	13	B3.2	S42.4	NC12.44	Простой неполный внутрисуставной перелом дистального отдела плечевой кости		Простой неполный внутрисуставной перелом блока мыщелка плечевой кости с линией перелома, проходящей во фронтальной плоскости.
13B3.3	13	B3.3	S42.4	NC12.4	Простой неполный внутрисуставной перелом дистального отдела плечевой кости		Сложный неполный внутрисуставной перелом головки и блока мыщелка плечевой кости с линией перелома, проходящей во фронтальной плоскости.
13C1.1	13	C1.1	S42.4	NC12.4	Сложный внутрисуставной перелом дистального отдела плечевой кости		Полный внутрисуставной перелом дистального отдела плечевой кости, простой внутрисуставной перелом, простой метафизарный перелом с линией перелома, проходящей над мыщелком плечевой кости.
13C1.3	13	C1.3	S42.4	NC12.4	Сложный внутрисуставной перелом дистального отдела плечевой кости		Полный внутрисуставной перелом дистального отдела плечевой кости, простой внутрисуставной перелом, простой метафизарный перелом с линией перелома, проходящей через мыщелок плечевой кости.
13C2.1	13	C2.1	S42.4	NC12.4	Сложный внутрисуставной перелом дистального отдела плечевой кости		Полный внутрисуставной перелом дистального отдела плечевой кости, простой внутрисуставной перелом, сложный метафизарный перелом с наличием клиновидного фрагмента.

**Иллюстрированная классификация переломов длинных костей конечностей
(классификация АО, МКБ-10, МКБ-11), 2024**


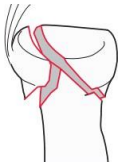

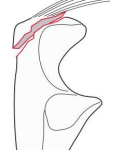

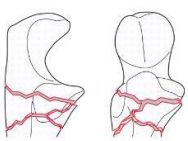

13C2.2	13	C2.2	S42.4	NC12.4	Сложный внутрисуставной перелом дистального отдела плечевой кости		Полный внутрисуставной перелом дистального отдела плечевой кости, простой внутрисуставной перелом, сложный метафизарный перелом с наличием фрагментированного клина (клиновидного фрагмента).
13C2.3	13	C2.3	S42.4	NC12.4	Сложный внутрисуставной перелом дистального отдела плечевой кости		Полный внутрисуставной перелом дистального отдела плечевой кости, простой внутрисуставной перелом, многооскольчатый иррегулярный метафизарный перелом.
13C3.1	13	C3.1	S42.4	NC12.4	Сложный внутрисуставной перелом дистального отдела плечевой кости		Полный внутрисуставной перелом дистального отдела плечевой кости, многооскольчатый внутрисуставной перелом, простой метафизарный перелом.
13C3.2	13	C3.2	S42.4	NC12.4	Сложный внутрисуставной перелом дистального отдела плечевой кости		Полный внутрисуставной перелом дистального отдела плечевой кости, многооскольчатый внутрисуставной перелом, сложный метафизарный перелом с наличием клина (клиновидного фрагмента).
13C3.3	13	C3.3	S42.4	NC12.4	Сложный внутрисуставной перелом дистального отдела плечевой кости		Полный внутрисуставной перелом дистального отдела плечевой кости, многооскольчатый внутрисуставной перелом, многооскольчатый метафизарный перелом.

Часть 4

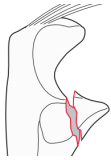

ПЕРЕЛОМЫ ПРОКСИМАЛЬНОГО ОТДЕЛА КОСТЕЙ ПРЕДПЛЕЧЬЯ

АО		АО сегмент, локализация		АО тип, группа, подгруппа		МКБ-10	МКБ-11	Диагноз	Иллюстрация	Описание перелома
2R1A1	2R1	A1	S52.1	NC32.1						
2R1A1	2R1	A1	S52.1	NC32.1	Простой внесуставной перелом проксимального отдела лучевой кости		Простой внесуставной отрывной перелом бугристости проксимального отдела лучевой кости			
2R1A2	2R1	A2	S52.1	NC32.1	Простой внесуставной перелом проксимального отдела лучевой кости		Простой внесуставной перелом шейки лучевой кости			
2R1A3	2R1	A3	S52.1	NC32.1	Сложный внесуставной перелом проксимального отдела лучевой кости		Сложный внесуставной перелом шейки лучевой кости			
2R1B1	2R1	B1	S52.1	NC32.1	Простой неполный внутрисуставной перелом проксимального отдела лучевой кости		Простой неполный внутрисуставной перелом головки лучевой кости			

**Иллюстрированная классификация переломов длинных костей конечностей
(классификация АО, МКБ-10, МКБ-11), 2024**

2R1B3	2R1	B3	S52.1	NC32.1	Сложный неполный внутрисуставной перелом проксимального отдела лучевой кости		Сложный неполный внутрисуставной перелом головки лучевой кости
2R1C1	2R1	C1	S52.1	NC32.1	Простой полный внутрисуставной перелом проксимального отдела лучевой кости		Простой полный внутрисуставной перелом головки лучевой кости
2R1C3	2R1	C3	S52.1	NC32.1	Сложный полный внутрисуставной перелом проксимального отдела лучевой кости		Сложный полный внутрисуставной перелом головки лучевой кости
2U1A1	2U1	A1	S52.0	NC32.0	Простой внесуставной перелом проксимального отдела локтевой кости		Простой внесуставной отрывной перелом локтевого отростка локтевой кости в точке прикрепления трехглавой мышцы
2U1A2	2U1	A2	S52.0	NC32.0	Простой внесуставной перелом проксимального отдела локтевой кости		Простой внесуставной перелом проксимального метафиза локтевой кости
2U1A3	2U1	A3	S52.0	NC32.0	Сложный внесуставной перелом проксимального отдела локтевой кости		Сложный внесуставной перелом проксимального метафиза локтевой кости
2U1B1	2U1	B1	S52.0	NC32.0	Простой или сложный неполный внутрисуставной перелом проксимального отдела локтевой кости		Простой или сложный неполный внутрисуставной перелом локтевого отростка локтевой кости


**Иллюстрированная классификация переломов длинных костей конечностей
(классификация АО, МКБ-10, МКБ-11), 2024**

2U1B2	2U1	B2	S52.0	NC32.0	Простой неполный внутрисуставной перелом проксимального отдела локтевой кости		Простой неполный внутрисуставной перелом венечного отростка локтевой кости
2U1C3	2U1	C3	S52.0	NC32.0	Сложный полный внутрисуставной перелом проксимального отдела локтевой кости		Сложный полный внутрисуставной перелом локтевого и венечного отростков локтевой кости

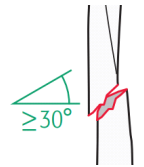
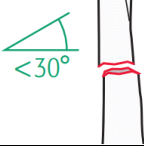





Часть 5

ПЕРЕЛОМЫ ДИАФИЗОВ КОСТЕЙ ПРЕДПЛЕЧЬЯ

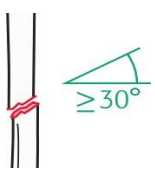
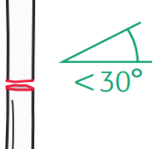




при повреждении обеих костей указывается два кода, описывающих каждый из переломов, при этом код МКБ10: S52.4, МКБ11: NC32.4

АО	АО сегмент, локализация	АО тип, группа, подгруппа	МКБ-10	МКБ-11	Диагноз	Иллюстрация	Описание перелома
2R2A1	2R2	A1	S52.3	NC32.3	Простой перелом диафиза лучевой кости		Простой спиралевидный перелом диафиза лучевой кости

**Иллюстрированная классификация переломов длинных костей конечностей
(классификация АО, МКБ-10, МКБ-11), 2024**


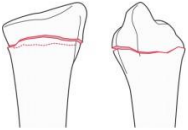
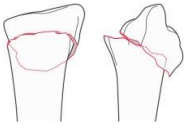
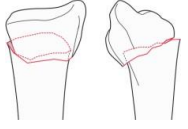
2R2A2	2R2	A2	S52.3	NC32.3	Простой перелом диафиза лучевой кости		Простой косой ($\geq 30^\circ$) перелом диафиза лучевой кости
2R2A3	2R2	A3	S52.3	NC32.3	Простой перелом диафиза лучевой кости		Простой поперечный ($< 30^\circ$) перелом диафиза лучевой кости
2R2B2	2R2	B2	S52.3	NC32.3	Сложный перелом диафиза лучевой кости		Клиновидный перелом диафиза лучевой кости, интактный клин
2R2B3	2R2	B3	S52.3	NC32.3	Сложный перелом диафиза лучевой кости		Клиновидный перелом диафиза лучевой кости, фрагментированный клин
2R2C2	2R2	C2	S52.3	NC32.3	Сложный перелом диафиза лучевой кости		Многооскольчатый перелом диафиза лучевой кости с интактным сегментарным фрагментом
2R2C3	2R2	C3	S52.3	NC32.3	Сложный перелом диафиза лучевой кости		Многооскольчатый иррегулярный перелом диафиза лучевой кости
2U2A1	2U2	A1	S52.2	NC32.2	Простой перелом диафиза локтевой кости		Простой спиралевидный перелом диафиза локтевой кости

**Иллюстрированная классификация переломов длинных костей конечностей
(классификация АО, МКБ-10, МКБ-11), 2024**

2U2A2	2U2	A2	S52.2	NC32.2	Простой перелом диафиза локтевой кости		Простой косой ($\geq 30^\circ$) перелом диафиза локтевой кости
2U2A3	2U2	A3	S52.2	NC32.2	Простой перелом диафиза локтевой кости		Простой поперечный ($< 30^\circ$) перелом диафиза локтевой кости
2U2B2	2U2	B2	S52.2	NC32.2	Сложный перелом диафиза локтевой кости		Клиновидный перелом диафиза локтевой кости, интактный клин
2U2B3	2U2	B3	S52.2	NC32.2	Сложный перелом диафиза локтевой кости		Клиновидный перелом диафиза локтевой кости, фрагментированный клин
2U2C2	2U2	C2	S52.2	NC32.2	Сложный перелом диафиза локтевой кости		Многооскольчатый перелом диафиза локтевой кости с интактным сегментарным фрагментом
2U2C3	2U2	C3	S52.2	NC32.2	Сложный перелом диафиза локтевой кости		Многооскольчатый иррегулярный перелом диафиза локтевой кости

Часть 6 ПЕРЕЛОМЫ ДИСТАЛЬНОГО ОТДЕЛА КОСТЕЙ ПРЕДПЛЕЧЬЯ

при повреждении обеих костей указывается два кода, описывающих каждый из переломов, при этом код МКБ10: S52.6, МКБ11: NC32.6

АО		АО сегмент, локализация		АО тип, группа, подгруппа		МКБ-10		МКБ-11		Диагноз	Иллюстрация	Описание перелома
2R3A1	2R3	A1	S52.5	NC32.5	Простой внесуставной перелом дистального отдела лучевой кости		Простой внесуставной отрывной перелом шиловидного отростка дистального отдела лучевой кости					
2R3A2.1	2R3	A2.1	S52.5	NC32.5	Простой внесуставной перелом дистального отдела лучевой кости		Простой внесуставной перелом дистального отдела лучевой кости без смещения отломков или с укорочением					
2R3A2.2	2R3	A2.2	S52.5	NC32.50	Простой внесуставной перелом дистального отдела лучевой кости		Простой внесуставной перелом дистального отдела лучевой кости со смещением отломков в тыльную сторону (перелом Коллеса)					
2R3A2.3	2R3	A2.3	S52.5	NC32.51	Простой внесуставной перелом дистального отдела лучевой кости		Простой внесуставной перелом дистального отдела лучевой кости со смещением отломков в ладонную сторону (перелом Смита)					

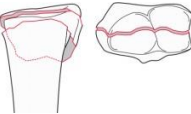
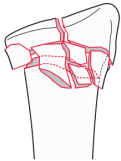
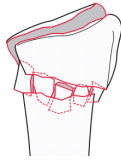
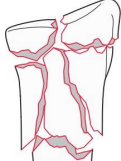
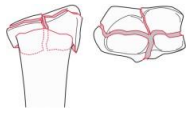

**Иллюстрированная классификация переломов длинных костей конечностей
(классификация АО, МКБ-10, МКБ-11), 2024**

2R3A3.1	2R3	A3.1	S52.5	NC32.5	Сложный внесуставной перелом дистального отдела лучевой кости		Сложный внесуставной перелом дистального отдела лучевой кости с наличием клиновидного фрагмента
2R3A3.2	2R3	A3.2	S52.5	NC32.5	Сложный внесуставной перелом дистального отдела лучевой кости		Сложный внесуставной перелом дистального отдела лучевой кости с наличием клиновидного фрагмента, фрагментированный клин
2R3A3.3	2R3	A3.3	S52.5	NC32.5	Сложный внесуставной перелом дистального отдела лучевой кости		Сложный внесуставной перелом дистального отдела лучевой кости, иррегулярные фрагменты
2R3B1.1	2R3	B1.1	S52.5	NC32.5	Простой неполный внутрисуставной перелом дистального отдела лучевой кости		Простой неполный внутрисуставной перелом дистального отдела лучевой кости с вовлечением ладьевидной ямки, линия перелома проходит в сагиттальной плоскости
2R3B1.3	2R3	B1.3	S52.5	NC32.5	Простой неполный внутрисуставной перелом дистального отдела лучевой кости		Простой неполный внутрисуставной перелом дистального отдела лучевой кости с вовлечением полулунной ямки, линия перелома проходит в сагиттальной плоскости
2R3B2.1	2R3	B2.1	S52.5	NC32.5	Простой неполный внутрисуставной перелом дистального отдела лучевой кости		Простой неполный внутрисуставной перелом дистального отдела лучевой кости со смещением отломка к тылу (перелом Бартона)

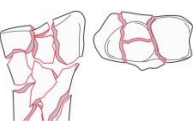


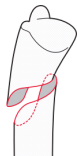

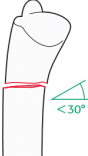
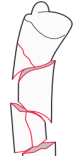
**Иллюстрированная классификация переломов длинных костей конечностей
(классификация АО, МКБ-10, МКБ-11), 2024**

2R3B2.2	2R3	B2.2	S52.5	NC32.5	Сложный неполный внутрисуставной перелом дистального отдела лучевой кости		Сложный неполный внутрисуставной перелом дистального отдела лучевой кости со смещением отломков к тылу (перелом Бартона)
2R3B2.3	2R3	B2.3	S52.5	NC32.5	Простой неполный внутрисуставной перелом дистального отдела лучевой кости с вывихом кисти к тылу		Простой или сложный неполный внутрисуставной перелом дистального отдела лучевой кости со смещением отломка(ов) к тылу (перелом Бартона) и вывихом кисти к тылу
2R3B3.1	2R3	B3.1	S52.5	NC32.5	Простой неполный внутрисуставной перелом дистального отдела лучевой кости		Простой неполный внутрисуставной перелом дистального отдела лучевой кости со смещением отломка кпереди (обратный перелом Бартона)
2R3B3.3	2R3	B3.3	S52.5	NC32.5	Сложный неполный внутрисуставной перелом дистального отдела лучевой кости		Сложный неполный внутрисуставной перелом дистального отдела лучевой кости со смещением отломка кпереди (обратный перелом Бартона)
2R3C1.1	2R3	C1.1	S52.5	NC32.5	Сложный полный внутрисуставной перелом дистального отдела лучевой кости		Полный внутрисуставной перелом дистального отдела лучевой кости, простой метафизарный перелом, простой внутрисуставной перелом заднемедиальной поверхности
2R3C1.2	2R3	C1.2	S52.5	NC32.5	Сложный полный внутрисуставной перелом дистального отдела лучевой кости		Полный внутрисуставной перелом дистального отдела лучевой кости, простой метафизарный перелом, простой внутрисуставной перелом с линией перелома в сагиттальной плоскости

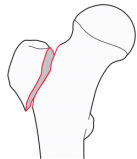
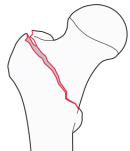
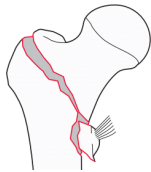
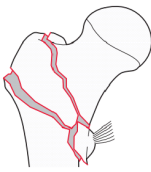
**Иллюстрированная классификация переломов длинных костей конечностей
(классификация АО, МКБ-10, МКБ-11), 2024**

2R3C1.3	2R3	C1.3	S52.5	NC32.5	Сложный полный внутрисуставной перелом дистального отдела лучевой кости		Полный внутрисуставной перелом дистального отдела лучевой кости, простой метафизарный перелом, простой внутрисуставной перелом с линией перелома во фронтальной плоскости
2R3C2.1	2R3	C2.1	S52.5	NC32.5	Сложный полный внутрисуставной перелом дистального отдела лучевой кости		Полный внутрисуставной перелом дистального отдела лучевой кости, сложный метафизарный перелом, простой внутрисуставной перелом с линией перелома в сагиттальной плоскости
2R3C2.2	2R3	C2.2	S52.5	NC32.5	Сложный полный внутрисуставной перелом дистального отдела лучевой кости		Полный внутрисуставной перелом дистального отдела лучевой кости, сложный метафизарный перелом, простой внутрисуставной перелом с линией перелома во фронтальной плоскости
2R3C3.3	2R3	C2.3	S52.5	NC32.5	Сложный полный внутрисуставной перелом дистального отдела лучевой кости		Полный внутрисуставной перелом дистального отдела лучевой кости, сложный метафизарный перелом с распространением на диафиз, простой внутрисуставной перелом
2R3C3.1	2R3	C3.1	S52.5	NC32.5	Сложный полный внутрисуставной перелом дистального отдела лучевой кости		Полный внутрисуставной перелом дистального отдела лучевой кости, простой метафизарный перелом, сложный внутрисуставной перелом
2R3C3.2	2R3	C3.2	S52.5	NC32.5	Сложный полный внутрисуставной перелом дистального отдела лучевой кости		Полный внутрисуставной перелом дистального отдела лучевой кости, сложный метафизарный перелом, сложный внутрисуставной перелом

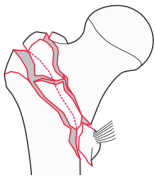
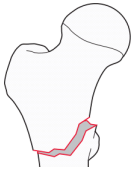

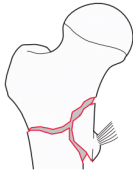
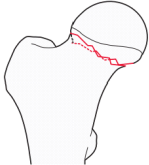
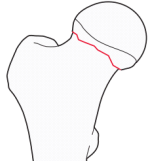
**Иллюстрированная классификация переломов длинных костей конечностей
(классификация АО, МКБ-10, МКБ-11), 2024**

2R3C3.3	2R3	C3.3	S52.5	NC32.5	Сложный полный внутрисуставной перелом дистального отдела лучевой кости		Полный внутрисуставной перелом дистального отдела лучевой кости, сложный метафизарный перелом с распространением на диафиз, сложный внутрисуставной перелом
2U3A1.1	2U3	A1.1	S52.8	NC32.Y	Простой перелом дистального отдела локтевой кости		Простой перелом верхушки шиловидного отростка дистального отдела локтевой кости
2U3A1.2	2U3	A1.2	S52.8	NC32.Y	Простой перелом дистального отдела локтевой кости		Простой перелом основания шиловидного отростка дистального отдела локтевой кости
2U3A2.1	2U3	A2.1	S52.8	NC32.Y	Простой перелом дистального отдела локтевой кости		Простой спиралевидный перелом дистального отдела локтевой кости
2U3A2.2	2U3	A2.2	S52.8	NC32.Y	Простой перелом дистального отдела локтевой кости		Простой косой ($\geq 30^\circ$) перелом дистального отдела локтевой кости
2U3A2.3	2U3	A2.3	S52.8	NC32.Y	Простой перелом дистального отдела локтевой кости		Простой поперечный ($< 30^\circ$) перелом дистального отдела локтевой кости
2U3A3	2U3	A3	S52.8	NC32.Y	Сложный перелом дистального отдела локтевой кости		Многоскольчатый перелом дистального отдела локтевой кости

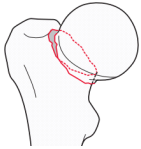
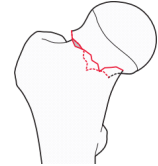
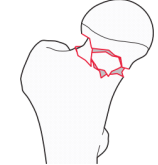
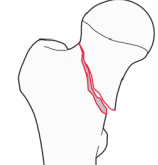
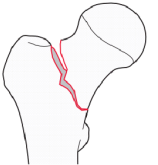
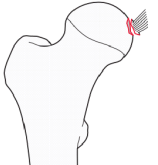
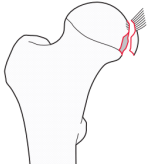
Часть 7
ПЕРЕЛОМЫ ПРОКСИМАЛЬНОГО ОТДЕЛА БЕДРЕННОЙ КОСТИ

АО		АО сегмент, локализация		АО тип, группа, подгруппа		МКБ-10	МКБ-11	Диагноз	Иллюстрация	Описание перелома
31A1.1	31	A1.1	S72.1	NC72.3						
31A1.1	31	A1.1	S72.1	NC72.3	Простой перелом проксимального отдела бедренной кости		Простой изолированный перелом большого или малого вертела бедренной кости			
31A1.2	31	A1.2	S72.1	NC72.3	Простой чрезвертельный перелом проксимального отдела бедренной кости		Простой чрезвертельный перелом проксимального отдела бедренной кости, два фрагмента			
31A1.3	31	A1.3	S72.1	NC72.3	Сложный чрезвертельный перелом проксимального отдела бедренной кости		Чрезвертельный перелом проксимального отдела бедренной кости с сохранением интактной латеральной костной стенки (толщина >20,5 мм)			
31A2.2	31	A2.2	S72.1	NC72.3	Сложный чрезвертельный перелом проксимального отдела бедренной кости		Многооскольчатый чрезвертельный перелом проксимального отдела бедренной кости с одним промежуточным фрагментом, латеральная костная стенка несостоятельна (толщина ≤20,5 мм)			

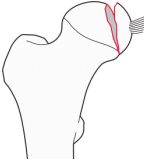


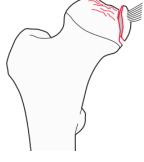
**Иллюстрированная классификация переломов длинных костей конечностей
(классификация АО, МКБ-10, МКБ-11), 2024**

31A2.3	31	A2.3	S72.1	NC72.3	Сложный чрезвертельный перелом проксимального отдела бедренной кости		Многооскольчатый чрезвертельный перелом проксимального отдела бедренной кости с несколькими промежуточными фрагментами, латеральная костная стенка несостоятельна (толщина $\leq 20,5$ мм)
31A3.1	31	A3.1	S72.1	NC72.30	Простой межвертельный перелом проксимального отдела бедренной кости		Простой косой межвертельный перелом проксимального отдела бедренной кости
31A3.2	31	A3.2	S72.1	NC72.30	Простой межвертельный перелом проксимального отдела бедренной кости		Простой поперечный межвертельный перелом проксимального отдела бедренной кости
31A3.3	31	A3.3	S72.1	NC72.30	Сложный межвертельный перелом проксимального отдела бедренной кости		Сложный межвертельный перелом проксимального отдела бедренной кости с наличием клиновидного фрагмента или многооскольчатый
31B1.1	31	B1.1	S72.0	NC72.20	Простой перелом шейки бедренной кости		Простой субкапитальный вколоченный перелом шейки бедренной кости с вальгусным смещением отломков
31B1.2	31	B1.2	S72.0	NC72.20	Простой перелом шейки бедренной кости		Простой субкапитальный перелом шейки бедренной кости без смещения отломков


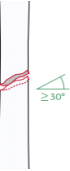
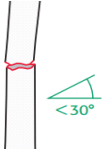

**Иллюстрированная классификация переломов длинных костей конечностей
(классификация АО, МКБ-10, МКБ-11), 2024**

31B1.3	31	B1.3	S72.0	NC72.20	Простой перелом шейки бедренной кости		Простой субкапитальный перелом шейки бедренной кости со смещением отломков
31B2.1	31	B2.1	S72.0	NC72.21	Простой перелом шейки бедренной кости		Простой трансцервикальный перелом шейки бедренной кости
31B2.2	31	B2.2	S72.0	NC72.21	Сложный перелом шейки бедренной кости		Сложный трансцервикальный перелом шейки бедренной кости
31B2.3	31	B2.3	S72.0	NC72.21	Простой перелом шейки бедренной кости		Простой вертикальный трансцервикальный перелом шейки бедренной кости
31B3	31	B3	S72.0	NC72.22	Простой перелом шейки бедренной кости		Простой базисцервикальный перелом шейки бедренной кости
31C1.1	31	C1.1	S72.0	NC72.23	Простой перелом головки бедренной кости		Простой отрывной перелом места прикрепления связки головки бедренной кости
31C1.2	31	C1.2	S72.0	NC72.23	Простой перелом головки бедренной кости		Простой перелом головки бедренной кости, линия перелома располагается ниже ямки головки

**Иллюстрированная классификация переломов длинных костей конечностей
(классификация АО, МКБ-10, МКБ-11), 2024**

31C1.3	31	C1.3	S72.0	NC72.23	Простой перелом головки бедренной кости		Простой перелом головки бедренной кости, линия перелома располагается выше ямки головки
31C2.1	31	C2.1	S72.0	NC72.23	Простой перелом головки бедренной кости		Перелом головки бедренной кости с вдавлением, хондральное повреждение
31C2.2	31	C2.2	S72.0	NC72.23	Простой перелом головки бедренной кости		Перелом головки бедренной кости с вдавлением и импакцией
31C2.3	31	C2.3	S72.0	NC72.23	Простой перелом головки бедренной кости		Перелом головки бедренной кости с вдавлением и расколом

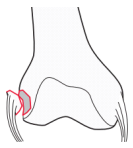
Часть 8
ПЕРЕЛОМЫ ДИАФИЗА БЕДРЕННОЙ КОСТИ

АО		АО сегмент, локализация		АО тип, группа, подгруппа		МКБ-10	МКБ-11	Диагноз	Иллюстрация	Описание Перелома
32A1.1	32	A1.1	S72.3	NC72.5						
32A1.1	32	A1.1	S72.3	NC72.5	Простой перелом диафиза бедренной кости		Простой спиралевидный перелом диафиза бедренной кости			
32A1.2	32	A1.2	S72.3	NC72.5	Простой перелом диафиза бедренной кости		Простой косой ($\geq 30^\circ$) перелом диафиза бедренной кости			
32A1.3	32	A1.3	S72.3	NC72.5	Простой перелом диафиза бедренной кости		Простой поперечный ($< 30^\circ$) перелом диафиза бедренной кости			
32B2	32	B2	S72.3	NC72.5	Сложный перелом диафиза бедренной кости		Клиновидный перелом диафиза бедренной кости, интактный клин			

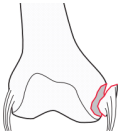
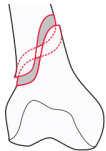



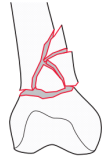
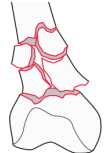
*Иллюстрированная классификация переломов длинных костей конечностей
(классификация АО, МКБ-10, МКБ-11), 2024*

32B3	32	B3	S72.3	NC72.5	Сложный перелом диафиза бедренной кости		Клиновидный перелом диафиза бедренной кости, фрагментированный клин
32C2	32	C2	S72.3	NC72.5	Сложный перелом диафиза бедренной кости		Многооскольчатый перелом диафиза бедренной кости с интактным сегментарным фрагментом
32C3	32	C3	S72.3	NC72.5	Сложный перелом диафиза бедренной кости		Многооскольчатый иррегулярный перелом диафиза бедренной кости


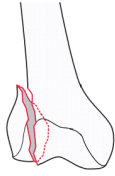
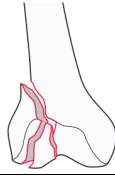
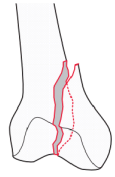

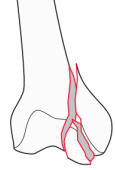
**Часть 9
ПЕРЕЛОМЫ ДИСТАЛЬНОГО ОТДЕЛА БЕДРЕННОЙ КОСТИ**

АО	АО сегмент, Локализация	АО тип, группа, подгруппа	МКБ-10	МКБ-11	Диагноз	Иллюстрация	Описание Перелома
33A1.1	33	A1.1	S72.4	NC72.60	Простой внесуставной перелом дистального отдела бедренной кости		Простой внесуставной отрывной перелом латерального надмыщелка дистального отдела бедренной кости

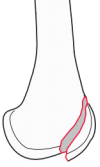
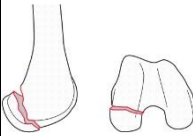
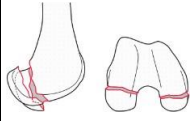
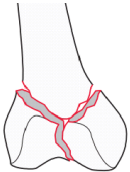
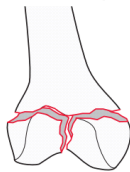
**Иллюстрированная классификация переломов длинных костей конечностей
(классификация АО, МКБ-10, МКБ-11), 2024**

33A1.2	33	A1.2	S72.4	NC72.60	Простой внесуставной перелом дистального отдела бедренной кости		Простой внесуставной отрывной перелом медиального надмыщелка дистального отдела бедренной кости
33A2.1	33	A2.1	S72.4	NC72.60	Простой внесуставной перелом дистального отдела бедренной кости		Простой внесуставной спиралевидный перелом дистального отдела бедренной кости
33A2.2	33	A2.2	S72.4	NC72.60	Простой внесуставной перелом дистального отдела бедренной кости		Простой внесуставной косой перелом дистального отдела бедренной кости
33A2.3	33	A2.3	S72.4	NC72.60	Простой внесуставной перелом дистального отдела бедренной кости		Простой внесуставной поперечный перелом дистального отдела бедренной кости
33A3.1	33	A3.1	S72.4	NC72.61	Сложный внесуставной перелом дистального отдела бедренной кости		Сложный внесуставной перелом дистального отдела бедренной кости с наличием клиновидного фрагмента, интактный клин
33A3.2	33	A3.2	S72.4	NC72.62	Сложный внесуставной перелом дистального отдела бедренной кости		Сложный внесуставной перелом дистального отдела бедренной кости с наличием клиновидного фрагмента, фрагментированный клин
33A3.3	33	A3.3	S72.4	NC72.62	Сложный внесуставной перелом дистального отдела бедренной кости		Многооскольчатый внесуставной перелом дистального отдела бедренной кости

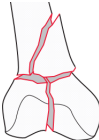



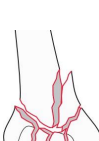

**Иллюстрированная классификация переломов длинных костей конечностей
(классификация АО, МКБ-10, МКБ-11), 2024**

33B1.1	33	B1.1	S72.4	NC72.63	Простой неполный внутрисуставной перелом дистального отдела бедренной кости		Простой неполный внутрисуставной перелом латерального мыщелка дистального отдела бедренной кости, сагиттальная линия перелома проходит через межмыщелковую ямку
33B1.2	33	B1.2	S72.4	NC72.63	Простой неполный внутрисуставной перелом дистального отдела бедренной кости		Простой неполный внутрисуставной перелом латерального мыщелка дистального отдела бедренной кости, сагиттальная линия перелома проходит через опорную суставную поверхность
33B1.3	33	B1.3	S72.4	NC72.63	Сложный неполный внутрисуставной перелом дистального отдела бедренной кости		Сложный неполный внутрисуставной перелом латерального мыщелка дистального отдела бедренной кости
33B2.1	33	B2.1	S72.4	NC72.64	Простой неполный внутрисуставной перелом дистального отдела бедренной кости		Простой неполный внутрисуставной перелом медиального мыщелка дистального отдела бедренной кости, сагиттальная линия перелома проходит через межмыщелковую ямку
33B2.2	33	B2.2	S72.4	NC72.64	Простой неполный внутрисуставной перелом дистального отдела бедренной кости		Простой неполный внутрисуставной перелом медиального мыщелка дистального отдела бедренной кости, сагиттальная линия перелома проходит через опорную суставную поверхность
33B2.3	33	B2.3	S72.4	NC72.64	Сложный неполный внутрисуставной перелом дистального отдела бедренной кости		Сложный неполный внутрисуставной перелом медиального мыщелка дистального отдела бедренной кости

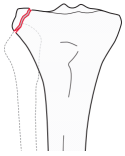

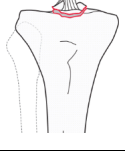

**Иллюстрированная классификация переломов длинных костей конечностей
(классификация АО, МКБ-10, МКБ-11), 2024**

33B3.1	33	B3.1	S72.4	NC72.65	Простой неполный внутрисуставной перелом дистального отдела бедренной кости		Простой неполный внутрисуставной перелом мыщелка дистального отдела бедренной кости, линия перелома располагается во фронтальной плоскости антеролатерально
33B3.2	33	B3.2	S72.4	NC72.65	Простой неполный внутрисуставной перелом дистального отдела бедренной кости		Простой неполный внутрисуставной перелом одного мыщелка дистального отдела бедренной кости, линия перелома располагается во фронтальной плоскости в задних отделах мыщелка (перелом Гоффа)
33B3.3	33	B3.3	S72.4	NC72.65	Сложный неполный внутрисуставной перелом дистального отдела бедренной кости		Простой неполный внутрисуставной перелом обоих мыщелков дистального отдела бедренной кости, линии перелома располагаются во фронтальной плоскости в задних отделах мыщелков (билатеральный перелом Гоффа)
33C1.1	33	C1.1	S72.4	NC72.66	Сложный полный внутрисуставной перелом дистального отдела бедренной кости		Полный внутрисуставной перелом дистального отдела бедренной кости, простой внутрисуставной перелом, простой метафизарный перелом с линией перелома, проходящей над мыщелками бедренной кости.
33C1.3	33	C1.3	S72.4	NC72.66	Сложный полный внутрисуставной перелом дистального отдела бедренной кости		Полный внутрисуставной перелом дистального отдела бедренной кости, простой внутрисуставной перелом, простой метафизарный перелом с линией перелома, проходящей через мыщелки бедренной кости.

**Иллюстрированная классификация переломов длинных костей конечностей
(классификация АО, МКБ-10, МКБ-11), 2024**

33C2.1	33	C2.1	S72.4	NC72.66	Сложный полный внутрисуставной перелом дистального отдела бедренной кости		Полный внутрисуставной перелом дистального отдела бедренной кости, простой внутрисуставной перелом, клиновидный метафизарный перелом, интактный клин.
33C2.2	33	C2.2	S72.4	NC72.66	Сложный полный внутрисуставной перелом дистального отдела бедренной кости		Полный внутрисуставной перелом дистального отдела бедренной кости, простой внутрисуставной перелом, клиновидный метафизарный перелом, фрагментирован клин.
33C2.3	33	C2.3	S72.4	NC72.66	Сложный полный внутрисуставной перелом дистального отдела бедренной кости		Полный внутрисуставной перелом дистального отдела бедренной кости, простой внутрисуставной перелом, многооскольчатый иррегулярный метафизарный перелом.
33C3.1	33	C3.1	S72.4	NC72.66	Сложный полный внутрисуставной перелом дистального отдела бедренной кости		Полный внутрисуставной перелом дистального отдела бедренной кости, многооскольчатый внутрисуставной перелом, простой метафизарный перелом.
33C3.2	33	C3.2	S72.4	NC72.66	Сложный полный внутрисуставной перелом дистального отдела бедренной кости		Полный внутрисуставной перелом дистального отдела бедренной кости, многооскольчатый внутрисуставной перелом, клиновидный метафизарный перелом.
33C3.3	33	C3.3	S72.4	NC72.66	Сложный полный внутрисуставной перелом дистального отдела бедренной кости		Полный внутрисуставной перелом дистального отдела бедренной кости, многооскольчатый внутрисуставной перелом, многооскольчатый метафизарный перелом.

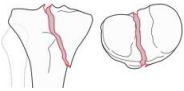

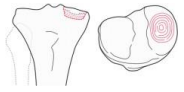
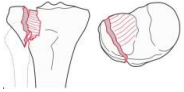

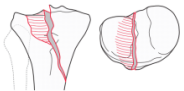
Часть 10
ПЕРЕЛОМЫ ПРОКСИМАЛЬНОГО ОТДЕЛА КОСТЕЙ
ГОЛЕНИ

АО		АО сегмент, Локализация		АО тип, группа, подгруппа		МКБ-10	МКБ-11	Диагноз	Иллюстрация	Описание Перелома
41A1.1	41	A1.1	S82.1	NC92.1						
41A1.1	41	A1.1	S82.1	NC92.1	Простой внесуставной перелом проксимального отдела большеберцовой кости		Простой внесуставной отрывной перелом проксимального отдела большеберцовой кости в зоне прикрепления коллатеральных связок коленного сустава.			
41A1.2	41	A1.2	S82.1	NC92.11	Простой внесуставной перелом проксимального отдела большеберцовой кости		Простой внесуставной отрывной перелом бугристости большеберцовой кости.			
41A1.3	41	A1.3	S82.1	NC92.1	Простой внесуставной перелом проксимального отдела большеберцовой кости		Простой внесуставной отрывной перелом межмышелкового возвышения проксимального отдела большеберцовой кости.			
41A2.1	41	A2.1	S82.1	NC92.12	Простой внесуставной перелом проксимального отдела большеберцовой кости		Простой внесуставной спиралевидный перелом проксимального отдела большеберцовой кости.			

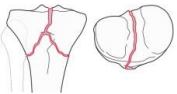

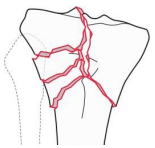
**Иллюстрированная классификация переломов длинных костей конечностей
(классификация АО, МКБ-10, МКБ-11), 2024**

41A2.2	41	A2.2	S82.1	NC92.12	Простой внесуставной перелом проксимального отдела большеберцовой кости		Простой внесуставной косой перелом проксимального отдела большеберцовой кости.
41A2.3	41	A2.3	S82.1	NC92.12	Простой внесуставной перелом проксимального отдела большеберцовой кости		Простой внесуставной поперечный перелом проксимального отдела большеберцовой кости.
41A3.1	41	A3.1	S82.1	NC92.12	Сложный внесуставной перелом проксимального отдела большеберцовой кости		Сложный внесуставной перелом проксимального отдела большеберцовой кости с наличием клиновидного фрагмента, интактный клин.
41A3.2	41	A3.2	S82.1	NC92.12	Сложный внесуставной перелом проксимального отдела большеберцовой кости		Сложный внесуставной перелом проксимального отдела большеберцовой кости с наличием клиновидного фрагмента, фрагментированный клин.
41A3.3	41	A3.3	S82.1	NC92.12	Сложный внесуставной перелом проксимального отдела большеберцовой кости		Многооскольчатый иррегулярный внесуставной перелом проксимального отдела большеберцовой кости.
41B1.1	41	B1.1	S82.1	NC92.13	Простой неполный внутрисуставной перелом проксимального отдела большеберцовой кости		Неполный внутрисуставной перелом латерального мыщелка большеберцовой кости по типу раскола.
41B1.2	41	B1.2	S82.1	NC92.14	Простой неполный внутрисуставной перелом проксимального отдела большеберцовой кости		Неполный внутрисуставной перелом медиального мыщелка большеберцовой кости по типу раскола.

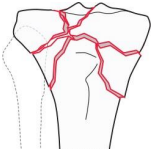
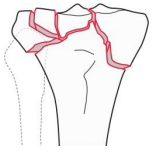
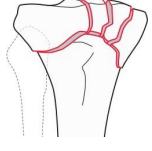
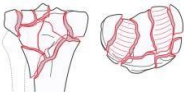
**Иллюстрированная классификация переломов длинных костей конечностей
(классификация АО, МКБ-10, МКБ-11), 2024**

41B1.3	41	B1.3	S82.1	NC92.1	Простой неполный внутрисуставной перелом проксимального отдела большеберцовой кости		Неполный внутрисуставной перелом проксимального отдела большеберцовой кости с косой линией перелома, с вовлечением межмыщелкового возвышения и одного из мыщелков.
41B2.1	41	B2.1	S82.1	NC92.13	Простой неполный внутрисуставной перелом проксимального отдела большеберцовой кости		Неполный внутрисуставной перелом латерального мыщелка большеберцовой кости с импрессией части суставной поверхности.
41B2.2	41	B2.2	S82.1	NC92.14	Простой неполный внутрисуставной перелом проксимального отдела большеберцовой кости		Неполный внутрисуставной перелом медиального мыщелка большеберцовой кости с импрессией части суставной поверхности.
41B3.1	41	B3.1	S82.1	NC92.13	Простой неполный внутрисуставной перелом проксимального отдела большеберцовой кости		Неполный внутрисуставной перелом латерального мыщелка большеберцовой кости с расколом и импрессией части суставной поверхности.
41B3.2	41	B3.2	S82.1	NC92.14	Простой неполный внутрисуставной перелом проксимального отдела большеберцовой кости		Неполный внутрисуставной перелом медиального мыщелка большеберцовой кости с расколом и импрессией части суставной поверхности.
41B3.3	41	B3.3	S82.1	NC92.1	Простой неполный внутрисуставной перелом проксимального отдела большеберцовой кости		Неполный внутрисуставной перелом проксимального отдела большеберцовой кости с расколом и импрессией части суставной поверхности с косой линией перелома, с вовлечением межмыщелкового возвышения и одного из мыщелков

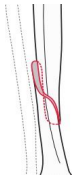
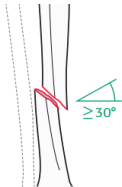
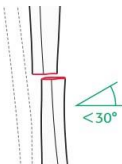
**Иллюстрированная классификация переломов длинных костей конечностей
(классификация АО, МКБ-10, МКБ-11), 2024**

41C1.1	41 C1.1 S82.1 NC92.1	Сложный полный внутрисуставной перелом проксимального отдела большеберцовой кости		Полный внутрисуставной перелом проксимального отдела большеберцовой кости, простой внутрисуставной перелом, простой метафизарный перелом без перелома межмыщелкового возвышения.
41C1.2	41 C1.2 S82.1 NC92.1	Сложный полный внутрисуставной перелом проксимального отдела большеберцовой кости		Полный внутрисуставной перелом проксимального отдела большеберцовой кости, простой внутрисуставной перелом, простой метафизарный перелом с переломом межмыщелкового возвышения.
41C2.1	41 C2.1 S82.1 NC92.1	Сложный полный внутрисуставной перелом проксимального отдела большеберцовой кости		Полный внутрисуставной перелом проксимального отдела большеберцовой кости, простой внутрисуставной перелом, клиновидный метафизарный перелом, интактный клин.
41C2.2	41 C2.2 S82.1 NC92.1	Сложный полный внутрисуставной перелом проксимального отдела большеберцовой кости		Полный внутрисуставной перелом проксимального отдела большеберцовой кости, простой внутрисуставной перелом, клиновидный метафизарный перелом, фрагментированный клин.



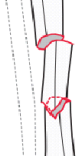
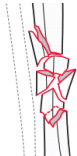
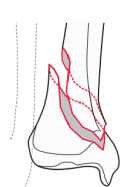
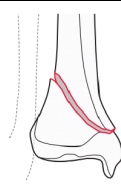
**Иллюстрированная классификация переломов длинных костей конечностей
(классификация АО, МКБ-10, МКБ-11), 2024**

41C2.3	41	C2.3	S82.1	NC92.1	Сложный полный внутрисуставной перелом проксимального отдела большеберцовой кости		Полный внутрисуставной перелом проксимального отдела большеберцовой кости, простой внутрисуставной перелом, многооскольчатый иррегулярный метафизарный перелом.
41C3.1	41	C3.1	S82.1	NC92.1	Сложный полный внутрисуставной перелом проксимального отдела большеберцовой кости		Полный внутрисуставной перелом проксимального отдела большеберцовой кости, сложный иррегулярный перелом латерального мыщелка, простой или сложный метафизарный перелом.
41C3.2	41	C3.2	S82.1	NC92.1	Сложный полный внутрисуставной перелом проксимального отдела большеберцовой кости		Полный внутрисуставной перелом проксимального отдела большеберцовой кости, сложный иррегулярный перелом медиального мыщелка, простой или сложный метафизарный перелом.
41C3.3	41	C3.3	S82.1	NC92.1	Сложный полный внутрисуставной перелом проксимального отдела большеберцовой кости		Полный внутрисуставной перелом проксимального отдела большеберцовой кости, сложные иррегулярные переломы обоих мыщелков, простой или сложный метафизарный перелом.

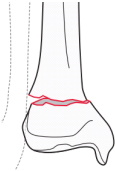


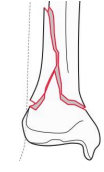
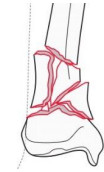
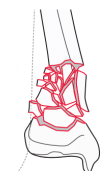
Часть 11
ПЕРЕЛОМЫ ДИАФИЗА БОЛЬШЕБЕРЦОВОЙ КОСТИ

<i>АО</i>	<i>АО сегмент, локализация</i>	<i>АО тип, группа, подгруппа</i>	<i>МКБ-10</i>	<i>МКБ-11</i>	<i>Диагноз</i>	<i>Иллюстрация</i>	<i>Описание перелома</i>
42A1	42	A1	S82.2	NC92.2	Простой перелом диафиза большеберцовой кости		Простой спиралевидный перелом диафиза большеберцовой кости
42A2	42	A2	S82.2	NC92.2	Простой перелом диафиза большеберцовой кости		Простой косой ($\geq 30^\circ$) перелом диафиза большеберцовой кости
42A3	42	A3	S82.2	NC92.2	Простой перелом диафиза большеберцовой кости		Простой поперечный ($< 30^\circ$) перелом диафиза большеберцовой кости


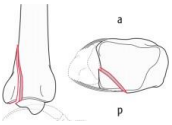
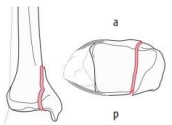

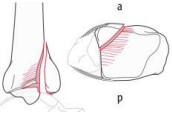
**Иллюстрированная классификация переломов длинных костей конечностей
(классификация АО, МКБ-10, МКБ-11), 2024**

42B2	42	B2	S82.2	NC92.2	Сложный перелом диафиза большеберцовой кости		Клиновидный перелом диафиза большеберцовой кости, интактный клин
42B3	42	B3	S82.2	NC92.2	Сложный перелом диафиза большеберцовой кости		Клиновидный перелом диафиза большеберцовой кости, фрагментированный клин
42C2	42	C2	S82.2	NC92.2	Сложный перелом диафиза большеберцовой кости		Многооскольчатый перелом диафиза большеберцовой кости с интактным сегментарным фрагментом
42C3	42	C3	S82.2	NC92.2	Сложный перелом диафиза большеберцовой кости		Многооскольчатый иррегулярный перелом диафиза большеберцовой кости
43A1.1	43	A1.1	S82.3	NC92.3	Простой внесуставной перелом дистального отдела большеберцовой кости		Простой внесуставной спиралевидный перелом дистального отдела большеберцовой кости
43A1.2	43	A1.2	S82.3	NC92.3	Простой внесуставной перелом дистального отдела большеберцовой кости		Простой внесуставной косой перелом дистального отдела большеберцовой кости

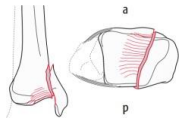
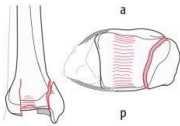
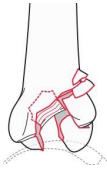

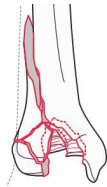
**Иллюстрированная классификация переломов длинных костей конечностей
(классификация АО, МКБ-10, МКБ-11), 2024**

43A1.3	43	A1.3	S82.3	NC92.3	Простой внесуставной перелом дистального отдела большеберцовой кости		Простой внесуставной поперечный перелом дистального отдела большеберцовой кости
43A2.1	43	A2.1	S82.3	NC92.3	Сложный внесуставной перелом дистального отдела большеберцовой кости		Сложный внесуставной клиновидный перелом дистального отдела большеберцовой кости с заднелатеральной импакцией
43A2.2	43	A2.2	S82.3	NC92.3	Сложный внесуставной перелом дистального отдела большеберцовой кости		Сложный внесуставной клиновидный перелом дистального отдела большеберцовой кости с антеромедиальным расположением клиновидного фрагмента.
43A2.3	43	A2.3	S82.3	NC92.3	Сложный внесуставной перелом дистального отдела большеберцовой кости		Сложный внесуставной клиновидный перелом дистального отдела большеберцовой кости с распространением линии перелома на диафиз
43A3.1	43	A3.1	S82.3	NC92.3	Сложный внесуставной перелом дистального отдела большеберцовой кости		Сложный внесуставной многооскольчатый перелом дистального отдела большеберцовой кости с тремя промежуточными фрагментами.
43A3.2	43	A3.2	S82.3	NC92.3	Сложный внесуставной перелом дистального отдела большеберцовой кости		Сложный внесуставной многооскольчатый перелом дистального отдела большеберцовой кости с более чем тремя промежуточными фрагментами.

**Иллюстрированная классификация переломов длинных костей конечностей
(классификация АО, МКБ-10, МКБ-11), 2024**

43A3.3	43	A3.3	S82.3	NC92.3	Сложный внесуставной перелом дистального отдела большеберцовой кости		Сложный внесуставной многооскольчатый перелом дистального отдела большеберцовой кости с распространением линии перелома на диафиз
43B1.1	43	B1.1	S82.3	NC92.3	Простой неполный внутрисуставной перелом дистального отдела большеберцовой кости		Простой неполный внутрисуставной перелом дистального отдела большеберцовой кости по типу раскола с линией перелома, располагающейся во фронтальной плоскости.
43B1.2	43	B1.2	S82.3	NC92.3	Простой неполный внутрисуставной перелом дистального отдела большеберцовой кости		Простой неполный внутрисуставной перелом дистального отдела большеберцовой кости по типу раскола с линией перелома, располагающейся в сагиттальной плоскости.
43B1.3	43	B1.3	S82.3	NC92.3	Сложный неполный внутрисуставной перелом дистального отдела большеберцовой кости		Сложный неполный внутрисуставной перелом дистального отдела большеберцовой кости с фрагментацией метафизарного компонента.
43B2.1	43	B2.1	S82.3	NC92.3	Неполный внутрисуставной перелом дистального отдела большеберцовой кости		Неполный внутрисуставной перелом дистального отдела большеберцовой кости с линией перелома, располагающейся во фронтальной плоскости и импрессией суставной поверхности.

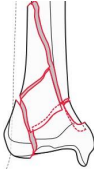


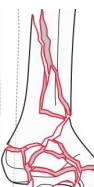
**Иллюстрированная классификация переломов длинных костей конечностей
(классификация АО, МКБ-10, МКБ-11), 2024**

43В2.2	43	В2.2	S82.3	NC92.3	Неполный внутрисуставной перелом дистального отдела большеберцовой кости		Неполный внутрисуставной перелом дистального отдела большеберцовой кости с линией перелома, располагающейся в сагиттальной плоскости и импрессией суставной поверхности.
43В2.3	43	В2.3	S82.3	NC92.3	Неполный внутрисуставной перелом дистального отдела большеберцовой кости		Неполный внутрисуставной перелом дистального отдела большеберцовой кости с переломом и импрессией центрального отдела суставной поверхности.
43В3.1	43	В3.1	S82.3	NC92.3	Неполный внутрисуставной перелом дистального отдела большеберцовой кости		Неполный внутрисуставной перелом дистального отдела большеберцовой кости с линией перелома, располагающейся во фронтальной плоскости, и депрессией фрагментов суставной поверхности.
43В3.2	43	В3.2	S82.3	NC92.3	Неполный внутрисуставной перелом дистального отдела большеберцовой кости		Неполный внутрисуставной перелом дистального отдела большеберцовой кости с линией перелома, располагающейся в сагиттальной плоскости, и депрессией фрагментов суставной поверхности.
43В3.3	43	В3.3	S82.3	NC92.3	Неполный внутрисуставной перелом дистального отдела большеберцовой кости		Неполный внутрисуставной перелом дистального отдела большеберцовой кости с депрессией фрагментов суставной поверхности и многооскольчатым метафизарным компонентом.

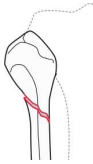
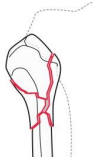


**Иллюстрированная классификация переломов длинных костей конечностей
(классификация АО, МКБ-10, МКБ-11), 2024**

43C1.1	43	C1.1	S82.3	NC92.3	Сложный полный внутрисуставной перелом дистального отдела большеберцовой кости		Сложный внутрисуставной перелом дистального отдела большеберцовой кости, простой внутрисуставной перелом, простой метафизарный перелом, без импакции отломков.
43C1.2	43	C1.2	S82.3	NC92.3	Сложный полный внутрисуставной перелом дистального отдела большеберцовой кости		Сложный внутрисуставной перелом дистального отдела большеберцовой кости, простой внутрисуставной перелом, простой метафизарный перелом, с депрессией фрагмента суставной поверхности.
43C1.3	43	C1.3	S82.3	NC92.3	Сложный полный внутрисуставной перелом дистального отдела большеберцовой кости		Сложный внутрисуставной перелом дистального отдела большеберцовой кости, простой внутрисуставной перелом, простой метафизарный перелом, с распространением линии перелома на диафиз.
43C2.1	43	C2.1	S82.3	NC92.3	Сложный полный внутрисуставной перелом дистального отдела большеберцовой кости		Сложный внутрисуставной перелом дистального отдела большеберцовой кости, простой внутрисуставной перелом, многооскольчатый метафизарный перелом, с асимметричной импакцией.
43C2.2	43	C2.2	S82.3	NC92.3	Сложный полный внутрисуставной перелом дистального отдела большеберцовой кости		Сложный внутрисуставной перелом дистального отдела большеберцовой кости, простой внутрисуставной перелом, многооскольчатый метафизарный перелом, без асимметричной импакции.

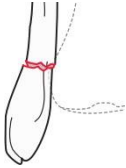
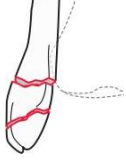
*Иллюстрированная классификация переломов длинных костей конечностей
(классификация АО, МКБ-10, МКБ-11), 2024*

43C2.3	43	C2.3	S82.3	NC92.3	Сложный полный внутрисуставной перелом дистального отдела большеберцовой кости		Сложный внутрисуставной перелом дистального отдела большеберцовой кости, простой внутрисуставной перелом, многооскольчатый метафизарный перелом, с распространением линии перелома на диафиз.
43C3.1	43	C3.1	S82.3	NC92.3	Сложный полный внутрисуставной перелом дистального отдела большеберцовой кости		Сложный внутрисуставной перелом дистального отдела большеберцовой кости, многооскольчатый внутрисуставной перелом, ограниченный эпифизом.
43C3.2	43	C3.2	S82.3	NC92.3	Сложный полный внутрисуставной перелом дистального отдела большеберцовой кости		Сложный внутрисуставной перелом дистального отдела большеберцовой кости, многооскольчатый внутрисуставной перелом, многооскольчатый метафизарный перелом.
43C3.3	43	C3.3	S82.3	NC92.3	Сложный полный внутрисуставной перелом дистального отдела большеберцовой кости		Сложный внутрисуставной перелом дистального отдела большеберцовой кости, многооскольчатый внутрисуставной перелом, многооскольчатый метафизарный перелом, с распространением линии перелома на диафиз.

**Часть 12
ПЕРЕЛОМЫ МАЛОБЕРЦОВОЙ КОСТИ**

АО		АО сегмент, локализация		АО тип, группа, подгруппа		МКБ-10	МКБ-11	Диагноз	Иллюстрация	Описание перелома
4F1A	4F1	A	S82.4	NC92.4						
4F1A	4F1	A	S82.4	NC92.4	Простой перелом проксимального отдела малоберцовой кости		Простой перелом проксимального отдела малоберцовой кости			
4F1B	4F1	B	S82.4	NC92.4	Сложный перелом проксимального отдела малоберцовой кости		Многооскольчатый перелом проксимального отдела малоберцовой кости			
4F2A	4F2	A	S82.4	NC92.4	Простой перелом диафиза малоберцовой кости		Простой перелом диафиза малоберцовой кости			
4F2B	4F2	B	S82.4	NC92.4	Сложный перелом диафиза малоберцовой кости		Клиновидный или многооскольчатый перелом диафиза малоберцовой кости			

*Иллюстрированная классификация переломов длинных костей конечностей
(классификация АО, МКБ-10, МКБ-11), 2024*

4F3A	4F3	A	S82.4	NC92.4	Простой перелом дистального отдела малоберцовой кости		Простой перелом дистального отдела малоберцовой кости
4F3B	4F3	B	S82.4	NC92.4	Сложный перелом дистального отдела малоберцовой кости		Клиновидный или многооскольчатый перелом дистального малоберцовой кости

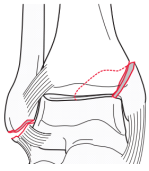
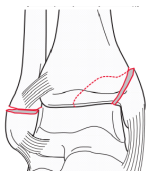
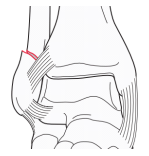
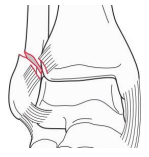
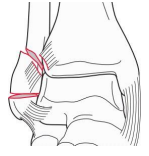
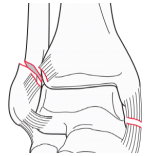
Часть 13
ПЕРЕЛОМЫ ЛОДЫЖЕК

АО		АО сегмент, локализация		АО тип, группа, подгруппа	МКБ-10	МКБ-11	Диагноз	Иллюстрация	Описание перелома
44A1.1	44	A1.1	S93.2						
44A1.1	44	A1.1	S93.2	ND14.5	Повреждение капсульно-связочного аппарата голеностопного сустава		Изолированный разрыв таранно-малоберцовых и пяточно-малоберцовой связок (латеральной коллатеральной связки) голеностопного сустава		
44A1.2	44	A1.2	S82.6	NC92.6	Перелом латеральной лодыжки		Подсиндесмозный изолированный отрывной перелом наружной лодыжки		

**Иллюстрированная классификация переломов длинных костей конечностей
(классификация АО, МКБ-10, МКБ-11), 2024**

44A1.3	44	A1.3	S82.6	NC92.6	Перелом латеральной лодыжки		Подсиндесмозный поперечный перелом наружной лодыжки
44A2.1	44	A2.1	S82.5	NC92.5	Перелом медиальной лодыжки		Перелом медиальной лодыжки в сочетании с разрывом таранно-малоберцовых и пяточно-малоберцовой связок (латеральной коллатеральной связки) голеностопного сустава.
44A2.2	44	A2.2	S82.7	NC92.76	Перелом обеих лодыжек		Перелом медиальной лодыжки в сочетании с подсиндесмозным отрывным переломом наружной лодыжки.
44A2.3	44	A2.3	S82.7	NC92.76	Перелом обеих лодыжек		Перелом медиальной лодыжки в сочетании с подсиндесмозным поперечным переломом наружной лодыжки.
44A3.1	44	A3.1	S82.5	NC92.5	Перелом медиальной лодыжки		Перелом медиальной лодыжки с вовлечением заднемедиального отдела заднего края большеберцовой кости в сочетании с разрывом таранно-малоберцовых и пяточно-малоберцовой связок (латеральной коллатеральной связки) голеностопного сустава.

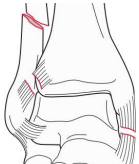
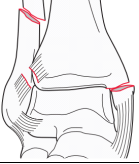
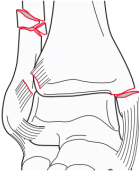
**Иллюстрированная классификация переломов длинных костей конечностей
(классификация АО, МКБ-10, МКБ-11), 2024**

44A3.2	44	A3.2	S82.7	NC92.76	Перелом обеих лодыжек		Перелом медиальной лодыжки с вовлечением заднемедиального отдела заднего края большеберцовой кости в сочетании с подсиндесмозным отрывным переломом наружной лодыжки.
44A3.3	44	A3.3	S82.7	NC92.76	Перелом обеих лодыжек		Перелом медиальной лодыжки с вовлечением заднемедиального отдела заднего края большеберцовой кости в сочетании с подсиндесмозным поперечным переломом наружной лодыжки.
44B1.1	44	B1.1	S82.6	NC92.6	Простой перелом латеральной лодыжки		Простой чрезсиндесмозный изолированный перелом латеральной лодыжки.
44B1.2	44	B1.2	S82.6	NC92.6	Простой перелом латеральной лодыжки		Простой чрезсиндесмозный перелом латеральной лодыжки с разрывом передней порции дистального межберцового синдесмоза
44B1.3	44	B1.3	S82.6	NC92.6	Сложный перелом латеральной лодыжки		Клиновидный или многооскольчатый чрезсиндесмозный перелом латеральной лодыжки.
44	B2.1	S82.6	NC92.72	Простой перелом латеральной лодыжки с разрывом дельтовидной связки		Простой чрезсиндесмозный перелом латеральной лодыжки с разрывом передней порции дистального межберцового синдесмоза и дельтовидной связки.	

**Иллюстрированная классификация переломов длинных костей конечностей
(классификация АО, МКБ-10, МКБ-11), 2024**

44	B2.2	S82.7	NC92.76	Перелом обеих лодыжек		Простой чрезсиндесмозный перелом латеральной лодыжки с разрывом передней порции дистального межберцового синдесмоза и переломом медиальной лодыжки.
44	B2.3	S82.7	NC92.76	Перелом обеих лодыжек		Клиновидный или многооскольчатый чрезсиндесмозный перелом латеральной лодыжки с разрывом передней порции дистального межберцового синдесмоза и переломом медиальной лодыжки.
44	B3.1	S82.7	NC92.73	Перелом латеральной лодыжки и заднего края большеберцовой кости с разрывом дельтовидной связки		Простой чрезсиндесмозный перелом латеральной лодыжки в сочетании с переломом заднего края большеберцовой кости (треугольник Фолькмана) и разрывом дельтовидной связки.
44	B3.2	S82.7	NC92.77	Перелом обеих лодыжек и заднего края большеберцовой кости		Простой чрезсиндесмозный перелом латеральной лодыжки в сочетании с переломом заднего края большеберцовой кости (треугольник Фолькмана) и простым переломом медиальной лодыжки.
44	B3.3	S82.7	NC92.77	Перелом обеих лодыжек и заднего края большеберцовой кости		Клиновидный или многооскольчатый чрезсиндесмозный перелом латеральной лодыжки в сочетании с переломом заднего края большеберцовой кости (треугольник Фолькмана) и переломом медиальной лодыжки.

**Иллюстрированная классификация переломов длинных костей конечностей
(классификация АО, МКБ-10, МКБ-11), 2024**

44	C1.1	S82.7	NC92.74	Простой перелом диафиза малоберцовой кости с разрывом дельтовидной связки		Простой надсиндесмозный перелом диафиза малоберцовой кости с разрывом дельтовидной связки.
44	C1.2	S82.7	NC92.76	Простой перелом диафиза малоберцовой кости и перелом медиальной лодыжки		Простой надсиндесмозный перелом диафиза малоберцовой кости с переломом медиальной лодыжки
44	C1.3	S82.7	NC92.77	Простой перелом диафиза малоберцовой кости, переломы медиальной лодыжки и заднего края большеберцовой кости		Простой надсиндесмозный перелом диафиза малоберцовой кости с переломом медиальной лодыжки и заднего края большеберцовой кости (треугольник Фолькмана).
44	C2.1	S82.7	NC92.74	Сложный перелом диафиза малоберцовой кости с разрывом дельтовидной связки		Клиновидный или многооскольчатый надсиндесмозный перелом диафиза малоберцовой кости с разрывом дельтовидной связки.
44	C2.2	S82.7	NC92.76	Сложный перелом диафиза малоберцовой кости и перелом медиальной лодыжки		Клиновидный или многооскольчатый надсиндесмозный перелом диафиза малоберцовой кости с переломом медиальной лодыжки.
44	C2.3	S82.7	NC92.77	Сложный перелом диафиза малоберцовой кости, переломы медиальной лодыжки и заднего края большеберцовой кости		Клиновидный или многооскольчатый надсиндесмозный перелом диафиза малоберцовой кости с переломом медиальной лодыжки и заднего края большеберцовой кости (треугольник Фолькмана).

**Иллюстрированная классификация переломов длинных костей конечностей
(классификация АО, МКБ-10, МКБ-11), 2024**

44	C3.1	S82.7	NC92.74	<p>Перелом проксимального отдела малоберцовой кости или вывих головки малоберцовой кости с разрывом дельтовидной связки или переломом медиальной лодыжки</p>		<p>Надсиндесмозный перелом проксимального отдела малоберцовой кости или вывих головки малоберцовой кости в проксимальном тibiофибулярном суставе с разрывом дельтовидной связки или переломом медиальной лодыжки</p>
44	C3.2	S82.7	NC92.76	<p>Перелом проксимального отдела малоберцовой кости или вывих головки малоберцовой кости с разрывом дельтовидной связки или переломом медиальной лодыжки</p>		<p>Надсиндесмозный перелом проксимального отдела малоберцовой кости или вывих головки малоберцовой кости в проксимальном тibiофибулярном суставе с укорочением и с разрывом дельтовидной связки или переломом медиальной лодыжки.</p>
44	C3.3	S82.7	NC92.77	<p>Перелом проксимального отдела малоберцовой кости или вывих головки малоберцовой кости с разрывом дельтовидной связки или переломом медиальной лодыжки и переломом заднего края большеберцовой кости</p>		<p>Надсиндесмозный перелом проксимального отдела малоберцовой кости или вывих головки малоберцовой кости в проксимальном тibiофибулярном суставе с разрывом дельтовидной связки или переломом медиальной лодыжки и переломом заднего края большеберцовой кости (треугольник Фолькмана).</p>

ИСТОЧНИКИ

1. Meinberg EG, Agel J, Roberts CS, Karam MD, Kellam JF. Fracture and Dislocation Classification Compendium-2018. J Orthop Trauma. 2018 Jan;32 Suppl 1:S1-S170. doi: 10.1097/BOT.0000000000001063. PMID: 29256945.
2. «Международная статистическая классификация болезней и проблем, связанных со здоровьем (10-й пересмотр) (МКБ-10) (версия 2.24 от 03.11.2023)», <https://nsi.rosminzdrav.ru/#!/refbook>
3. Распоряжение Правительства РФ от 15.10.2021 N 2900-р (с изм. от 31.01.2024) «Об утверждении плана мероприятий по внедрению Международной статистической классификации болезней и проблем, связанных со здоровьем, одиннадцатого пересмотра (МКБ - 11) на территории Российской Федерации на 2021 - 2024 годы», <http://pravo.gov.ru>
4. Распоряжение Правительства РФ от 31.01.2024 N 200-р «О приостановлении плана мероприятий по внедрению Международной статистической классификации болезней и проблем, связанных со здоровьем, одиннадцатого пересмотра (МКБ-11)», <http://pravo.gov.ru>

ТЕСТОВЫЙ КОНТРОЛЬ

1. *Что позволяет определить классификация переломов АО?*

- А) Анатомическую локализацию перелома
- Б) Морфологическую характеристику перелома
- В) Всё перечисленное

2. *Какая кодировка используется в классификации АО?*

- А) Буквенно-цифровая
- Б) Буквенная
- В) Цифровая
- Г) Описательная

3. *На какие сегменты разделяются длинные кости?*

- А) Один диафизарный и два метафизарных
- Б) Два диафизарных и один метафизарный
- В) Верхний, средний и нижний
- Г) Передний и задний
- Д) Наружный и внутренний

4. *Какие виды переломов выделяет классификация АО?*

- А) Простые, клиновидные, сложные (многооскольчатые)
- Б) Открытые и закрытые

*Иллюстрированная классификация переломов длинных костей конечностей
(классификация АО, МКБ-10, МКБ-11), 2024*

- В) Оскольчатые и неоскольчатые
- Г) Высокие и низкие

5. На какие типы делятся метафизарные переломы?

- А) Внесуставные и внутрисуставные
- Б) Высокие и низкие
- В) Острые и хронические

6. Что означает код локализации перелома 42?

- А) Проксимальный сегмент плечевой кости
- Б) Диафизарный сегмент голени
- В) Проксимальный сегмент бедренной кости
- Г) Перелом лодыжек

7. Диафизарные переломы типа А – это:

- А) Простые переломы
- Б) Переломы с наличием клина
- В) Многооскольчатые переломы
- Г) Все перечисленные

8. Диафизарные переломы типа В – это:

- А) Простые переломы
- Б) Переломы с наличием клина
- В) Многооскольчатые переломы
- Г) Все перечисленные

9. Диафизарные переломы типа С – это:

- А) Простые переломы
- Б) Переломы с наличием клина
- В) Многооскольчатые переломы
- Г) Все перечисленные

10. Метаэпифизарные переломы типа А – это:

- А) Внесуставные переломы
- Б) Неполные суставные переломы
- В) Полные суставные переломы
- Г) Все перечисленные

11. Метаэпифизарные переломы типа В – это:

- А) Внесуставные переломы
- Б) Неполные суставные переломы
- В) Полные суставные переломы
- Г) Все перечисленные

12. Метаэпифизарные переломы типа С – это:

- А) Внесуставные переломы
- Б) Неполные суставные переломы
- В) Полные суставные переломы
- Г) Все перечисленные

Правильные ответы: 1В, 2А, 3А, 4А, 5А, 6Б, 7А, 8Б, 9В, 10А, 11Б, 12В

*Иллюстрированная классификация переломов длинных костей конечностей
(классификация АО, МКБ-10, МКБ-11), 2024*

ISBN 978-5-6047958-0-4



В.А. Мануковский, И.Г. Бельский, И.М. Барсукова, А.И. Махновский, Б.А. Майоров, Г.Д. Сергеев

Иллюстрированная классификация переломов длинных костей конечностей
(классификация АО, МКБ-10, МКБ-11)
учебно-методическое пособие
под ред. д-ра мед. наук И.Г. Бельского

ГБУ СПб НИИ скорой помощи им. И.И. Джанелидзе

Подписано в печать 13.05.2024. Формат 60×84/16. Печать цифровая.

Усл. печ. л. 2,25. Тираж 100. Заказ 088

Выпущено ООО «Медиапир»

с готового оригинал-макета, предоставленного заказчиком.

194021, Санкт-Петербург, ул. Политехническая, д. 28, литера А,
помещ. 3-н, ком. 184, 185, 188, 192, 193, 194. Тел.: (812) 987-75-26
mediapir@gmail.com www.mediapir.com www.mediapir.ru.