

**АНАТОМИЯ В XXI ВЕКЕ –
ТРАДИЦИЯ И СОВРЕМЕННОСТЬ**

АНАТОМИЯ В XXI ВЕКЕ – ТРАДИЦИЯ И СОВРЕМЕННОСТЬ

ISBN: 978-5-4446-1924-7



9 785444 619247

Первый Санкт-Петербургский государственный медицинский университет
имени академика И. П. Павлова Министерства здравоохранения
Российской Федерации

Научное медицинское общество анатомов, гистологов и эмбриологов
России

АНАТОМИЯ В XXI ВЕКЕ – ТРАДИЦИЯ И СОВРЕМЕННОСТЬ

*Материалы Всероссийской научной
конференции, посвященной 120-летию
профессора М. Г. Привеса и 125-летию кафедры
клинической анатомии и оперативной хирургии
Первого Санкт-Петербургского
государственного медицинского университета
имени академика И. П. Павлова*

16–18 мая 2024 г.



Воронеж

Издательско-полиграфический центр
«Научная книга»
2024

Редакционная коллегия:
д-р мед. наук, профессор, зав. кафедрой клинической анатомии и оперативной хирургии Первого Санкт-Петербургского государственного медицинского университета им. акад. И. П. Павлова *А. Л. Акопов*;
д-р мед. наук, профессор, зав. кафедрой морфологии и патологии Университета «Реавиз» *Р. М. Хайруллин*;
д-р мед. наук, профессор, зав. кафедрой нормальной анатомии Военно-медицинской академии им. С. М. Кирова *И. В. Гайворонский*;
д-р мед. наук, профессор, зав. кафедрой оперативной хирургии с топографической анатомией Военно-медицинской академии им. С. М. Кирова *Н. Ф. Фомин*;
д-р мед. наук, доцент, зав. кафедрой морфологии человека Северо-Западного государственного медицинского университета им. И. И. Мечникова *Д. А. Старчик*;
канд. мед. наук, доцент кафедры клинической анатомии и оперативной хирургии Первого Санкт-Петербургского государственного медицинского университета им. акад. И. П. Павлова *В. А. Иванов*

А64 **Анатомия в XXI веке – традиция и современность: материалы Всероссийской научной конференции, посвященной 120-летию профессора М. Г. Привеса и 125-летию кафедры клинической анатомии и оперативной хирургии Первого Санкт-Петербургского государственного медицинского университета имени академика И. П. Павлова / редкол.: А. Л. Акопов [и др.]. – Воронеж : Издательско-полиграфический центр «Научная книга», 2024. – 280 с. – ISBN 978-5-4446-1924-7. – Текст : непосредственный.**

В настоящем издании опубликованы материалы Всероссийской научной конференции, посвященной 120-летию профессора М. Г. Привеса и 125-летию кафедры клинической анатомии и оперативной хирургии Первого Санкт-Петербургского государственного медицинского университета имени академика И. П. Павлова, организованной совместно с Научным медицинским обществом анатомов, гистологов и эмбриологов России. На страницах сборника представлены результаты научных исследований морфологов России и ближнего зарубежья в области анатомии, клеточной биологии, цитологии и эмбриологии, патологической анатомии и а также смежных клинических дисциплин. Публикуемые материалы посвящены особенностям морфогенеза анатомо-физиологических систем организма в норме, в эксперименте и при различных заболеваниях; представлены работы, посвященные вопросам преподавания морфологических дисциплин в медицинских вузах. Результаты исследований представляют интерес для анатомов, гистологов, патологоанатомов и клиницистов.

УДК 611:005.745
ББК 28.706.0я431

© ПСПбГМУ им. акад. И.П. Павлова
Минздрава России, 2024
© Научное медицинское общество
анатомов, гистологов и эмбриологов
России, 2024
© Оформление.
Издательско-полиграфический центр
«Научная книга», 2024

Иванов В.А., Митрофанова Т.В., Леонтьев С.В. М.Г. ПРИВЕС – ЭТАПЫ ЖИЗНЕННОГО ПУТИ	9
Алексеева Н.Т., Ключкова С.В., Соколов Д.А., Кварацхелия А.Г. ИСПОЛЬЗОВАНИЕ ВИРТУАЛЬНОГО АНАТОМИЧЕСКОГО СТОЛА «ПИРОГОВ» В УЧЕБНОМ ПРОЦЕССЕ НА ЭТАПАХ ОСВОЕНИЯ ПРОГРАММЫ СПЕЦИАЛИТЕТА И ПОСТДИПЛОМНОГО ОБРАЗОВАНИЯ	13
Алипов В.В., Грицай У.О., Мусаелян А.Г., Дудина Е.В., Алипов А.И., Акбулатова Д.И., Гаджиева Э.Э., Алиева Э.Р., Класов А.М., Пшихачева Э.А. ЭНДОСКОПИЧЕСКАЯ ЛАПАРОСТОМИЯ ДЛЯ МОНИТОРИНГА И ПОСЛЕОПЕРАЦИОННОГО ЛЕЧЕНИЯ РАННИХ ОСЛОЖНЕНИЙ В АБДОМИНАЛЬНОЙ ХИРУРГИИ	16
Аллилуева А.А., Нуждин О.Ю., Пономарев А.С. ХАРАКТЕРИСТИКА КОРРЕЛЯЦИИ РАЗМЕРОВ ТАЗА ДЕВУШЕК УРАЛЬСКОГО ФЕДЕРАЛЬНОГО ОКРУГА С АНТРОПОМЕТРИЧЕСКИМИ ПОКАЗАТЕЛЯМИ. СРАВНЕНИЕ РАЗМЕРОВ ТАЗА ДЕВУШЕК ИЗ РАЗНЫХ РЕГИОНОВ РОССИИ	18
Анненкова О.М. СТУДЕНЧЕСКОЕ НАУЧНОЕ ОБЩЕСТВО СПО МНЕДИЦИНСКОГО ПРОФИЛЯ: ВОЗМОЖНОСТИ И ПЕРСПЕКТИВЫ	23
Барышников И.А., Каган И.И. ОСОБЕННОСТИ ПРИЖИЗНЕННОЙ ВИЗУАЛИЗАЦИИ ИНТРАКРАНИАЛЬНЫХ ОТДЕЛОВ ЧЕРЕПНЫХ НЕРВОВ МЕТОДОМ МАГНИТНО-РЕЗОНАНСНОЙ ТОМОГРАФИИ	25
Бахтияров Р.И. ВНУТРИУТРОБНОЕ РАЗВИТИЕ ЯИЧЕК У ЧЕЛОВЕКА (ОБЗОР ЛИТЕРАТУРЫ)	28
Бахтияров Р.И. СИММЕТРИЧНОСТЬ ЛИНЕЙНЫХ ПАРАМЕТРОВ ЯИЧЕК У МУЖЧИН	31
Блинов К.Д., Варенцов В.Е., Тимофеева М.О., Багмет Л.Н., Глыбочко В.П., Литвинов А.С. ПРОГНОЗИРОВАНИЕ ФАРМАКОЛОГИЧЕСКОЙ АКТИВНОСТИ НОВЫХ ХИМИЧЕСКИХ МОЛЕКУЛ ДЛЯ ЛЕЧЕНИЯ НАРУШЕНИЙ МОЗГОВОГО КРОВООБРАЩЕНИЯ	32
Болгучева М.Б., Чомаева А.А., Барахоева Х.А., Барахоева Л.А. МЕТОДЫ ИССЛЕДОВАНИЯ СОСУДИСТОГО ЭНДОТЕЛИЯ	34
Быков Т.В., Лященко С.Н., Гурьянов А.М., Аверьянов А.А., Студёнов В.И., Утенова Е.Р. ПЕРВЫЕ РЕЗУЛЬТАТЫ ИЗУЧЕНИЯ АНАТОМИИ МИКРОЦИРКУЛЯТОРНОГО РУСЛА ПОДКОЖНОЙ ЖИРОВОЙ КЛЕТЧАТКИ ПЕРЕДНЕЙ БРЮШНОЙ СТЕНКИ И БЕДРА	38
Варенцов В.Е., Никифоров М.Г., Каусканов Д.М., Кузнецов С.Е., Тимофеева М.О. ЛАМИНАРНАЯ СТРУКТУРА ДОБАВОЧНОЙ ОБОНЯТЕЛЬНОЙ ЛУКОВИЦЫ КАК ЭКРАННЫЙ ЦЕНТР ВОМЕРОНАЗАЛЬНОГО ОРГАНА	40
Варякина Т.Н., Токарева М.С. ИЗМЕНЕНИЯ ВНУТРИОРГАННОГО ЛИМФАТИЧЕСКОГО РУСЛА ПОЧКИ ПРИ ВЕНОЗНОМ ЗАСТОЕ РАЗЛИЧНОЙ ЭТИОЛОГИИ	42
Васильев Ю.Л., Капитанова М.Ю., Дыдыкин С.С. ОБНОВЛЕНИЕ УЧЕБНОЙ ПРОГРАММЫ ДИСЦИПЛИНЫ «ТОПОГРАФИЧЕСКАЯ АНАТОМИЯ И ОПЕРАТИВНАЯ ХИРУРГИЯ ГОЛОВЫ И ШЕИ» ДЛЯ СПЕЦИАЛИТЕТА «СТОМАТОЛОГИЯ»	44
Гайворонский И.В., Литвиненко С.В., Ничипорук Г.И., Горячева И.А., Гайворонская М.Г., Спирина Т.С., Семенова А.А. ОПЫТ ИСПОЛЬЗОВАНИЯ ВИРТУАЛЬНЫХ ТЕХНОЛОГИЙ В ПРЕПОДАВАНИИ АНАТОМИИ ЧЕЛОВЕКА	46
Гайворонский И.В., Пашенко П.С. УЧЕНИЕ О МОРФОЛОГИИ ОГНЕСТРЕЛЬНОЙ РАНЫ В ТРУДАХ КАФЕДРЫ НОРМАЛЬНОЙ АНАТОМИИ ВОЕННО-МЕДИЦИНСКОЙ АКАДЕМИИ	49
Гайворонский И.В., Селиванова Е.С., Семенов А.А. АНТРОПОМЕТРИЧЕСКАЯ ХАРАКТЕРИСТИКА ЮНОШЕЙ ОБУЧАЮЩИХСЯ НА I КУРСЕ ВОЕННО-МЕДИЦИНСКОГО ВУЗА	52
Гайворонский И.В., Семенов А.А., Криштоп В.В., Никонорова В.Г., Богданова Н.А. ВЛИЯНИЕ УРБАНИЗАЦИИ НА ФИЗИЧЕСКОЕ РАЗВИТИЕ АБИТУРИЕНТОВ ВУЗОВ	54
Гайворонский И.В., Семенов А.А., Криштоп В.В., Никонорова В.Г., Горбанев О.В. КЛАСТЕРНЫЙ АНАЛИЗ ДИНАМИКИ КОМПОНЕНТНОГО СОСТАВА ТЕЛА ОБУЧАЮЩИХСЯ В ГРАЖДАНСКОМ И ВОЕННО-МЕДИЦИНСКОМ ВУЗАХ	56

Гайдабуров Л.С., Чемезов С.В., Аникин М.И. ОСОБЕННОСТИ АНАТОМИИ ПЕРЕДНЕЙ И ЗАДНЕЙ СТЕНОК ЛОБНОЙ ПАЗУХИ У ВЗРОСЛЫХ ПО ДАННЫМ КОМПЬЮТЕРНОЙ ТОМОГРАФИИ	58
Деятриков Д.А., Путалова И.Н., Сусло А.П., Славнов А.А., Гриненко О.В., Сиденко Н.И., Широченко С.Н. ВЛИЯНИЕ ПАРАМЕТРА «НИЖНЯЯ ВЫСОТА ЛИЦА» НА ОПРЕДЕЛЕНИЕ ФОРМЫ ЛИЦА	60
Джураев Д.Р., Зубик Г.В., Ахматов В.Н., Бузаева К.М., Ахматова Н.А. КЛИНИЧЕСКИЕ ВАРИАНТЫ ПРОДОЛЬНОГО ПЛОСКОСТОПИЯ У ДЕТЕЙ МЛАДШЕГО ШКОЛЬНОГО ВОЗРАСТА	62
Димов И.Д., Митрофанова Т.В., Мурзина Г.Н., Леонтьева А.С., Горкина А.А. НЕКОТОРЫЕ АНАТОМИЧЕСКИЕ МУЗЕИ ГОРОДА САНКТ-ПЕТЕРБУРГА	64
Димов И.Д., Улитко Т.В., Дунаева В.И., Джюев С.М., Леонтьев С.В. НЕКОТОРЫЕ АСПЕКТЫ ИСТОРИИ АНАТОМИИ	67
Дмитриев В.М., Митрохин К.А., Тюкова Д.В. СОЗДАНИЕ НАГЛЯДНЫХ ДЕМОСТРАЦИОННЫХ МОДЕЛЕЙ СУХОЖИЛЬНЫХ ШВОВ	69
Дмитриева Е.Г. ЗАКОНОМЕРНОСТИ РАСПРЕДЕЛЕНИЯ И МОРФОМЕТРИЧЕСКИЕ ХАРАКТЕРИСТИКИ МОСТИКОВ И ПЕТЕЛЬ МИОКАРДА В СЕРДЦЕ ВЗРОСЛОГО ЧЕЛОВЕКА	72
Елдырёва М.В., Елдырёв А.Ю. ОБУЧЕНИЕ МЕТОДИКАМ УЛЬТРАЗВУКОВОЙ НАВИГАЦИИ ПРИ ВЫПОЛНЕНИИ ИНВАЗИВНЫХ ВМЕШАТЕЛЬСТВ: ОПЫТ КАФЕДРЫ НОРМАЛЬНОЙ И ТОПОГРАФИЧЕСКОЙ АНАТОМИИ С ОПЕРАТИВНОЙ ХИРУРГИЕЙ МЕДИЦИНСКОГО ФАКУЛЬТЕТА ЧУВАШСКОГО ГОСУДАРСТВЕННОГО УНИВЕРСИТЕТА ИМЕНИ И.Н. УЛЬЯНОВА	74
Елдырёва М.В., Елдырёв А.Ю., Драндров Р.Н. ВОЗМОЖНОСТИ УЛЬТРАЗВУКОВОЙ ДИАГНОСТИКИ В ОЦЕНКЕ ИНДИВИДУАЛЬНЫХ ОСОБЕННОСТЕЙ РАСПОЛОЖЕНИЯ ИНФРАПАТЕЛЛЯРНОЙ ВЕТВИ ПОДКОЖНОГО НЕРВА БЕДРА	76
Ефимова Е.Ю., Фёдоров С.В. ШИРИНА БАЗАЛЬНОЙ ДУГИ ВЕРХНЕЙ ЧЕЛЮСТИ С УЧЕТОМ КРАНИОТИПА	77
Железнов Л.М., Луцай Е.Д., Леванова О.А., Муртазина Н.И., Найденова С.И., Никифорова С.А., Саренко А.А. К ВОПРОСУ ОБ АНАТОМИИ ПЛОДА И КОНСТИТУЦИОНАЛЬНЫХ ОСОБЕННОСТЯХ БЕРЕМЕННЫХ	80
Зайко О.А., Зендер М.М., Ефимова М.А., Нуралиева Д.А., Полосин Н.А. НАЛИЧИЕ ДВУЯДЕРНЫХ ГЕПАТОЦИТОВ В ПЕЧЕНИ ЧЕЛОВЕКА КАК АКТУАЛЬНЫЙ ДИАГНОСТИЧЕСКИЙ ПРИЗНАК	84
Захаров А.А., Лозыченко В.Г. СТРУКТУРНЫЕ ОСОБЕННОСТИ СЕЛЕЗЕНКИ ЭКСПЕРИМЕНТАЛЬНЫХ ЖИВОТНЫХ ВО ВРЕМЯ ГЕСТАЦИИ ПРИ ИММУНОСТИМУЛЯЦИИ	86
Зеркалова Я.И., Улитко Т.В. НЕКОТОРЫЕ ОСТЕОМЕТРИЧЕСКИЕ ПАРАМЕТРЫ ПЛЮСНЕВЫХ КОСТЕЙ ЖЕНСКОЙ СТОПЫ ПО ДАННЫМ РЕНТГЕНОГРАФИИ	88
Зубик Г.В., Ахматов В.Н., Джураев Д.Р., Сафонов Д.А., Минлиев М.А. ОТЛИЧИТЕЛЬНЫЕ ОСОБЕННОСТИ ОПТИЧЕСКОЙ ПЛАНТОГРАФИИ СВОДОВ СТОПЫ У ЛИЦ РАЗНОЙ ЭТНИЧЕСКОЙ ПРИНАДЛЕЖНОСТИ	90
Иванов В.А., Белоусова Г.Н., Мурзина Г.Н., Ефремова Е.В., Матвеева А.В. ИСТОРИЯ СТУДЕНЧЕСКОГО НАУЧНОГО ОБЩЕСТВА КАФЕДРЫ АНАТОМИИ	92
Иванова Е.Д., Ляшенко Д.Н. ПЕРВЫЕ МОРФОМЕТРИЧЕСКИЕ ДАННЫЕ ПО НОРМАЛЬНОЙ УЛЬТРАЗВУКОВОЙ АНАТОМИИ ПОЧЕК У ПЛОДОВ ВО ВТОРОМ ТРИМЕСТРЕ БЕРЕМЕННОСТИ	96
Ильичева В.Н., Соколов Д.А., Насонова Н.А., Кварацхелия А.Г., Деречин А.В., Бондаренко В.С., Сафонова В.Н. ДОПОЛНИТЕЛЬНЫЕ УЧЕБНЫЕ МАТЕРИАЛЫ О КЛИНИЧЕСКИХ АСПЕКТАХ АНАТОМИИ МОЧЕВОЙ СИСТЕМЫ	98
Каган И.И., Чемезов С.В., Ляшенко С.Н., Ким В.И., Фатеев И.Н. ОПЫТ КАФЕДРЫ ОПЕРАТИВНОЙ ХИРУРГИИ И КЛИНИЧЕСКОЙ АНАТОМИИ ИМ. С.С. МИХАЙЛОВА ОРГМУ ПО СОВМЕСТНОЙ УЧЕБНОЙ И НАУЧНОЙ ДЕЯТЕЛЬНОСТИ С КЛИНИЧЕСКИМИ КАФЕДРАМИ И ВРАЧАМИ ЛЕЧЕБНЫХ УЧРЕЖДЕНИЙ	104
Кахаров З.А. ИННОВАЦИОННЫЕ ИНТЕРАКТИВНЫЕ МЕТОДЫ И 3D-МОДЕЛИРОВАНИЕ В ПРЕПОДАВАНИИ АНАТОМИИ В УСЛОВИЯХ ОТСУТСТВИЯ ТРУПНОГО МАТЕРИАЛА ..	107

Кенешбаев Б.К., Орозбек уулу Т., Суюнбаев А.Х. ПЛАНИМЕТРИЯ ВЕН СТЕВЛОВЫХ ВОРСИН ПЛАЦЕНТЫ ЖИТЕЛЬНИЦ СУРЬМЯНОГО РЕГИОНА КЫРГЫЗСТАНА	109
Койнов П.Г., Путина Н.Ю., Чирятева Т.В., Орлов С.А., Тюлюбаев А.К., Терсенова К.О., Самолукова М.А., Черемных Н.И. ОСОБЕННОСТИ СОМАТОТИПА ДЕТЕЙ ПРИ РАЗЛИЧНЫХ РЕЖИМАХ ДВИГАТЕЛЬНОЙ АКТИВНОСТИ В УСЛОВИЯХ СЕВЕРА	112
Колосова М.А., Сизова А.Н., Светашов В.С., Галахов В.П. ВИЗУАЛИЗАЦИЯ БОЛЬШОГО ДУОДЕНАЛЬНОГО СОСОЧКА ПРИ ПРОВЕДЕНИИ РУТИННОЙ ЭЗОФАГОАСТРОДУОДЕНОСКОПИИ	115
Колтунов Б.О. К ВОПРОСУ О ТОПОГРАФИИ И АРХИТЕКТОНИКЕ ВЕТВЕЙ ЛОКТЕВОГО И ЛУЧЕВОГО НЕРВОВ В ОБЛАСТИ ПЛЕЧА И ПРЕДПЛЕЧЬЯ	117
Кудряшова С.А., Колунаева Т.А. ЗНАЧЕНИЕ НАУЧНОЙ ШКОЛЫ ПРОФЕССОРА М.Г. ПРИВЕСА В СТАНОВЛЕНИИ И РАЗВИТИИ КАФЕДРЫ АНАТОМИИ МЕДИЦИНСКОГО ФАКУЛЬТЕТА ПЕТРГУ	119
Курикова А.А., Боков А.Е., Федотов В.Д., Немирова С.В. МОРФОЛОГИЧЕСКИЕ ОСОБЕННОСТИ БРОНХИОЛ У СОБАК	122
Курикова А.А., Потехина Ю.П., Немирова С.В., Безденежных А.В. ВОЗМОЖНОСТИ СИНЕРГЕТИКИ В ФОРМИРОВАНИИ ОСНОВ ВРАЧЕБНОГО МЫШЛЕНИЯ	124
Курикова А.А., Эделев А.С., Каложный Е.А., Эделева Н.К., Павлов Д.В. ПРОПОРЦИИ ТЕЛА И ИНДЕКСЫ У СТУДЕНТОВ РАЗНЫХ ЭТНОГЕОГРАФИЧЕСКИХ ГРУПП	126
Лебелева Е.И. РЕАКЦИЯ КЛЕТОК FAP ⁺ , α-SMA ⁺ , CD68 ⁺ , CD206 ⁺ , CX3CR1 ⁺ , СК19 ⁺ ПРИ ПРОГРЕССИРУЮЩЕМ ЦИРРОЗЕ ПЕЧЕНИ	129
Ляшенко Д.Н. АНАТОМИЯ И ТОПОГРАФИЯ КОМПЛЕКСА АОРТА–ЛЕГОЧНЫЙ СТЕВЛ В НОРМЕ У ПЛОДОВ 16-22 НЕДЕЛЬ РАЗВИТИЯ	132
Ляшенко Д.Н., Васильев А.А., Артеменко В.А. НОВЫЕ СОМАТОМЕТРИЧЕСКИЕ ДАННЫЕ МАЛЬЧИКОВ-ПОДРОСТКОВ ГОРОДА ОРЕНБУРГА	135
Ляшенко С.Н., Бородкин И.Н., Файзулина Р.Р., Табаченко П.А. ЭНДОСКОПИЧЕСКАЯ ОЦЕНКА ПАРАПАПИЛЛЯРНЫХ ДИВЕРТИКУЛОВ ПРИ РЕТРОГРАДНЫХ ВМЕШАТЕЛЬСТВАХ	137
Ляшенко С.Н., Щетинин К.В. МОРФОМЕТРИЧЕСКАЯ ХАРАКТЕРИСТИКА И ТОПОГРАФИЯ ВНУТРИЛЕГОЧНЫХ ЛИМФАТИЧЕСКИХ УЗЛОВ ЧЕЛОВЕКА В НОРМЕ (ПИЛОТНОЕ ИССЛЕДОВАНИЕ)	139
Мамалыев Б., Максутов Ж.Р. МИКСОМА СЕРДЦЕ, КАК НАХОДКА ПРАКТИЧЕСКОЙ РАБОТЫ «МЦ ОШ КАРДИО»	141
Марьяна Д.О., Кудинов Д.Д., Тимофеев В.Е. МОДЕЛЬ НИЖНЕЙ КОНЕЧНОСТИ ДЛЯ ДЕМОСТРАЦИИ ЕЕ ОСНОВНЫХ ТОПОГРАФИЧЕСКИХ ОБРАЗОВАНИЙ	145
Матюшечкин С.В., Димов И.Д., Иванов В.А. Ефремова Е.В., Мурзина Г.Н., Матвеева А.В. КРАТКАЯ ИСТОРИЯ ПЕДИАТРИЧЕСКОГО ОБРАЗОВАНИЯ В РОССИИ И ИСТОРИЯ ПЕДИАТРИЧЕСКОГО ФАКУЛЬТЕТА ПСПБГМУ ИМЕНИ АКАДЕМИКА И.П. ПАВЛОВА ..	147
Матюшечкин С.В., Кульбах О.С., Леонтьев С.В., Афонина А.М., Горкина А.А. ВНЕУРОЧНАЯ РАБОТА СТУДЕНТОВ НА КАФЕДРЕ АНАТОМИИ ЧЕЛОВЕКА, НАПРАВЛЕННАЯ НА УЛУЧШЕНИЕ УСВОЕНИЯ ИМИ УЧЕБНОГО МАТЕРИАЛА	151
Мережникова А.В., Ляшенко Д.Н. ТОПОГРАФО-АНАТОМИЧЕСКАЯ ХАРАКТЕРИСТИКА СЕДАЛИЩНО- ПРЯМОКИШЕЧНОЙ ЯМКИ У ПЛОДОВ 16-22 НЕДЕЛЬ РАЗВИТИЯ	153
Михайлова М.Н., Меркулова Л.М., Кулагина С.В., Стручко Г.Ю., Мартынова Л.И. ДИАГНОСТИКА ВАРИАНТОВ АНАТОМИЧЕСКОГО СТРОЕНИЯ ЛЕГКИХ ПРИ ПРОВЕДЕНИИ КОМПЬЮТЕРНОЙ ТОМОГРАФИИ	155
Михалкина М.В. АЛЕКСАНДРА ВАСИЛЬВЕНА ДРОЗДОВА – ПРОФЕССОР АНАТОМИИ ПЕРВОГО ЛЕНИНГРАДСКОГО И СВЕРДЛОВСКОГО МЕДИЦИНСКИХ ИНСТИТУТОВ	158
Мошкин А.С., Халилов М.А., Николенко В.Н., Мошкина Л.В. ВЛИЯНИЕ ВЗАИМНОГО ПОЛОЖЕНИЯ ЭКСТРАКРАНИАЛЬНЫХ АРТЕРИЙ НА ЦЕРЕБРАЛЬНУЮ ГЕМОДИНАМИКУ	161

Мурашов О.В. ВАРИАНТНАЯ АНАТОМИЯ БРАХИОЦЕФАЛЬНЫХ АРТЕРИЙ И ИХ ВЕТВЕЙ ПО ДАННЫМ АНАТОМИЧЕСКОГО ПРЕПАРИРОВАНИЯ И КОМПЬЮТЕРНЫХ ТЕХНОЛОГИЙ	164	Путина Н.Ю., Чирятьева Т.В., Койносов П.Г., Орлов С.А., Терсенова К.О., Тюлюбаев А.К., Самолукова М.А., Черемных Н.И. ИНДИВИДУАЛЬНО-ТИПОЛОГИЧЕСКИЕ ОСОБЕННОСТИ СОМАТОТИПА ДЕТЕЙ ОТДЕЛЬНЫХ ЭТНИЧЕСКИХ ГРУПП ТЮМЕНСКОЙ ОБЛАСТИ	212
Мусаелия А.Г., Алипов В.В., Акбулатова Д.И., Гаджиева Э.Э., Грицай У.О., Русских Д.В., Класов А.М., Алиева Э.Р., Пшихачева Э.А., Алипов А.И. СПОСОБ ЛЕЧЕНИЯ МОДЕЛИРОВАННОГО АБСЦЕССА БРЮШНОЙ ПОЛОСТИ	165	Рекус Ю.В., Кодяков А.С., Ильницкая Е.Е., Чемезов С.В., Демин В.В. РАСПРОСТРАНЕННОСТЬ АНОМАЛИЙ ВЕНЕЧНЫХ АРТЕРИЙ ПО ДАННЫМ КОРОНАРОАНГИОГРАФИИ	214
Мяделец И.А., Дыдыкин С.С., Васильев Ю.Л., Глинский А.В., Казаков С.П., Ильичева А.В. АНАТОМИЧЕСКОЕ ОБОСНОВАНИЕ ТОЧЕК ИНЪЕКЦИОННОЙ КОРРЕКЦИИ ОБЛАСТИ ПРОМЕЖНОСТИ ЖЕНЩИН В ЭСТЕТИЧЕСКОЙ ГИНЕКОЛОГИИ	168	Самойлова Е.П., Самойлов П.В., Барышников И.А. ПРИЖИЗНЕННАЯ КЛИНИЧЕСКАЯ АНАТОМИЯ МАТКИ ПО ДАННЫМ МАГНИТНО-РЕЗОНАНСНОЙ ТОМОГРАФИИ	217
Найденова С.И., Луцай Е.Д., Астафьев И.В. ОСОБЕННОСТИ ТОПОГРАФИИ ЗАДНЕГО ОТДЕЛА ГЛАЗНИЦЫ У ЛИЦ ПОЖИЛОГО ВОЗРАСТА	170	Самохина А.О., Шемяков С.Е. СРАВНИТЕЛЬНАЯ АНАТОМИЯ ЛУЧЕВОЙ КОСТИ ЧЕЛОВЕКА ПО РЕЗУЛЬТАТАМ ВИРТОПСИИ, АУТОПСИИ И КОМПЬЮТЕРНОГО МОДЕЛИРОВАНИЯ	218
Насонова Н.А., Соколов Д.А., Кварацхелия А.Г., Гундарова О.П., Шевченко А.А., Ильичева В.Н. СПОСОБЫ ПОВЫШЕНИЯ МОТИВАЦИОННОЙ СОСТАВЛЯЮЩЕЙ УЧЕБНОГО ПРОЦЕССА	173	Саттаров А.Э., Кенешбаев Б.К., Джолдубаев С.Дж., Джолдошева Г.Т. ОСОБЕННОСТИ ФИЗИЧЕСКОГО РАЗВИТИЯ, СТРУКТУРЫ ТЕЛА И ТЕЛОСЛОЖЕНИЯ У ПОДРОСТКОВ (13-16 ЛЕТ) И ЮНОШЕЙ (17 ЛЕТ) В ЗОНЕ АНТРОПОГЕННОГО ВОЗДЕЙСТВИЯ	220
Насонова Н.А., Соколов Д.А., Кварацхелия А.Г., Ильичева В.Н., Соболева М.Ю., Бухтояров Д.А. ВАРИАНТНАЯ АНАТОМИЯ ДЛИННЫХ ВЕТВЕЙ КРЕСТЦОВОГО СПЛЕТЕНИЯ	176	Семенов А.А., Гайворонский И.В., Криштон В.В., Никонорова В.Г., Горбанев О.В. СРАВНИТЕЛЬНЫЙ КОРРЕЛЯЦИОННЫЙ АНАЛИЗ ДИНАМИКИ КОМПОНЕНТНОГО СОСТАВА ТЕЛА ОБУЧАЮЩИХСЯ ГРАЖДАНСКОГО И ВОЕННО-МЕДИЦИНСКОГО ВУЗОВ	225
Николенко В.Н., Моисеева А.В., Геворгян М.М., Мошкин А.С., Мошкина Л.В. ИЗМЕНЕНИЯ ФОЛЛИКУЛЯРНОГО РЕЗЕРВА ПРИ ДОБРОКАЧЕСТВЕННЫХ ОБРАЗОВАНИЯХ МАТКИ	178	Спивак А.С., Брагина А.М., Цветкова В.Н. СРАВНИТЕЛЬНАЯ ХАРАКТЕРИСТИКА СОМАТОМЕТРИЧЕСКИХ ПОКАЗАТЕЛЕЙ СТУДЕНТОК РАЗНЫХ ВУЗОВ	227
Никонова Л.Г., Бочин В.В., Стельникова И.Г., Немирова С.В. ЗАВИСИМОСТЬ СТЕПЕНИ ТЯЖЕСТИ И ЧАСТОТЫ ВСТРЕЧАЕМОСТИ ИШЕМИЧЕСКОЙ БОЛЕЗНИ СЕРДЦА ОТ ТИПА КРОВΟΣНАБЖЕНИЯ МИОКАРДА	180	Спирин Г.А., Торопов Н.В. МОРФОЛОГИЧЕСКИЕ ХАРАКТЕРИСТИКИ СЕРДЦА И ЕГО ПРОВОДЯЩЕЙ СИСТЕМЫ У ДЕТЕЙ ПЕРВОГО ГОДА ЖИЗНИ ПРИ ПОЛНОЙ ФОРМЕ ОТКРЫТОГО АТРИОВЕНТРИКУЛЯРНОГО КАНАЛА	229
Ничипорук Г.И., Горячева И.А., Гайворонская М.Г., Спирина Т.С. ПРОФЕССОР И.В. ГАЙВОРОНСКИЙ – ВИДНЫЙ ОТЕЧЕСТВЕННЫЙ УЧЕНЫЙ-МОРФОЛОГ И ПЕДАГОГ ВЫСШЕЙ ШКОЛЫ (К 70-ЛЕТИЮ СО ДНЯ РОЖДЕНИЯ)	182	Стельникова И.Г., Антошина В.В., Целоусова Ю.М., Шкариня Е.В. ОСОБЕННОСТИ МОРФОЛОГИИ НАДПОЧЕЧНИКОВ У СОБАК	231
Ничипорук Г.И., Трушель Н.А., Горячева И.А., Семенова А.А., Виноградов С.В. ОСОБЕННОСТИ УЧЕБНОЙ ПРОГРАММЫ ПО РАЗДЕЛУ «АНАТОМИЯ ОПОРНО-ДВИГАТЕЛЬНОЙ СИСТЕМЫ» В ВОЕННО-МЕДИЦИНСКОЙ АКАДЕМИИ И БЕЛОРУССКОМ ГОСУДАРСТВЕННОМ МЕДИЦИНСКОМ УНИВЕРСИТЕТЕ	185	Ташматова Н.М., Шишкина В.В., Манас К.У., Бакиров С.Б., Алимбекова А.А., Исмаилов К.Ж. РОЛЬ НОВЫХ ДИДАКТИЧЕСКИХ ПОДХОДОВ В ОРГАНИЗАЦИИ СРС И УИРС ПО ГИСТОЛОГИИ, ЦИТОЛОГИИ И ЭМБРИОЛОГИИ	234
Олейник Т.Л. ДИНАМИКА СОСТОЯНИЯ СЕТЧАТКИ ГЛАЗА КРЫС С НАСЛЕДСТВЕННОЙ ДИСТРОФИЕЙ ПРИ ВВЕДЕНИИ ЭПИТАЛАНА	188	Тимофеев В.Е., Белоусов П.В., Жеребятнева С.Р., Секисова Е.В., Баранова А.С., Митрохин К.А. СОЗДАНИЕ ДЕМОСТРАЦИОННОЙ МОДЕЛИ МЕЖМЫШЕЧНЫХ ПРОСТРАНСТВ ШЕИ	237
Омаров М.А., Пухова Д.Д., Сгибнева Н.В., Зудина К.Ю., Лебедева О.И., Фокин Г.К. ОСОБЕННОСТИ ПРОФЕССИОНАЛЬНОЙ ГОТОВНОСТИ СТУДЕНТОВ	190	Ткаченко А.В. ХАРАКТЕРИСТИКА СЕДАЛИЩНОГО НЕРВА И ЕГО СТРУКТУРНЫХ КОМПОНЕНТОВ ...	239
Павлов А.В., Бахарев И.В., Лазутина Г.С., Овчинникова Н.В., Рогожина Е.Г. ВАРИАНТНАЯ АНАТОМИЯ ЛОБНОЙ ПАЗУХИ КАК ОТВЕТ НА ОСОБЕННОСТИ СТРОЕНИЯ ЛИЦЕВОГО ОТДЕЛА ЧЕРЕПА ЧЕЛОВЕКА	193	Трунов Д.Г. КОМПЬЮТЕРНО-ТОМОГРАФИЧЕСКАЯ АНАТОМИЯ ОРГАНОВ ЗАБРЮШИННОГО ПРОСТРАНСТВА У ДЕТЕЙ И ПОДРОСТКОВ	242
Пасюк А.А., Филипченко Е.В. ВАРИАНТНАЯ АНАТОМИЯ ОТВЕРСТИЙ ПОЛУЛУННЫХ ЗАСЛОНОВ КЛАПАНОВ АОРТЫ И ЛЕГОЧНОГО СТВОЛА ВЗРОСЛОГО ЧЕЛОВЕКА	195	Трушель Н.А., Нечипуренко Н.И., Мансуров В.А., Юзefович Н.А., Вылегжанина Т.А., Островская Т.И., Давыдова Л.А. СТРУКТУРНЫЕ ИЗМЕНЕНИЯ СЕДАЛИЩНОГО НЕРВА КРОЛИКА ПОСЛЕ КОМПРЕССИИ С ПОСЛЕДУЮЩИМ ИСПОЛЬЗОВАНИЕМ АЛЛОТРАНСПЛАНТАТА АМНИОТИЧЕСКОЙ МЕМБРАНЫ	244
Пашкова И.Г. КОНСТИТУЦИОНАЛЬНЫЕ ОСОБЕННОСТИ ТОПОГРАФИИ ЖИРОВОГО КОМПОНЕНТА У ЖЕНЩИН В ЗРЕЛОМ ВОЗРАСТЕ	197	Тятенкова Н.Н., Митягова А.А. ВОЗРАСТНЫЕ ИЗМЕНЕНИЯ МАССЫ ТЕЛА У ДЕТЕЙ МЛАДШЕГО ШКОЛЬНОГО ВОЗРАСТА	246
Пашенко П.С., Дочка И.Г. АНАЛИЗ ПАТОЛОГОАНАТОМИЧЕСКОЙ ДОКУМЕНТАЦИИ НА ПРЕПАРАТЫ ОГНЕСТРЕЛЬНЫХ РАНЕНЫХ ОРГАНОВ БРЮШНОЙ ПОЛОСТИ ПЕРИОДА ВЕЛИКОЙ ОТЕЧЕСТВЕННОЙ ВОЙНЫ	199	Удочкина Л.А., Воронцова О.И., Хлебников Ю.В. МУЛЬТИСЕКМЕНТНЫЙ ТРЕХМЕРНЫЙ КИНЕМАТИЧЕСКИЙ АНАЛИЗ НИЖНЕЙ КОНЕЧНОСТИ У ПОЖИЛЫХ ЖЕНЩИН В НОРМЕ И С ВАЛЬГУСНОЙ ДЕФОРМАЦИЕЙ СТОПЫ	248
Пожаров А.С., Пугачев Р.О., Ермакова О.В., Румянцева Т.А. ВЛИЯНИЕ ХРОНИЧЕСКОГО ВЛИЗКОИНТЕНСИВНОГО ОБЛУЧЕНИЯ В ИНФАНТИЛЬНОМ ВОЗРАСТЕ НА МОРФОМЕТРИЧЕСКИЕ ХАРАКТЕРИСТИКИ ОБОЯТЕЛЬНОЙ ЛУКОВИЦЫ КРЫСЫ	202	Удочкина Л.А., Шелудько В.В., Галушко Т.Г., Саутиев А.М., Галактионова Н.И. МОТИВАЦИЯ И УДОВЛЕТВОРЕННОСТЬ ФРАНКОГОВОРЯЩИХ СТУДЕНТОВ – СТОМАТОЛОГОВ КУРСОМ АНАТОМИИ В АСТРАХАНСКОМ ГОСУДАРСТВЕННОМ МЕДИЦИНСКОМ УНИВЕРСИТЕТЕ	250
Пономарев А.С., Нуждин О.Ю., Кыш О.Е., Немыкина Е.Н., Иванов В.А. НОВОЕ ВИДЕНИЕ СОЗДАНИЯ “ЭЛЕКТРОННОГО АНАТОМИЧЕСКОГО БИО-3D-АТЛАСА”	204	Улитко Т.В., Зеркалова Я.И. ОТНОСИТЕЛЬНАЯ ЧАСТОТА ВСТРЕЧАЕМОСТИ ВИДОВ ТАРАННОЙ КОСТИ С РАЗЛИЧНЫМИ ТИПАМИ ПЯТОЧНЫХ СУСТАВНЫХ ПОВЕРХНОСТЕЙ	252
Прокофьев А.С., Макеева Е.А., Толстых М.П. КРЫЛОНЕБНЫЙ УЗЕЛ НА ГИСТОТОПОГРАММАХ КРЫЛОВИДНО-НЕБНОЙ ЯМКИ ЧЕРЕПА ЧЕЛОВЕКА	208		

Хайруллин Р.М. АНАТОМИЯ ЧЕЛОВЕКА И АНТРОПОЛОГИЯ – ОБЩНОСТЬ И РАЗЛИЧИЕ	254
Хафаджи М.Б., Лебедева Е.А., Парамонова А.Р., Эделев А.С., Соболева М.В., Шустров Ф.Л. ПРОПОРЦИИ ЛИЦА У РАЗНЫХ ЭТНИЧЕСКИХ ГРУПП	257
Чевжик Ю.В., Милушкина О.Ю., Ляшенко А.А., Шемяков С.Е. ОЦЕНКА АДАПТАЦИОННОГО ПОТЕНЦИАЛА СТУДЕНТОВ НАЧАЛЬНЫХ КУРСОВ МЕДИЦИНСКОГО ВУЗА, КАК ИНДИКАТОР АДАПТАЦИОННЫХ ВОЗМОЖНОСТЕЙ ОРГАНИЗМА	259
Черных А.В., Магомедрасулова А.А., Шевцов А.Н., Попова М.Н., Судаков Д.В. ИЗУЧЕНИЕ РЕАКЦИИ ОРГАНИЗМА НА ИМПЛАНТАЦИЮ РАЗЛИЧНЫХ ПРОТЕЗОВ ПРИ ГЕРНИОПЛАСТИКЕ В УСЛОВИЯХ ИНФИЦИРОВАННОЙ РАНЫ	262
Черных А.В., Попова М.П., Попов Н.П. ТОПОГРАФО-АНАТОМИЧЕСКИЕ ПРЕДПОСЫЛКИ ВЫПОЛНЕНИЯ ЗАДНЕЙ СЕПАРАЦИОННОЙ ГЕРНИОПЛАСТИКИ TAR В ЗАВИСИМОСТИ ОТ КОНСТИТУЦИОНАЛЬНОГО ТИПА	265
Чирятева Т.В., Путина Н.Ю., Койносов П.Г., Орлов С.А., Самолукова М.А., Черемных Н.И., Терсенова К.О., Тюлюбаев А.К. АНТРОПОЭКОЛОГИЧЕСКИЕ АСПЕКТЫ ФОРМИРОВАНИЯ КОНСТИТУЦИИ ДЕТЕЙ КОРЕННОГО И ПРИШЛОГО НАСЕЛЕНИЯ СЕВЕРНЫХ РЕГИОНОВ РОССИИ	268
Шаликова Л.О., Ляшенко Д.Н., Баянова К.В., Комчаров Д.В. ОСОБЕННОСТИ ТОПОГРАФИИ ОРГАНОВ ЖЕНСКОГО ТАЗА ЧЕЛОВЕКА В ПРЕНАТАЛЬНОМ ПЕРИОДЕ ОНТОГЕНЕЗА	270
Шамкаев Р.В., Дронова О.Б. ВОЗРАСТНЫЕ ОСОБЕННОСТИ ЭНДОСКОПИЧЕСКОЙ АНАТОМИИ ПИЩЕВОДНО- ЖЕЛУДОЧНОГО И ГАСТРОДУОДЕНАЛЬНОГО ПЕРЕХОДА У ЛИЦ ПОЖИЛОГО И СТАРЧЕСКОГО ВОЗРАСТА	273
Шевченко А.А., Соколов Д.А., Алексеева Н.Т. ОБ ОТНОШЕНИИ СТУДЕНТОВ, ИЗУЧАЮЩИХ АНАТОМИЮ, К КАДАВЕРНОМУ МАТЕРИАЛУ	275
Шкарин В.В., Фёдорова О.В., Дыдыкин С.С., Васильев Ю.Л., Удочкина Л.А., Капитонова М.Ю. ПЕРСПЕКТИВЫ ВНЕДРЕНИЯ ПРОБЛЕМНОГО ОБУЧЕНИЯ И ИНТЕГРИРОВАННОЙ ПРОГРАММЫ ДОКЛИНИЧЕСКОГО МЕДИЦИНСКОГО ОБРАЗОВАНИЯ В РОССИИ И МАЛАЙЗИИ	278

М.Г. ПРИВЕС – ЭТАПЫ ЖИЗНЕННОГО ПУТИ

Иванов В.А., Митрофанова Т.В., Леонтьев С.В.

*Первый Санкт-Петербургский государственный медицинский университет
им. акад. И.П. Павлова, Санкт-Петербург, Россия*

Аннотация. В статье излагаются основные этапы жизни и деятельности величайшего анатома XX века Михаила Григорьевича Привеса. Он внес весомый вклад в развитие анатомии, служению которой посвятил всю свою жизнь. Сын провизора, родом из маленького села Николаевской области, М.Г. Привес получил медицинское образование в Воронежском государственном университете. В ординатуре Воронежского государственного университета он публикует свои первые научные работы, посвященные экспериментальной хирургии, анатомии и гистологии кровеносной системы. В 1930 г. молодой ученый уезжает из Воронежа в Ленинград, где поступает в аспирантуру Ленинградского государственного рентгенологического и радиологического института в лабораторию нормальной и сравнительной анатомии. С 1931 г. М.Г. Привес также работает ассистентом на кафедре нормальной анатомии ИЛМИ им. акад. И.П. Павлова. Позже он возглавляет кафедру анатомии в течение 40 лет. За время своей работы М.Г. Привес создает рентгеновский кабинет и рентгеновский музей, а также преобразует музей кафедры. Большое значение уделяется методике преподавания анатомии, в курс нормальной анатомии вводится раздел рентгеноанатомии. Имя М.Г. Привеса неразрывно связано с новаторством в анатомии – использование рентгеновских лучей для изучения нормальной анатомии, разработка новых методов исследования сосудистой системы, исследования в области «профессиональной и спортивной анатомии», разработка новых методов консервации анатомических препаратов. Также М.Г. Привес стоял у истоков авиационной и космической анатомии. За время его заведования на кафедре было защищено 15 докторских диссертаций и 77 кандидатских диссертаций. М.Г. Привес является автором более 200 научных трудов. До конца своих дней профессор М.Г. Привес работал на кафедре анатомии, читая студентам лекции и оставаясь в строю. Именно поэтому кафедра клинической анатомии ныне носит его имя. Все эти заслуги принесли М.Г. Привесу настоящую всемирную славу в анатомическом научном сообществе. Он по праву считается основателем известной анатомической школы, традиции которой ученики и последователи бережно сохраняют.

Ключевые слова: анатомия, рентгеноанатомия, коллатеральное кровообращение, лимфатическая система

M.G. PRIVES – LIFE PATH STAGES

Ivanov V.A., Mitrofanova T.V., Leontyev S.V.

Academician I.P. Pavlov First St. Petersburg State Medical University

Abstract. The article outlines the main stages of the life and work of the greatest anatomist of the XX century, Mikhail Grigorievich Prives. He made a significant contribution to the development of anatomy, to the service of which he devoted his entire life. The son of a pharmacist, originally from a small village in the Nikolaev region, Prives M.G. received his medical education at Voronezh State University. During his residency at Voronezh State University, he published his first scientific works on experimental surgery, anatomy and histology of the circulatory system. In 1930, the young scientist left Voronezh for Leningrad, where he entered graduate school at the Leningrad State Radiological and Radiological Institute in the laboratory of normal and comparative anatomy. Since 1931 M.G. Prives also works as an assistant at the Department of Normal Anatomy of ILMI named after acad. I.P. Pavlova. He later headed the department for 40 years. During his work, M.G. The gain creates an X-ray room and an X-ray museum, and also transforms the museums of the department. Great importance is given to the methods of teaching anatomy; a section of x-ray anatomy is introduced into the course of normal anatomy. Name M.G. Gaining weight is inextricably linked with innovation in anatomy - the use of X-rays to study normal anatomy, the development of new methods for studying the vascular system, research in the field of “professional and sports anatomy”, the development of new methods for the preservation of anatomical preparations. Also Prives M.G. stood at the origins of aviation and space anatomy. During his tenure at the department, 15 doctoral dissertations and 77 candidate dissertations were defended. M.G. Gain is the author of more than 200 scientific papers. Until the end of his days, Professor M.G. Gain worked at the anatomy department, giving lectures to students and remaining in the ranks. That is why the Department of Clinical Anatomy now bears his name.

All these merits were brought by M.G. I will gain real worldwide fame in the anatomical scientific community. He is rightfully considered the founder of the famous anatomical school, the traditions of which are carefully preserved by his students and followers.

Keywords: anatomy, x-ray anatomy, collateral circulation, lymphatic system

Почти четверть века минуло со дня смерти величайшего ученого, патриарха отечественной анатомии – Привеса Михаила Григорьевича. Нет ни одного медика в нашей стране, который бы не знал этого имени. Ведь, по его учебнику до сих пор преподают анатомию во многих вузах России.

Сын провизора, родом из маленького села Николаевской области (ныне – территория Украины), М.Г. Привес всю свою жизнь посвятил служению анатомии. Он получил медицинское образование в Воронежском государственном университете. Первые анатомические знания были получены в анатомическом музее у воронежского профессора и заведующего кафедрой анатомии Г.М. Иосифова, который активно изучал анатомию лимфатического русла, что, вероятно, повлияло на тематику научных направлений будущего великого анатома. На кафедре Г.М. Иосифова Михаил Привес не только научился делать качественные анатомические препараты, но и избрал анатомию наукой всей своей жизни. Далее будущий ученый становится ординатором факультетской хирургической клиники в Воронежском государственном университете. Уже тогда он проявляет интерес к эксперименту и публикует свои первые работы, посвященные экспериментальной хирургии, анатомии и гистологии кровеносной системы.

В 1930 г. молодой ученый уезжает из Воронежа в Ленинград, где поступает в аспирантуру Ленинградского государственного рентгенологического и радиологического института в лабораторию нормальной и сравнительной анатомии. Позже он становится заведующим этой лабораторией, которую возглавляет до 1953 г. С 1931 г. М.Г. Привес также работает ассистентом на кафедре нормальной анатомии ИЛМИ им. акад. И.П. Павлова. В то время кафедрой заведует В.И. Ошкандеров. Неуемная энергия молодого анатома приводит к значительным изменениям на кафедре. В 1932 г. ассистент М.Г. Привес создает рентгеновский кабинет, позволяющий «без ножа и боли» изучать анатомию конкретного живого человека. С этого момента М.Г. Привес активно изучает сосудистую систему с помощью рентгеновских лучей. Он разрабатывает рентгеновский метод исследования лимфатической системы (1933) и применяет рентгенокимографию для исследования пульсации лимфатических сосудов. М.Г. Привесу первым удается сделать рентгеновские снимки нервов. Он разрабатывает новые методы рентгенологического исследования: мягкие рентгеновские лучи, томография, электро-рентгенография.

За успешные и новаторские научные труды в 1935 г. М.Г. Привесу была присуждена ученая степень кандидата наук без защиты кандидатской диссертации. В 1937 г. В.И. Ошкандерова командируют в Хабаровский медицинский институт, и следующие 40 лет кафедру возглавляет, защитивший к тому времени докторскую диссертацию, профессор М.Г. Привес. Его научные изыскания продолжают изучением коллатерального кровообращения при различных внешних и внутренних воздействиях на сосудистую и нервную систему. Вместе с сотрудниками кафедры М.Г. Привес изучает внутриорганные артерии различных внутренних органов. В результате этих исследований были определены и сформулированы важнейшие анатомические закономерности, имеющие большое практическое значение и клиническую значимость.

С приходом М.Г. Привеса на кафедру меняется и методика преподавания анатомии. Он доказал и ввел в преподавание принцип взаимосвязи строения, функции и развития органов. Теперь строение человека преподается с позиций функциональной анатомии. Функции и строение органов и систем органов связываются с историческим и индивидуальным развитием. Он также разрабатывает учебную программу по рентгеноанатомии и по предложению А.С. Золотухина впервые включает ее в программу преподавания, претворяя в жизнь слова П.Ф. Лесгафта о том, что «подлинным объек-

том изучения анатомии должен быть живой человек». В настоящее время разделы рентгеноанатомии занимают законное место в программах по анатомии медицинских институтов, составляя обязательное звено в системе анатомической подготовки врача.

В это же время создается рентгеноанатомический музей кафедры, большая часть снимков для которого были взяты из личного архива М.Г. Привеса. Также он пишет рентгеноанатомическую часть к учебнику анатомии В.Н. Тонкова. Эти материалы стали впоследствии первым учебником по рентгеноанатомии. М.Г. Привес активно пропагандирует изучение рентгеноанатомии в анатомическом сообществе страны, читая лекции для анатомов различных вузов на курсах повышения квалификации. На сегодняшний день рентгеноанатомия является неотъемлемой частью курса системной анатомии многих вузов.

М.Г. Привес придерживался функционального взгляда на анатомию. Именно поэтому он с сотрудниками кафедры начинает систематически разрабатывать анатомию людей различных трудовых и спортивных профессий. В 1940–50-х годах на кафедре исследуются перестройки опорно-двигательного аппарата взрослого человека под влиянием трудовой деятельности. Активная исследовательская деятельность укрепляет позиции советского анатома как новатора и помогает советской науке преумножить свой авторитет в мировом сообществе. В дальнейшем определилось новое направление в анатомии – профессиональная и спортивная анатомия, первопроходцем в которой был профессор М.Г. Привес.

Большую роль в образовательном процессе М.Г. Привес отводил демонстрации анатомических препаратов, поэтому неустанно реформировал и преумножал музейный фонд кафедры. «Анатомический Эрмитаж» – такое название закрепилось за многочисленными музейными экспонатами кафедры анатомии ИЛМИ (ныне – кафедра клинической анатомии и оперативной хирургии им. М.Г. Привеса). М.Г. Привес изобрел новый метод консервирования анатомических препаратов, сохраняющий в «сухом» виде естественный цвет, объем и эластичность тканей, подвижность в суставах. В 1956 году выходит его монография «Методы консервирования анатомических препаратов». Данный метод консервации был дважды награжден на ВДНХ серебряными медалями.

Еще одной заслугой профессора М.Г. Привеса является написание и редакция учебной литературы по анатомии. Он участвует в написании анатомических разделов учебников для педагогических и фармацевтических вузов. В 1958 г. издается учебник анатомии для медицинских вузов под общей редакцией М.Г. Привеса. В 1982 г. этот учебник получил диплом I степени на Всесоюзном конкурсе учебников медицинских специальностей. С тех пор учебник, выдержавший 12 изданий и переведенный на другие языки (английский, испанский, армянский), является настольной книгой многих поколений врачей.

В начале 1960-х годов М.Г. Привес проводит большую организационно-методическую работу, связанную с открытием стоматологического факультета. На кафедре разрабатываются новые методические указания к занятиям, лекции и экзаменационные билеты, учитывающие особенности изучения анатомии будущими врачами-стоматологами.

В 1960-х годах М.Г. Привес с сотрудниками одним из первых начинает изучать изменения структуры организма человека и его органов при действии экстремальных факторов внешней среды. В связи с этим на кафедре оборудуется лаборатория по изучению кровеносного и лимфатического русла при воздействии гравитационных перегрузок и гипокинезии. Эти исследования в свете новых горизонтов, открывшихся в связи с изучением космического пространства, легли в основу еще одного нового направления в анатомии – «космическая анатомия». Результаты были изложены в 1967 г. в сборнике трудов кафедры анатомии ИЛМИ «Вопросы авиационной и космической анатомии».

Согласно воспоминаниям учеников М.Г. Привеса, он был интеллигентным, остроумным, широко эрудированным человеком с отличными организаторскими способностями. Все сотрудники кафедры всегда четко исполняли его указания. Коллектив кафедры жил и работал дружно, четко и слаженно под его руководством.

М.Г. Привес вывел анатомию на новый уровень – не просто заучить, как что где находится, а выяснить, почему так, а не иначе. Он закрепил связь строения и функции с развитием. Поэтому можно считать М.Г. Привеса последователем функциональной анатомии. Его методики преподавания анатомии были переняты многочисленными учениками и стали нормой преподавания в других вузах.

На кафедре всегда было очень много аспирантов, которых возвращали с самых первых курсов. Они были выходцами СНО, а затем защищали на кафедре кандидатские и докторские диссертации. Под руководством М.Г. Привеса докторские защитили такие известные ученые, как Г.Г. Воккен, Н.Б. Лихачева, А.Н. Габузов, А.В. Дроздова, К.И. Машкара, А.К. Косоуров, Л.А. Алексина. Аспиранты направлялись на кафедру, в том числе, и по целевым направлениям из союзных республик, а также из-за рубежа (Китай, Болгария, Куба и др.). За 40 лет заведования М.Г. Привесом кафедрой нормальной анатомии ИЛМИ было защищено 15 докторских диссертаций и 77 кандидатских диссертаций.

С 1977 года М.Г. Привес работал на кафедре нормальной анатомии профессором-консультантом, продолжая читать лекции. М.Г. Привес был прекрасным лектором, который привносил в лекции необычайный колорит, разбавляя сухую анатомию стихами и примерами из личного опыта. Его ораторское искусство было на высочайшем уровне, и любая лекция заканчивалась продолжительными аплодисментами, переходящими в овации. До конца своих дней профессор М.Г. Привес работал на кафедре анатомии, читая студентам лекции и оставаясь в строю. Именно поэтому кафедра клинической анатомии ныне носит его имя. За свою жизнь М.Г. Привес опубликовал более 200 научных работ.

Ученый, известный своими достижениями в стране и за ее пределами, на протяжении многих лет возглавлял Ленинградское отделение Всесоюзного общества анатомов, гистологов и эмбриологов (АГЭ), был заместителем председателя правления Всесоюзного общества АГЭ, заместителем главного редактора журнала «Архив АГЭ». Зарубежные анатомические сообщества с почетом принимали его в свои ряды (Мексика, Болгария, Польша, Чехословакия и др.). В 1994 г. указом президента России профессор М.Г. Привес награжден орденом Дружбы народов. Все эти заслуги принесли М.Г. Привесу настоящую всемирную славу в анатомическом научном сообществе. Он по праву считается основателем известной анатомической школы, традиции которой ученики и последователи бережно сохраняют.

ИСПОЛЬЗОВАНИЕ ВИРТУАЛЬНОГО АНАТОМИЧЕСКОГО СТОЛА «ПИРОГОВ» В УЧЕБНОМ ПРОЦЕССЕ НА ЭТАПАХ ОСВОЕНИЯ ПРОГРАММЫ СПЕЦИАЛИТЕТА И ПОСТДИПЛОМНОГО ОБРАЗОВАНИЯ

Алексеева Н.Т.¹, Клочкова С.В.², Соколов Д.А.¹, Кварацхелия А.Г.¹
¹Воронежский государственный медицинский университет им. Н.Н. Бурденко,
Воронеж, Россия

²Российский университет дружбы народов им. Патриса Лумумбы, Москва, Россия

Аннотация. В данном сообщении освещаются особенности использования виртуального анатомического стола «Пирогов» в образовательном процессе на кафедре нормальной анатомии человека Воронежского государственного медицинского университета им. Н.Н. Бурденко и кафедре анатомии человека Российского университета дружбы народов им. Патриса Лумумбы. В статье рассматриваются известные на сегодняшний день различные виртуальные образовательные симуляторы, используемые при изучении анатомии человека. Обсуждаются функциональные особенности программно-аппаратного комплекса «Пирогов» и особенности его использования в образовательном процессе. Авторы приходят к заключению, что использование виртуального стола «Пирогов» не заменяет изучения анатомии на кадаверном материале, однако, 3-D реконструкции позволяют повысить степень наглядности преподавания, а также мотивацию студентов к изучению анатомии человека.

Ключевые слова: анатомия человека, виртуальный анатомический стол «Пирогов», 3D-визуализация

THE USE OF THE VIRTUAL ANATOMICAL TABLE "PIROGOV" IN THE EDUCATIONAL PROCESS AT THE STAGES OF MASTERING THE SPECIALTY AND POSTGRADUATE EDUCATION PROGRAMS

Alexeeva N.T.¹, Klochkova S.V.², Sokolov D.A.¹, Kvaratskheliya A.G.¹

¹N.N. Burdenko Voronezh State Medical University, Voronezh, Russia

²Patrice Lumumba People's Friendship University of Russia, Moscow, Russia

Abstract. This paper highlights the features of using the virtual anatomical table "Pirogov" in the educational process at the Department of Normal Human Anatomy of N.N. Burdenko Voronezh State Medical University and the Department of Human Anatomy of Patrice Lumumba Peoples' Friendship University of Russia. The article discusses various currently known virtual educational simulators used in the study of human anatomy. The functional features of the "Pirogov" software and hardware complex and the features of its use in the educational process are discussed. The authors come to the conclusion that the use of the "Pirogov" virtual table does not replace the study of anatomy on cadaver material, however, 3-D reconstructions can increase the degree of clarity of teaching, as well as the motivation of students to study human anatomy.

Keywords: human anatomy, virtual anatomical table "Pirogov", 3D visualization

В современных университетах инновационные образовательные технологии являются важным компонентом образовательной деятельности. Изучение анатомии сегодня – это не только музейные и учебные макропрепараты, созданные на основе кадаверного биоматериала, муляжи, учебники и атласы, но и современные компьютерные технологии, предоставляющие студенту ряд возможностей, среди которых – сочетание компактности и колоссального объема информации в одном устройстве [3].

3D-моделирование, положенное в основу современных программно-аппаратных анатомических комплексов, началось с систем компьютерного проектирования военных авиасимуляторов, аэрокосмической и автомобильной промышленности 1950–60-х годов XX века. В 1970-е годы были созданы математические алгоритмы, определяющие технологии создания виртуальных трехмерных моделей. И только спустя 20 лет (примерно в начале 1990-х) стали появляться первые медицинские симуляторы, построенные на 3D-реконструкции компьютерных томограмм.

В настоящее время в мире насчитывается несколько десятков различных виртуальных образовательных симуляторов, которые широко используются при подготовке

врачей. Среди них наиболее известные – Anatomage; 3D Organon Virtual Reality Anatomy, Zygote Body 3D Anatomy Online Visualizer; Visible Body – Virtual Anatomy to See Inside the Human Body; BioDigital Interactive 3D Anatomy – Disease Platform; Anatomy Learning – 3D Anatomy и многие другие. Русифицированные аналоги – виртуальный анатомический стол «Пирогов»; виртуальный учебный комплекс «Интерактивный трехмерный атлас анатомии человека» PL-Anatomy 4.0 и Виртуальный атлас персоналифицированной анатомии человека «SkiaAtlas». Все они различаются техническими характеристиками, интерфейсом и набором функций.

Анатомический стол «Пирогов» – инновационный инструмент обучения, используемый на кафедре нормальной анатомии человека ВГМУ им. Н.Н. Бурденко с 2023 года. Он является удачным дополнением традиционных источников информации при изучении анатомии человека [1]. Интерфейс, установленный в анатомическом столе, может быть использован на мобильных устройствах студентов.

Стол обеспечивает возможность просмотра и сравнения в трехмерном режиме органов и систем человеческого организма. Стол «Пирогов» позволяет в интерактивном режиме работать с 3D-моделями человеческого тела (разного пола). Это дает возможность просматривать объекты с любого ракурса, приближать или удалять их, скрывать или возвращать на экран структурные компоненты систем органов, отображать модель человеческого тела по слоям и по системам, изолировать для демонстрации отдельные органы и системы, сделав их полупрозрачными, а также получать текстовое описание отображаемых трехмерных объектов.

Выбранные анатомические объекты можно сравнивать между собой в разных контекстах, например, левый и правый орган, один и тот же орган в норме и при патологическом состоянии [2], можно проводить сравнение анатомической визуализации органа и его рентгенологических изображений.

Стол позволяет нам использовать метод послойного изучения, предложенный еще Н.И. Пироговым. Пользователь пироговского стола имеет доступ к просмотру распилов из виртуальной анатомической модели человеческого тела. При изложении материала, нами используется возможность усилить визуализацию демонстрируемого органа, выделяя его или окрашивая или его анатомические части в заранее заданный цвет. Функция вращения органа позволяет максимально сблизить изучение виртуального и реального объекта.

Для формирования правильных представлений студентов о синтопии органов используется возможность измерить и отобразить длину между двумя выбранными точками на поверхности трехмерной модели.

Итак, программно-аппаратный комплекс (ПАК) виртуальный анатомический стол «Пирогов» используется в качестве технического средства обучения на практических занятиях по дисциплинам «Анатомия», «Анатомия человека», «Анатомия головы и шеи» для развития следующих компетенций у обучающихся. При освоении ООП по специальностям «лечебное дело», «педиатрия», «стоматология», «медико-профилактическое дело» – ОПК-5 / ОПК 9: «Способен оценивать морфофункциональные, физиологические состояния и патологические процессы в организме человека для решения профессиональных задач»; по специальности «фармация» – ОПК-2: «Способен применять знания о морфофункциональных особенностях, физиологических состояниях и патологических процессах в организме человека для решения профессиональных задач».

Наиболее активно стол «Пирогов» используется при изучении таких разделов как спланхнология, ангионеврология, лимфатическая система. Именно эти разделы содержат много подробных деталей строения человеческого тела, которые сложно визуализируются в атласах и на муляжах [3].

В текущем учебном году анатомический стол «Пирогов» использовался при проведении студенческой анатомической олимпиады для демонстрации некоторых анатомических образований.

Возможность использовать ПАК «Пирогов» для внеаудиторной самостоятельной работы студентов в настоящее время ограничена количеством лицензий, что не покрывает потребности таких крупных факультетов как лечебный и педиатрический.

Анатомический стол «Пирогов» также используется в просветительской и профориентационной деятельности кафедры на практических занятиях со школьниками, посещающими предвуниверсарий, а также во время экскурсий в анатомический музей.

На кафедре анатомии человека Российского университета дружбы народов им. Патриса Лумумбы анатомический стол «Пирогов» активно используется как на практических занятиях, так и про проведении циклов повышения квалификации в системе непрерывного медицинского постдипломного образования. Разработаны методические рекомендации по применению виртуального анатомического стола при изучении отдельных учебных тем. Созданы виртуальные сценарии для комплексной визуализации анатомических объектов. Проводится обучение преподавателей работе с данным устройством.

Вместе с тем, сравнение описания строения различных анатомических структур в российской, иностранной учебной литературе по анатомии и в системах компьютерной 3D визуализации выявило некоторые различия в описании анатомических структур, что требует определенной осторожности.

Проведенное анкетирование студентов I курса, показало, что подавляющее большинство заинтересованы в использовании анатомического стола «Пирогов» на практических занятиях и также хотят использовать мобильное приложение для внеаудиторной самостоятельной работы.

Анкетирование преподавателей вузов, показало, что аналогичные или похожие программно-аппаратные комплексы используются во многих учебных заведениях нашей страны. Ведущие специалисты в области анатомии человека положительно оценивают использование подобных интерактивных устройств в образовательном процессе, однако, твердо убеждены в невозможности замены кадаверного материала трехмерными симуляциями.

В зарубежных исследованиях продемонстрировано, что эффективность обучения анатомии на компьютерных системах визуализации ниже, чем на кадаверном материале.

Так, в исследовании D.J. Anastakis с соавт. при обучении трех групп ординаторов, одной группе преподавали кадаверный курс, второй – курс на компьютерных тренажерах, третьей – теоретический курс с использованием руководств. Ординаторы, обучавшиеся на кадаверном курсе, показали наилучшие результаты по итогам исследования [4].

Канадское исследование F. LeBlanc с соавт., сравнивавшее кадаверное обучение с обучением на виртуальном тренажере ProMIS, показало безусловное преимущество кадаверного курса над симуляционным [5].

Таким образом, использование пироговского стола не заменяет изучения анатомии на кадаверном материале в силу индивидуальной изменчивости анатомической структуры, которую студенты должны осознавать с самого начала обучения. Однако, 3-D реконструкции позволяют повысить степень наглядности преподавания, а также мотивацию студентов к изучению такой сложной фундаментальной дисциплины как анатомия человека [3].

Список источников

1. Оценка "выживания" навыка выполнения внутривенной инъекции / И. И. Долгина, А. Ю. Гапонов, М. Ф. Григорьян, Н. И. Соболева // Виртуальные технологии в медицине. – 2018. – № 2(20). – С. 29-30. – EDN VMCQAS.

2. Рубан, Е. О. Новое поколение учебного оборудования / Е. О. Рубан // Оперативная хирургия и клиническая анатомия (Пироговский научный журнал). – 2017. – Т. 1, № 1. – С. 53-58. – DOI 10.17116/operhirurg20171153-58. – EDN YQPN5A.
3. Сравнение описания различных анатомических структур в учебной литературе и в системах компьютерной 3D визуализации анатомии человека / О. В. Мурашов, П. Н. Братков, Н. В. Иванова, М. Прокофьев // Виртуальные технологии в медицине. – 2018. – № 2(20). – С. 29. – EDN YNVOPJ.
4. Anastakis DJ, Regehr G, Reznick RK, Cusimano M, Murnaghan J, Brown M, et al. Assessment of technical skills transfer from the bench training model to the human model. *Am J Surg.* 1999;177(2):167–170. PMID: 10204564 [https://doi.org/10.1016/S0002-9610\(98\)00327-4](https://doi.org/10.1016/S0002-9610(98)00327-4)
5. Leblanc F, Senagore AJ, Ellis CN, Champagne Br, Augestad K, Neary P, et al. Hand-Assisted laparoscopic sigmoid colectomy skills acquisition: augmented reality simulator versus human cadaver training models. *J Surg Educ.* 2010;67(4):200-204. PMID: 20816353 <https://doi.org/10.1016/j.jsurg.2010.06.004>

ЭНДОСКОПИЧЕСКАЯ ЛАПАРОСТОМИЯ ДЛЯ МОНИТОРИНГА И ПОСЛЕОПЕРАЦИОННОГО ЛЕЧЕНИЯ РАННИХ ОСЛОЖНЕНИЙ В АБДОМИНАЛЬНОЙ ХИРУРГИИ

Алипов В.В., Грицай У.О., Мусаелян А.Г., Дудина Е.В., Алипов А.И., Акбулатова Д.И., Гаджиева Э.Э., Алиева Э.Р., Классов А.М., Пшихачева Э.А.
Саратовский государственный медицинский университет им. В.И. Разумовского, Саратов, Россия

Аннотация. Проблема развития послеоперационных осложнений в хирургии по-прежнему остается актуальной. Для диагностики осложнений в абдоминальной хирургии нами предложена эндоскопическая лапаростома, состоящая из гильзы с двумя каналами. Устройство может быть установлено в одном из отделов послеоперационной раны или проведено через один из проколов выполненного открытого или лапароскопического пособия. Устройство позволяет обеспечить в течение 2–5 суток послеоперационного периода визуализацию зоны осложнения, выполнить контрастное рентгенологическое исследование, биопсию, а также провести ряд лечебных процедур: введение лекарственных веществ (антибиотиков, взвеси наночастиц, лазерного излучения, санацию и дренирование брюшной полости с последующей активной программированной аспирацией и т.д.). Проведена клиническая апробация устройства при экспериментальной коррекции хирургических осложнений у 16 лабораторных животных. Простота конструкции из эластичного биосовместимого материала обуславливает низкую себестоимость производства, экономичность изделия и позволяет использовать устройство одноразово.

Ключевые слова: эндоскопическая лапаростома (устройство-порт), послеоперационные осложнения, диагностика, лечение

METHOD FOR TREATING SIMULATED ABDOMINAL ABSCESS

Alipov V.V., Gritsai U.O., Musaelyan A.G., Dudina E.V., Alipov A.I., Akbulatova D.I., Gadzhieva E.E., Alieva E.R., Klassov A.M., Pshikhacheva E.A.
V.I. Razumovsky Saratov State Medical University, Saratov, Russia

Abstract. Purulent abscesses remain a serious cause of morbidity, mortality and prolonged hospital stay, so the development of new effective methods for their modeling and treatment is necessary. A method has been proposed for modeling and treating an abdominal abscess in 40 laboratory white rats using a modified catheter with a balloon and infection of the created delimited cavity with a strain of *Staphylococcus aureus*. A port device designed for access, monitoring and special postoperative treatment of an abscess has been tested. Combined surgical treatment of a simulated abdominal abscess with local application of photodynamic therapy provides accelerated clearance of the pathogen and creates conditions for almost complete obliteration of the cavity by the 10th postoperative day, reducing the time of surgical treatment to 5 days.

Keywords: abdominal abscess; modeling; photodynamic therapy; antimicrobial effect, treatment time

Ведение. Современные вопросы моделирования и лечения осложненного послеоперационного периода остаются наиболее важными проблемами хирургии [1]. В раннюю фазу послеоперационного периода абдоминальных операций следует проводить тщательный мониторинг, особенно при «нестандартном» проведении самого открытого или эндоскопического вмешательства [2]. В связи с этим требуется создать специальную эндоскопическую лапаростомию, способную обеспечить раннюю диагностику осложнения (кровотечение, желчеистечение, перитонит и т.д.) и обеспечить своевременное его устранение.

Цель – разработать и апробировать в условиях эксперимента устройство (эндоскопическую лапаростомию) для диагностики и лечения осложнений раннего послеоперационного периода.

Материал и методы. Нами предложено многофункциональное устройство-порт [3], которое состоит из гильзы с двумя каналами различного диаметра и имеет фланец с резьбой для фиксации на гильзе на различном уровне с целью адаптации к различной толщине брюшной стенки пациента и имеет на внутреннем конце герметизирующую манжету из силиконового материала в форме восьмиконечной звезды. Через первый 10-миллиметровый канал возможно проведение диагностической лапароскопии после проведения инсуффляции и создания пневмоперитонеума через второй 5-миллиметровый канал устройства-порта. Кроме того, через второй канал под визуальным контролем возможно проведение биопсии, световода лазера, введение антибиотиков, взвеси наночастиц, проведение санации и дренирования брюшной полости.

На базе кафедры оперативной хирургии и топографической анатомии ФГБОУ ВО «Саратовский медицинский университет им. В.И. Разумовского» Минздрава России было выполнено экспериментальное исследование на 16 лабораторных животных (кролики, возрастом 1 год, массой 2000±50 г). Животные разделены на две группы по 4 в каждой. Животным под комбинированным обезболиванием (рометар, золетил) выполнено моделирование различных осложнений. Так, животным первой группы моделировано ранение доли печени, а животным второй группы моделирована перфорация слепой кишки с развитием через сутки эксперимента местного ограниченного перитонита.

Результаты. Разработанное устройство (эндоскопическая лапаростома) позволило в течение первых суток послеоперационного периода у экспериментальных животных не только обеспечить визуализацию зоны осложнения, но и выполнить контрастное рентгенологическое исследование, биопсию, а также провести ряд лечебных процедур: введение лекарственных веществ (антибиотиков, взвеси наночастиц, лазерного излучения, санацию и дренирование брюшной полости с последующей активной программированной аспирацией и т.д.).

Таким образом, мы имеем стабильную жесткую конструкцию, надежно зафиксированную в передней брюшной стенке и позволяющую проводить мониторинг в послеоперационном периоде и различные диагностические и лечебные манипуляции в брюшной полости, не прибегая к повторной лапароскопии или лапаротомии, что чрезвычайно важно для профилактики развития различных послеоперационных осложнений и их лечения.

Заключение. Предложенная эндоскопическая лапаростома (устройство-порт) позволяет диагностировать и обеспечить своевременное лечение при развитии ранних послеоперационных осложнений. Простота конструкции, из эластичного биосовместимого материала обуславливает низкую себестоимость производства, экономичность изделия и позволяет использовать устройство одноразово.

Список источников

1. Алипов В.В., Аванесян Г.А., Мусаелян А.Г., и др. Современные проблемы моделирования и лечения абсцессов мягких тканей. *Хирургия. Журнал им. Н.И. Пирогова.* 2020; 5: 81–86.

- Алипов В.В., Тахмезов А.Э., Полиданов М.А. и др. Улучшение результатов лечения и диагностики послеоперационных осложнений в абдоминальной хирургии с применением многофункционального устройства. Медицинская наука и образование Урала. 2023. Т. 24, № 1. С. 67-71.
- Патент РФ на изобретение 215070. 28.11.2022. Алипов В.В., Капралов С.В., Рыжлов А.С., и соавт. Устройство для мониторинга и лечения осложнений послеоперационного периода.

ХАРАКТЕРИСТИКА КОРРЕЛЯЦИИ РАЗМЕРОВ ТАЗА ДЕВУШЕК УРАЛЬСКОГО ФЕДЕРАЛЬНОГО ОКРУГА С АНТРОПОМЕТРИЧЕСКИМИ ПОКАЗАТЕЛЯМИ. СРАВНЕНИЕ РАЗМЕРОВ ТАЗА ДЕВУШЕК ИЗ РАЗНЫХ РЕГИОНОВ РОССИИ

Аллилуева А.А., Нуждин О.Ю., Пономарев А.С.

Уральский государственный медицинский университет, Екатеринбург, Россия

Аннотация. В силу самобытности уральцев, их уклада жизни и климатических особенностей округа антропометрические показатели населения должны отличаться от других регионов России. Для сравнения антропометрических параметров были выбраны Республика Саха, Республика Хакасия и Саратовская область. В качестве предмета исследования были выбраны размеры женского таза: межкостное расстояние, межребровое расстояние, межвертельное расстояние, наружная конъюгата. Цель исследования – изучить антропометрические показатели девушек Уральского федерального округа (УрФО), выявить корреляционные связи между их антропометрическими параметрами и определить различия в размерах таза девушек разных регионов России. Проведено измерение 62 девушек УрФО в возрасте 18–23 лет. Результаты измерений девушек из других регионов России были взяты из статей, размещенных в научной электронной библиотеке eLibrary.ru. Размеры таза девушек УрФО следующие: *distantia spinarum* 25,73±2,27 см, *distantia cristarum* 28,62±2,0 см, *distantia trochanterica* 31,22±2,176 см, *conjugata externa* 20,1±1,76 см. Размеры таза девушек формируют различные по величине корреляционные связи с рассмотренными антропометрическими показателями. Различия межвертельного расстояния и наружной конъюгаты девушек из УрФО и Республики Саха статистически значимо. Каждый размер таза девушек из УрФО и Республики Хакасия превышает критическое значение *t*-критерия. Различия в пельвиометрических показателях между УрФО и Саратовской областью статистически значимы. Размеры женского таза зависят не только от конституции человека, то есть от его антропометрических показателей, но и от этнических особенностей и характера климата местности, на которых проживает женщина.

Ключевые слова: размер таза, корреляция, антропометрические показатели, сравнение регионов

CHARACTERISTICS OF THE CORRELATION OF PELVIC SIZE IN GIRLS OF THE URAL FEDERAL DISTRICT WITH ANTHROPOMETRIC INDICATORS. COMPARISON OF PELVIC SIZES OF GIRLS FROM DIFFERENT REGIONS OF RUSSIA

Alliluyeva A.A., Nuzhdin O.Yu., Ponomarev A.S.

Ural State Medical University, Yekaterinburg, Russia

Abstract. Due to the identity of the Uralians, their way of life and the climatic characteristics of the district, the anthropometric indicators of the population should differ from other regions of Russia. The Republic of Sakha, the Republic of Khakassia and the Saratov Region were selected to compare anthropometric parameters. The dimensions of the female pelvis were chosen as the subject of the study. The aim of the study is to study the anthropometric indicators of girls in the Ural Federal District, to identify correlations between their anthropometric parameters and to determine differences in the size of the pelvis of girls from different regions of Russia. The measurement of 62 girls of the Ural aged 18-23 years was carried out. The measurement results of girls from other regions of Russia were taken from articles published in the scientific electronic library eLibrary.ru. The pelvic dimensions of Ural girls are *distantia spinarum* 25.73±2.27 cm, *distantia cristarum* 28.62±2.0 cm, *distantia trochanterica* 31.22±2.176 cm, *conjugata externa* 20.1±1.76 cm. The size of the girls' pelvis forms correlations of various sizes with the considered anthropometric indicators. The difference between the interbody distance and the external conjugate of girls from the Ural and the Sakha Republic is statistically significant. Each pelvic size of girls from the Ural and Khakassia exceeds the critical value of the

t-criterion. The differences in pelviometric indicators between the Ural and the Saratov region are statistically significant. The size of the female pelvis depends not only on the human constitution, that is, on its anthropometric indicators, but also on the ethnic characteristics and the nature of the climate of the area where the woman lives.

Keywords: pelvic size, correlation, anthropometric indicators, comparison of regions

Введение. Коренные жители УрФО – уральцы – имеют неповторимый путь исторического развития. Можно предположить, что в силу самобытности уральцев, их уклада жизни и климатических особенностей округа антропометрические показатели населения должны отличаться от других регионов России. Для сравнения антропометрических параметров были выбраны Республика Саха, Республика Хакасия и Саратовская область. Каждый из регионов России обладает уникальными природными условиями. Коренные жители описываемых регионов также обладают сложившимися на протяжении столетий этническими различиями, которые могли повлиять на тип телосложения женщин и их пельвиометрические параметры.

В качестве предмета исследования были выбраны размеры женского таза: *distantia spinarum* (межкостное расстояние), *distantia cristarum* (межребровое расстояние), *distantia trochanterica* (межвертельное расстояние), *conjugata externa* (наружная конъюгата). Измерение размеров таза обосновывается практическим значением полученных данных для медицины. В зависимости от результатов антропометрии можно прогнозировать течение беременности. Например, узкий таз – одна из главных причин родового травматизма матери и плода [1]. При своевременном обнаружении проблемы возможно снижение рисков в несколько раз.

Анализ исследований параметров таза УрФО показал, что в Уральском государственном медицинском университете (УГМУ) уже рассматривался вопрос о состоянии осанки и анатомической конструкции таза у студенток УГМУ [2]. Было проведено исследование влияния осанки и симметричности таза женщины на вынашивание плода [3]. Однако в УрФО не проводилось исследований, посвященных поиску возможной взаимосвязи между размерами таза, этнической принадлежностью и особенностями климата и местности, на которых проживают девушки, поэтому мы решили рассмотреть этот вопрос и продолжить исследование пельвиометрических показателей студенток УГМУ

Цель исследования – изучить антропометрические показатели девушек Уральского федерального округа, выявить корреляционные связи между их антропометрическими параметрами и определить различия в размерах таза девушек разных регионов России.

Материал и методы. В ходе исследования было проведено антропометрическое измерение параметров 62 девушек УрФО в возрасте 18-23 лет. Все девушки родились на Урале, три поколения каждой девушки постоянно проживали на территории УрФО. Измерение проводилось на базе УГМУ после получения добровольного информированного согласия от испытуемых. Определяемые параметры включали в себя: *distantia spinarum*, *distantia cristarum*, *distantia trochanterica*, *conjugata externa*, рост, масса тела. Измерение таза девушек проводилось при помощи акушерского тазомера. Тип телосложения определялся на основе индекса Соловьева по значению обхвата запястья. Был вычислен индекс массы тела (ИМТ), рассчитываемый по формуле: $ИМТ = m/h^2$, где *m* – масса тела в кг, *h* – рост в м². Значение ИМТ от 16,0 до 18,5 соответствовало недостаточной (дефицит) массе тела, от 18,5 до 24,99 – нормальной массе тела, от 25,0 до 30,0 – избыточной массе тела. ИМТ от 30,0 до 35,0 – ожирение первой степени.

Определено среднее арифметическое каждого параметра, стандартное отклонение. Для исследования степени взаимосвязи размеров таза с антропометрическими показателями рассчитан коэффициент корреляции по методу Пирсона. При $r < 0,30$ корреляция считалась слабой, при $r=0,31-0,70$ – средней, при $r=0,71-0,99$ – сильной. Для выявления статистически значимых различий в размерах таза девушек из разных ре-

гионов России был найден двухвыборочный t-критерий Стьюдента при уровне значимости 0,05.

Все вычисления выполнялись с помощью аналитического пакета приложения Microsoft Excel Office 2016. Результаты измерений девушек из других регионов России были взяты из статей, размещенных в научной электронной библиотеке eLibrary.ru.

Результаты. Статистический анализ проведенных антропометрических измерений 62 девушек УрФО в возрасте 18–23 лет показал, что среднее значение длины тела составило 167,2±8,09 см при колебании показателя от 150 см до 179 см. Среднее значение массы тела равно 58,85±11,72 кг при колебании показателя от 42 кг до 89 кг. Среднее значение обхвата запястья равно 15,35±1,14 см при колебании показателей от 13,5 см до 18 см, по результатам расчета индекса Соловьева было выявлено, что нормостенический тип телосложения имеют 60% исследуемых девушек, гиперстенический тип телосложения встречается у 26,67% девушек, гиперстенический тип телосложения имеют 13,33% обследуемых. Среднее значение ИМТ равно 20,94±3,55.

Результаты измерения размеров таза: *distantia spinarum* 25,73±2,27 см, *distantia cristarum* 28,62±2,0 см, *distantia trochanterica* 31,22±2,176 см, *conjugata externa* 20,1±1,76 см.

Межкостное расстояние формирует средние по силе корреляционные связи с обхватом запястья ($r=0,63$), ростом ($r=0,497$), ИМТ ($r=0,591$), наружной конъюгатой ($r=0,643$). Сильные корреляционные связи формируются с массой тела ($r=0,713$), межребневым расстоянием ($r=0,855$), межвертельным расстоянием ($r=0,805$).

Межребневое расстояние формирует средние по силе корреляционные связи с обхватом запястья ($r=0,627$), ростом ($r=0,605$), ИМТ ($r=0,628$), наружной конъюгатой ($r=0,688$). Сильные корреляционные связи формируются с массой тела ($r=0,79$), межкостным расстоянием ($r=0,855$) и межвертельным расстоянием ($r=0,878$).

Межвертельное расстояние формирует средние по силе корреляционные связи с ростом ($r=0,622$) и ИМТ ($r=0,672$). Сильные корреляционные связи формируются с обхватом запястья ($r=0,717$), массой тела ($r=0,832$), межкостным расстоянием ($r=0,805$), межребневым расстоянием ($r=0,878$) и наружной конъюгатой ($r=0,72$).

Наружная конъюгата формирует слабые корреляционные связи с ростом ($r=0,215$). Средние по величине корреляционные связи формируются с межкостным ($r=0,643$) и межребневым ($r=0,688$) расстояниями. Сильные корреляционные связи образуются с обхватом запястья ($r=0,751$), массой тела ($r=0,728$), ИМТ ($r=0,773$) и межвертельным расстоянием ($r=0,72$).

Поскольку главной целью исследования является поиск статистически значимых различий в размерах таза девушек разных регионов России, то был найден двухвыборочный t-критерий Стьюдента. В исследовании в Республике Саха приняли участие 188 девушек [4], средний возраст которых составил 27,02±0,26 лет. Сравнение антропометрических показателей приведено в таблице 1.

Таблица 1

Сравнение антропометрических показателей УрФО и Республики Саха

	<i>distantia spinarum</i> (см)		<i>distantia cristarum</i> (см)		<i>distantia trochanterica</i> (см)		<i>conjugata externa</i> (см)	
	УрФО	Республика Саха	УрФО	Республика Саха	УрФО	Республика Саха	УрФО	Республика Саха
<i>M±σ</i>	25,73±2,27	26,02±0,23	28,62±2,0	28,76±0,21	31,22±2,176	32,50±0,21	20,1±1,76	21,12±0,25
<i>t</i>	0,69		0,39		3,23		3,16	

Примечание: число степеней свободы (k) при подсчетах было равно 216. При уровне значимости 0,05 критическое значение t-критерия Стьюдента равно 1,97.

Среднее значение антропометрических показателей таза девушек в Республике Саха больше, чем в Уральском федеральном округе. С одной стороны, по результатам вычисления межкостное и межребневое расстояния таза девушек из УрФО и Республики Саха не имеют статистически значимых отличий. С другой стороны, различие межвертельного расстояния и наружной конъюгаты статистически значимо.

В исследовании в Республике Хакасия приняли участие 225 женщин-хакасок [5] в возрасте от 16 до 35 лет. Сравнение антропометрических показателей приведено в таблице 2.

Таблица 2

Сравнение антропометрических показателей УрФО и Республики Хакасия

	<i>distantia spinarum</i> (см)		<i>distantia cristarum</i> (см)		<i>distantia trochanterica</i> (см)		<i>conjugata externa</i> (см)	
	УрФО	Республика Хакасия	УрФО	Республика Хакасия	УрФО	Республика Хакасия	УрФО	Республика Хакасия
<i>M±σ</i>	25,73±2,27	23,62±0,09	28,62±2,0	26,65±0,09	31,22±2,176	30,08±0,09	20,1±1,76	18,74±0,07
<i>t</i>	5,09		5,37		2,86		4,22	

Примечание: число степеней свободы (k) при подсчетах было равно 253. При уровне значимости 0,05 критическое значение t-критерия Стьюдента равно 1,97.

Среднее значение антропометрических показателей таза девушек в Уральском федеральном округе больше, чем в Республике Хакасия. По результатам вычисления каждый размер таза девушек из УрФО и Республики Хакасия (межкостное, межребневое, межвертельное расстояния и наружная конъюгата) превышает критическое значение t-критерия, поэтому различия в пельвиометрических показателях между регионами статистически значимы.

В исследовании в Саратовской области приняли участие 223 девушки [6] в возрасте 17-19 лет. Сравнение антропометрических показателей приведено в таблице 3.

Таблица 3

Сравнение антропометрических показателей УрФО и Саратовской области

	<i>distantia spinarum</i> (см)		<i>distantia cristarum</i> (см)		<i>distantia trochanterica</i> (см)		<i>conjugata externa</i> (см)	
	УрФО	Саратовская область	УрФО	Саратовская область	УрФО	Саратовская область	УрФО	Саратовская область
<i>M±σ</i>	25,73±2,27	24,7±0,1	28,62±2,0	27,7±0,1	31,22±2,176	32,3±0,1	20,1±1,76	18,7±0,1
<i>t</i>	2,48		2,5		2,72		4,35	

Примечание: число степеней свободы (k) при подсчетах было равно 251. При уровне значимости 0,05 критическое значение t-критерия Стьюдента равно 1,97.

Среднее значение межкостного расстояния, межребневого расстояния и наружной конъюгаты в Уральском федеральном округе больше, чем в Саратовской области. Среднее значение межвертельного расстояния больше в Саратовской области. По результатам вычисления каждый размер таза девушек из УрФО и Саратовской области превышает критическое значение t-критерия, поэтому различия в пельвиометрических показателях между регионами статистически значимы.

Обсуждение. При расчете t-критерия Стьюдента обнаружено, что различия в размерах таза девушек из УрФО и Республики Хакасия, Саратовской области статистически значимы. Уменьшение размеров женского таза в Республики Хакасия по сравнению с размерами женского таза Уральского федерального округа может быть связана с тем, что хакаски имеют меньшие габаритные параметры тела (длина тела

155,36±0,38 см и масса 56,51±0,69 кг [5]), чем девушки Урала (длина тела 167,2±8,09 см и масса тела 58,85±11,72 кг).

Небольшое отклонение размеров таза в Саратовской области от показателей Уральского федерального округа также может быть связано с тем, что девушки Саратовской области имеют меньшие габаритные параметры тела (длина тела 165,3±0,4 см; масса тела 54,4±0,5 кг [6]), чем девушки Урала (длина тела 167,2±8,09 см и масса тела 58,85±11,72 кг). Вариабельность размеров таза может быть связана с этнической принадлежностью женщин, особенностями географического положения каждого региона, его уникальными климатическими условиями.

При сравнении показателей Уральского федерального округа и Республики Саха получили неоднозначный вывод: различия между межкостистыми расстояниями, межгребневыми расстояниями статистически не значимы, а различия между межвертельными расстояниями, наружными конъюгатами статистически значимы. Увеличение средних значений пельвиометрических показателей женщин из Республики Саха по сравнению с УрФО может быть связано с тем, что якутки имеют больший индекс массы тела (25,76±0,22 [4]) по сравнению с девушками-уральцами (20,94±3,55). Расхождение параметров может быть обусловлено серьезными различиями в климатических условиях и этническими особенностями. Более того, на размер таза женщин из Республики Саха влияет и тот факт, что исследовались первородящие и повторнородящие девушки [4]: вследствие родоразрешения параметры таза увеличиваются в размерах.

Выводы

1. Среднее значение длины тела девушек УрФО составило 167,2±8,09 см при колебании показателя от 150 см до 179 см. Среднее значение массы тела равно 58,85±11,72 кг при колебании показателя от 42 кг до 89 кг. Среднее значение обхвата запястья равно 15,35±1,14 см при колебании показателей от 13,5 см до 18 см. Нормостенический тип телосложения имеют 60% исследуемых девушек, астенический тип телосложения - 26,67% девушек, гиперстенический тип телосложения - 13,33% девушек. Среднее значение ИМТ равно 20,94±3,55. Результаты измерения размеров таза: *distancia spinarum* 25,73±2,27 см, *distancia cristarum* 28,62±2,0 см, *distancia trochanterica* 31,22±2,176 см, *conjugata externa* 20,1±1,76 см.
2. По результатам исследования выявлено, что размеры таза девушки формируют сильные корреляционные связи с массой тела, средние корреляционные связи с ростом и индексом массы тела. Сильные корреляционные связи формируются между межкостистым и межгребневым расстояниями, межкостистым и межвертельным расстояниями, межгребневым и межвертельным расстояниями, межвертельным расстоянием и наружной конъюгатой. Средняя корреляция наблюдается между межкостистым расстоянием и наружной конъюгатой, межгребневым расстоянием и наружной конъюгатой. Слабую корреляционную связь образует наружная конъюгата и рост.
3. Межкостистое и межгребневое расстояния таза девушек из УрФО и Республики Саха не имеют статистически значимых отличий, а различие межвертельного расстояния и наружной конъюгаты статистически значимо. Различия в пельвиометрических показателях между УрФО и Республикой Хакасия, УрФО и Саратовской области статистически значимы.
4. Размеры женского таза зависят не только от конституции человека, то есть от его антропометрических показателей, но и от этнических особенностей и характера климата местности, на которых проживает женщина. Результаты проведенного нами исследования могут быть использованы в медицинской практике. Особое внимание следует уделить пельвиометрическим показателям, которые позволяют оценить возможные риски течения беременности для женщин.

Список источников

1. Польской, В.С. Взаимосвязь конституции тела и строения таза у женщин / В. С. Польской, В. А. Миленок // Интегративные тенденции в медицине и образовании. – 2019. - С. 58-61.
2. Пономарев, А. С. Профилактическое исследование состояния осанки и анатомической конструкции таза у студенток УГМУ / А. С. Пономарев, А. Р. Кутлуярва, М. Р. Магон // Актуальные вопросы современной медицинской науки и здравоохранения. – 2023. – С. 1487-1492.
3. Пономарев, А. С. Влияние осанки и симметричности таза женщины на вынашивание плода / А. С. Пономарев, Е. А. Орлова, Е. В. Миногина // Актуальные вопросы современной медицинской науки и здравоохранения. – 2020. – Т. 2. – С. 137-140.
4. Гурьева, А.Б. Характеристика корреляционных связей антропометрических показателей женщин Якутии и их новорожденных детей / А. Б. Гурьева, В. А. Алексеева, П. Г. Петрова, Н. И. Дуглас // Современные проблемы науки и образования. – 2015. - №5. – С. 1-6.
5. Гладкая, В. С. Особенности течения беременности и родов у женщин, проживающих в сельской местности Республики Хакасия / В. С. Гладкая, А. Т. Егорова // Сибирский медицинский журнал. – 2008. - №5. – С. 60-63.
5. Сырова, О. В. Корреляционные связи между размерами таза и общими антропометрическими показателями девушек 17-19 лет / О. В. Сырова // Современные наукоемкие технологии. – Саратов. – 2008. - №5

СТУДЕНЧЕСКОЕ НАУЧНОЕ ОБЩЕСТВО СПО МЕДИЦИНСКОГО ПРОФИЛЯ: ВОЗМОЖНОСТИ И ПЕРСПЕКТИВЫ

Анненкова О.М.

Фельдшерский колледж, Санкт-Петербург, Россия

Аннотация. Первые студенческие научные общества (далее СНО) возникли в Московском и Петербургском университетах в период правления императрицы Екатерины II. Естественнонаучные общества появились в XVIII веке при императоре Павле I. Развитие научного потенциала молодежных общественных организаций активно поддерживается государственными программами. Указом Президента РФ В.В. Путиным от 25.12.2020 г. № 812 2021 год объявлен «Годом науки и техники». Продолжая великие российские традиции, студенты и преподаватели среднего профессионального образования (СПО) участвуют в общегосударственных проектах развития отечественной науки. Особенность научно-исследовательской работы студентов (НИРС) и преподавателей (НИРП) в рамках СПО заключается в совместном решении общих образовательных, воспитательных и развивающих задач, в преемственности поколений. Деятельность СНО начинается с организационного собрания, диагностики потенциальных возможностей обучающихся, разработки «Положения о научно-исследовательском обществе преподавателей и студентов». В рамках СПО намеченные задачи решаются традиционными и современными способами. Психологическую и методологическую поддержку студент получает на занятиях методического лектория и консультациях специалистов, где студенты обучаются поиску первоисточников, алгоритму формирования научной статьи, работе в команде, технике презентации результатов исследования. Навыки научно-исследовательской работы приобретаются участием обучающихся в мастер-классах, формировании материалов проектной деятельности и интерактивных игр, работой в творческих мастерских, лабораторной практике на базах вузов, НИИ, архивах, разработке и проведении тематических экскурсий. Организационную и просветительскую работу СНО помогает осветить портал-канал на сайте учебного заведения. Студенты учреждений СПО медицинского профиля осваивают программное обеспечение интерактивного атласа по топографической анатомии «Пирогов», интернет-ресурсы.

Ключевые слова: студенческое научное общество, среднее профессиональное образование

OPPORTUNITIES AND PROSPECTS OF THE STUDENT SCIENTIFIC SOCIETY IN SECONDARY PROFESSIONAL EDUCATION OF MEDICAL PROFILE

Annenkova O.M.

Paramedic college, St. Petersburg, Russia

Abstract. The first student scientific societies were established at Moscow and St. Petersburg Universities during the reign of Empress Catherine II. In the 18th century, during the reign of Emperor

Paul I, natural science student societies began to operate in Russia with the aim of educating the scientific potential of the country and increasing the power of the Russian Empire. Currently, government programs actively support the development of scientific potential in youth public organizations. Following the great Russian traditions, students and teachers of secondary professional education participate in national projects aimed at developing national science. Scientific activity starts with an organizational meeting, followed by diagnostics of students' potential opportunities and the development of regulatory documents. Medical students can receive psychological and methodological support during specialist consultations or classes. In these courses students learn primary source research, scientific article writing algorithm and presentation techniques at competitions and conferences of different levels. Participation in master classes, project activities, interactive games, creative workshops and laboratory workshops at university sites and archives, as well as thematic excursions, facilitate the acquisition of research and scientific-practical skills. The website of the educational establishment provides information and educational resources. Medical students now have the opportunity to learn to use the «Pirogov table» - an interactive topographic anatomy atlas, and access internet resources and virtual tours.

Keywords: student scientific society, secondary professional education

Введение. Государственные программы РФ активно поддерживают проекты развития образования и здравоохранения. В этой связи становится актуальной профессиональная адаптация студентов среднего медицинского профессионального образовательного учреждения [2, 3]. Студенческое научное общество является формой добровольной общественной организации молодежи (Федеральный закон РФ № 82, ст.18), которое повышает имидж учебного заведения, обогащает научный потенциал страны [4].

Цель исследования – выявить возможности и перспективы деятельности Студенческого научного общества в среднем профессиональном образовательном учреждении медицинского профиля.

Методы исследования: исторический, аналитический. База исследования: СПб ГБПОУ «Фельдшерский колледж».

Результаты исследования. Грамотно проведенный мастер-класс можно считать предпосылкой развития всестороннего сотрудничества по схемам «преподаватель-студент», «студент-студент», «студент-преподаватель», «преподаватель-преподаватель» [1]. Процесс «внедрения» студента в научно-исследовательскую деятельность предполагает последовательность, временные затраты, интеграцию знаний и умений.

Анализ деятельности СНО СПб ГБПОУ «Фельдшерский колледж» продемонстрировал обоснованность выбранного названия «Перекресток» как символа пересечения потенциала научно-исследовательской деятельности преподавателей и студентов. За прошедшие тринадцать лет участниками научного общества были разработаны и внедрены проекты: «Наука для всех», «Наука-школе», «Преемственность поколений», Методический лекторий, «Сам себе режиссер». Организована ежегодная научно-практическая конференция преподавателей и студентов «Апрельские чтения». Реализованы такие направления как: Интеллектуальное наследие России, Проектная и кружковая деятельность, Творческая мастерская (лаборатория), Научно-исследовательская и научно-практическая деятельность на базах учебных и научных учреждений, Взаимодействие со специалистами вузов, НИИ.

С 2011 года студенты принимают участие в студенческих научных конференциях медицинских вузов Санкт-Петербурга: в конференциях «Мечниковские чтения» (СЗГМУ им. И.И. Мечникова), в конференции, посвященной 220-летию со дня рождения проф. К.М. Бэра (Военно-медицинская академия им. С.М. Кирова), в конференции, посвященной 70-летию проф. А.К. Косоурова (ПСПб ГМУ им. акад. И.П. Павлова), во Всероссийской научной конференции учащихся «Интеллектуальное возрождение» (СПб ГУ), в Международной Пущинской школе-конференции молодых ученых «Биология науки XIX века», в 75-ой юбилейной Международной научной конференции мо-

лодых ученых и студентов СПб ГУВМ, в конференции «Энергосбережение и экологические проблемы энергетики» (СПб ГБПОУ «Автотранспортный и электромеханический колледж»), в конференции «Юниоры в науке» («Амосовские чтения», Череповец), в семинаре «Морфология человека: живопись, скульптура» (Академический институт живописи, скульптуры и архитектуры им. И.Е. Репина), в конференциях «Сестринское дело: вчера, сегодня, завтра» и «Погружаясь в мир науки». Студенты участвовали в Международном конкурсе анатомического рисунка (РГПУ имени А.И. Герцена), оформляли выставки творческих работ и сравнительно-анатомическую коллекцию Анатомического эрмитажа. Посетили тематические экскурсии на учебных базах Костромы, Казани, в Образовательном центре «Innopolis». В колледже проводились конкурсы студенческих научно-исследовательских работ, организовывались встречи с учеными Санкт-Петербурга, проводились занятия в школах Санкт-Петербурга и Ленинградской области. Участниками СНО освоена техника использования интерактивного стола по топографической анатомии «Пирогов», техника патологоанатомического вскрытия и гистологических работ. С 2015 года студенты колледжа участвуют в Открытой олимпиаде по анатомии человека. В 2023 году стали участниками городской олимпиады «Анатомия – царица медицины». Свои достижения студенты публикуют в сборниках колледжа, вузов, журнале «Медицина и образование».

Заключение. Реализация научно-исследовательской работы студентов в форме СНО в рамках среднего профессионального учебного заведения медицинского профиля может приобретать как традиционные, так и современные формы. СНО является необходимой мотивационной основой для освоения общих и профессиональных компетенций обучающихся, позволяет всесторонне раскрыть потенциал всех его участников. Это один из самых эффективных и значимых инструментов студенческого самоуправления.

Список источников

1. Ильичева В.Н. Взаимодействие в системе «преподаватель-студент» в высшей школе/В.Н. Ильичева, В.В. Минасян, Н.Н. Каверин//В сборнике Единство науки, образования и практики-медицине будущего. Сборник научных трудов, посвященный 110-летию со дня рождения академика АНМ СССР, профессора Д.А. Жданова и 260-летию ПМГМУ им. И.М. Сеченова. Главный редактор В.Н. Николенко. - 2018. -С.323-325
2. Кварацхелия В.А. Музей как средство профориентационной деятельности в высших учебных заведениях/А.Г. Кварацхелия, А.М. Карандеева// В сборнике: Проблемы современной морфологии человека. Материалы международной научно-практической конференции, посвященной 80-летию профессора Б.А. Никитюка.-2013.-С. 203-205.
3. Проблемы в сфере студенческой науки и СНО//Студопедия, 7 января 2022/ [Электронный ресурс].URL:https://studopedia.ru/3014698-problemi-v-sfere-studencheskoj-nauki-i-sno.html.
4. Щеглова А.И., Дремова О.В. Внеучебная деятельность как фактор академической успешности студентов: Информационный бюллетень. М. высшая школа экономики. 2022. 36 с.

ОСОБЕННОСТИ ПРИЖИЗНЕННОЙ ВИЗУАЛИЗАЦИИ ИНТРАКРАНИАЛЬНЫХ ОТДЕЛОВ ЧЕРЕПНЫХ НЕРВОВ МЕТОДОМ МАГНИТНО-РЕЗОНАНСНОЙ ТОМОГРАФИИ

Барышников И.А., Каган И.И.

Оренбургский государственный медицинский университет, Оренбург, Россия

Аннотация. В литературе встречаются единичные работы по прижизненной анатомии черепных нервов (ЧН). Основная часть работ освещает патологические изменения и особенности лечения. Целью исследования является стратификация пар ЧН по признаку доступности их визуализации на конвенциональных МРТ-граммах, возможности их топографо-анатомической оценки, в т.ч. с использованием специализированных протоколов (CISS). Материалом исследования являлись МРТ-граммы 71 пациента зрелого возраста из которых мужчин – 11 случаев (15.5%), женщин – 60 (84.5%). Критерии формирования выборки: отсутствие объемных образо-

ваний головного мозга, базальных цистерн, отсутствие деформаций цистернальных частей ЧН прилежащими сосудами. МРТ-граммы были получены на томографе Siemens Magnetom Avanto (индукция магнитного поля – 1.5 Тесла). Во всех случаях были проведены импульсные последовательности CISS в аксиальной и/или корональной плоскостях с толщиной среза 0.7 мм, в 31 случае (43.7%) также была проведена МР-ангиография, в 12 случаях (16.9%) использовалось в/в контрастное усиление хелатами гадолиния. В ходе исследования выявлено, что наиболее хорошо визуализируемыми парами ЧН являются II, V, VII, VIII; для этих пар не составляет труда оценить морфометрические показатели (ход, толщину, сечение, отношение к прилежащим структурам). Хуже всего визуализируются IV, IX–XI пары ЧН, вследствие их малой толщины, близкого прилегания друг к другу и смежным структурам (например сосуды, клочок мозжечка). Для визуализации I, III, VI, XII пар необходимо достаточное количество ликвора по ходу нервов. Прижизненная анатомия и топография ЧН требует дальнейшего изучения на репрезентативной выборке.

Ключевые слова: черепные нервы, прижизненная анатомия, магнитно-резонансная томография

INTRAVITAL VISUALIZATION OF THE INTRACRANIAL PARTS OF THE CRANIAL NERVES ACCORDING TO MAGNETIC RESONANCE IMAGING

Baryshnikov I.A., Kagan I.I.

Orenburg State Medical University, Orenburg, Russia

Abstract. A few studies about intravital anatomy of the cranial nerves (CN) has been reported in the literature; moreover, the most part of the studies dedicated to pathology and treatment. The aim of the study is evaluation of the CN according to its anatomical and topographic visualization accessibility on conventional MRI, including special pulse sequence CISS. MRI-scans of the 71 patients (aged mature period) was assessed. Men include 11 patients (15.5%), women – 60 (84.5%). Selection criteria: absence of the volumetric brain pathology and deformities of cisternal parts of the CN by blood vessels. Special pulse sequence CISS (tra and/or cor, slice thickness - 0.7 mm) was performed in every study. In 31 cases (43.7%) was performed MR-angiography and in 12 cases (16.9%) - intravenous contrast enhancement with gadolinium chelates. According to the result of this study the best visualized CN are II, V, VII, VIII; length, thickness, section and relation to adjacent structures may be assessed easily. The worst visualized CN are IV, IX–XI, because of its subtlety and very close location to each other, blood vessels, cerebellar's flocculi. Enough amount of liquor along of the CN I, III, VI and XII is needed for its assessment. Further research of the intravital anatomy of the CN with representative sample should be performed.

Keywords: cranial nerves, intravital anatomy, magnetic resonance imaging

Введение. Широкое внедрение в медицинскую практику метода МРТ позволяет получить прецизионные изображения черепных нервов (ЧН) и прилежащих сосудов, особенно с использованием т.н. бесконтрастных цистернографии — импульсные последовательности (далее — ИП) CISS, FIESTA, SSFP, а также МР-ангиографии [2, 7]. Актуальность изучения прижизненной анатомии ЧН заключается в том, что в ряде случаев возникает сложность в трактовке тех или иных изменений, выявленных на МРТ, особенно при оценке хода, симметричности, толщины нервов, прилегания к ним артериальных и венозных сосудов [1, 6, 10, 11]. Количество литературы по прижизненной анатомии ЧН невелико [3, 4], существенно преобладают исследования, посвященные выявлению патологии, оценки проведенного лечения и предоперационному планированию [5, 8, 9].

Цель исследования – стратифицировать интракраниальные порции ЧН по группам в зависимости от доступности их визуализации на МРТ, для дальнейшего определения тактики оценки их анатомии и топографии.

Материал и методы. Материалом послужили МРТ-граммы 71 пациентов в возрасте от 22 до 60 лет у мужчин и до 55 лет у женщин. Количество мужчин в выборке — 11 (15.5%), женщин — 60 (84.5%). Критерии формирования выборки: отсутствие объемных образований головного мозга, базальных цистерн, отсутствие деформаций цистернальных частей ЧН прилежащими сосудами. МРТ-граммы были получены на томо-

графе Siemens Magnetom Avanto (индукция магнитного поля – 1.5 Тесла). Всем пациентам, помимо стандартных T1, T2, диффузионно-взвешенных изображений, T2 с подавлением сигнала от жировой ткани и свободной жидкости, были проведены ИП CISS в аксиальной и/или корональной плоскостях с толщиной среза 0.7 мм, в 31 случае (43.7%) также была проведена время-пролетная МР-ангиография (time-of-flight), в 12 случаях (16.9%) использовалось в/в контрастное усиление хелатами гадолиния. Полученные снимки ИП CISS, T1 3D и МР-ангиограммы реконструировались в ортогональных плоскостях посредством инструментов постпроцессинга DICOM-viewer'a Hologos (v4.0.1) в операционной системе MacOS Sonoma 14.3.1. Методы: магнитно-резонансная томография, морфометрическая оценка, сравнительный анализ, постпроцессинг полученных данных.

Результаты. В результате анализа МРТ-грамм выявлено, что не все пары ЧН в полости черепа визуализируются одинаково хорошо. ЧН условно можно разделить на три группы: нервы, которые визуализируются хорошо во всех случаях, нервы, которые визуализируются при наличии определенных условий, и нервы, которые визуализируются не так детально или не на всем протяжении, при сравнении с нервами предыдущих двух групп.

В первую группу отнесены II, V, VII, VIII пары ЧН. Данные нервы практически всегда хорошо видны даже на конвенциональных импульсных последовательностях (T1, T2), на ИП CISS можно детально оценить их отношение к прилежащим структурам или точно измерить протяженность, толщину определенного сегмента. Последнее дают широкие возможности постпроцессинга: мультипланарная реконструкция в ортогональных плоскостях, использование фильтров конволюции и наложение различных масок позволяют четко дифференцировать ткань нерва от прилежащих структур, например внутриканальную часть зрительного нерва от стенок канала. Зрительный нерв хорошо виден на всем протяжении, также можно оценить ширину его подболобочечных пространств в интраорбитальных порциях. Тройничный нерв также хорошо виден на всех ИП, CISS позволяет детально оценить Гассеров узел и его ветви в Меккелевой полости. Лицевой и вестибулокохлеарный нервы хорошо визуализируются в мостомозжечковом углу и внутреннем слуховом проходе (в т.ч. деление VIII пары на ветви ближе к преддверию), пирамидная часть лицевого нерва также видна на фоне гипointенсивной кости.

В следующую группу можно отнести I, III, VI и XII пары ЧН. Обонятельные тракты видны при наличии достаточного количества ликвора, ограничивающего их от базальных отделов лобных долей и решетчатой кости. Глазодвигательный и отводящий нервы отчетливо визуализируются в области межжожковой и предмостовой цистерн, в случае если они достаточно выражены, для визуализации их на уровне кавернозного синуса предпочтительно использовать CISS после в/в контрастного усиления, где они видны как гипointенсивные точечные сечения округлой формы на фоне контрастированного (более гиперинтенсивного) кавернозного синуса. Аналогичным образом после в/в контрастирования визуализируется подъязычный нерв в области одноименного канала; его конвергирующие корешки хорошо видны на фоне ликвора.

В третью группу можно отнести IV и IX–XI пары ЧН. Блоковый нерв очень тонкий, также в обводных цистернах имеются кровеносные сосуды, существенно затрудняющие его визуализацию. Языкоглоточный, блуждающий и добавочный нервы, как правило, очень близко прилежат друг к другу и часто наслаиваются на клочок мозжечка; предпочтительная плоскость для визуализации – сагиттальная, с дифференцировкой их друг от друга по высоте отхождения. Особенно сложно визуализировать данные нервы на уровне яремного отверстия за счет артефактов от яремной вены.

Заключение. Таким образом, на основании вышесказанного, требуется дальнейшее изучение черепных нервов, с приоритетом на пары ЧН первой группы. Осталь-

ные пары ЧН, возможно, требуют более сложных техник сканирования, более тщательного постпроцессинга или большей индукции магнитного поля МРТ сканера.

Список источников

1. Дашьян, В. Г. Нейроваскулярные конфликты задней черепной ямки / В. Г. Дашьян, А. С. Никитин // Журнал неврологии и психиатрии им. С.С. Корсакова. – 2017. – Т. 117, № 2. – С. 155-162. – DOI 10.17116/jnevro201711721155-162. – EDN YNEQOJ.
2. Сажина, И. В. Возможности магнитно-резонансной томографии в визуализации черепных нервов в норме и при патологических процессах / И. В. Сажина // Лучевая диагностика и терапия. – 2011. – № 1(2). – С. 78-86. – EDN NUUOBV.
3. Сапегин, А. С. Топография корешка тройничного нерва в задней черепной ямке / А. С. Сапегин // Научная сессия ПГМУ им. академика Е.А. Вагнера : Материалы научно-практической конференции с международным участием студентов, ординаторов, аспирантов, молодых ученых (до 35 лет). В 2-х томах, Пермь, 19–20 апреля 2023 года. Том 2. – Пермь: Пермский национальный исследовательский политехнический университет, 2023. – С. 60-63. – EDN ORKLXZ.
4. Трофимова Т.Н. МРТ-анатомия черепных нервов/ Т.Н.Трофимова, И.В. Яновская, Н.В. Топольскова // Статья. Российско-Японский нейрохирургический симпозиум - СПб., 2008.-С.75-86.
5. Черепные нервы. Функция и дисфункция / Линда Уилсон-Паувелс и др.; пер. с англ. под ред. А. А. Скоромца - М.: Издательство Панфилова; БИНОМ. Лаборатория знаний, 2013. - 272 с.: илл. ISBN 978-5-91839-035-1.
6. Шангина, Л. В. Визуализация Меккелевой полости и ее содержимого / Л. В. Шангина // Анатомия - фундаментальная наука медицины : Материалы Всероссийской юбилейной научной конференции, посвященной 150-летию со дня рождения академика В.Н. Тонкова, Санкт-Петербург, 15 января 2022 года. – Санкт-Петербург: Издательство А.М. Коновалов, 2022. – С. 155-159. – EDN GRPMTP.
7. Appearance of Normal Cranial Nerves on Steady-State Free Precession MR Images. Sujay Sheth, Barton F. Branstetter, IV, and Edward J. EscottRadioGraphics 2009 29:4, 1045-1055.
8. Binder, Devin K. Cranial n-s: anatomy, pathology, imaging I Devin K. Binder, D. Christian Sonne, Nancy J. Fischbein. 228p.; an. Includes index. ISBN 978-1-58810-402-7 (alk. Paper).
9. Brinzeu A, Drogba L, Sindou M. Reliability of MRI for predicting characteristics of neurovascular conflicts in trigeminal neuralgia: implications for surgical decision making. J Neurosurg. 2018, 130(2): 611–621.
10. Haller S, Etienne L, Kövari E, et al. Imaging of neurovascular compression syndromes: trigeminal neuralgia, hemifacial spasm, vestibular paroxysmia, and glossopharyngeal neuralgia. AJNR Am J Neuroradiol. 2016, 37(8): 1384–1392.
11. Zeng QS, Zhou Q, Liu ZL, et al. Preoperative detection of the neurovascular relationship in trigeminal neuralgia using three-dimensional fast imaging employing steady-state acquisition (FIESTA) and magnetic resonance angiography (MRA). J Clin Neurosci. 2013, 20(1): 107–111.

ВНУТРИТРОБНОЕ РАЗВИТИЕ ЯИЧЕК У ЧЕЛОВЕКА (ОБЗОР ЛИТЕРАТУРЫ)

Бахтияров Р.И.

Университет «РЕАВИЗ», Санкт-Петербург, Россия

Аннотация. Пренатальное развитие яичка является ключевым моментом в формировании репродуктивного здоровья будущего мужчины. В этой статье представлен обзор научной литературы, посвященной внутриутробному формированию яичек у человека, который позволяет обозначить «критические окна» в их развитии.

Ключевые слова: яичко, эмбриогенез, развитие

PRENATAL DEVELOPMENT OF TESTICLES IN HUMANS: LITERATURE REVIEW

Bakhtiyarov R.I.

University "REAVIZ", St. Petersburg, Russia

Abstract. Prenatal testicular development is a key point in shaping the reproductive health of the future man. This article is review of prenatal formation of testes in humans, which allows us to identify “critical windows” in their development.

Keywords: testicle, embryogenesis, development

Введение. Согласно имеющимся исследованиям, мужское бесплодие составляет 30% случаев бесплодия, а его распространенность среди населения колеблется от 9 до 15% [2]. Появляется все больше сведений о том, что причины мужского бесплодия обусловлены пренатальным воздействием повреждающих факторов [11]. В связи с чем, тема пренатального развития яичек, критических сроков их развития является актуальной для медицинской науки.

Цель исследования – мета-анализ современной научной литературы, посвященной исследованию механизмов эмбрионального развития яичек у человека.

Материалы и методы. Проведен анализ научной литературы в базе данных PubMed и иных базах данных научной информации. Полученные данные подверглись аналитическому исследованию на предмет формулировок и объяснения механизмов эмбрионального развития яичек у человека.

Результаты и обсуждение. Развитие органов мужской репродуктивной системы тесно связано с развитием мочевыделительной системы. Первичные половые клетки у зародышей обоего пола – гоноциты в пресомитных стадиях эмбриогенеза появляются на 3-й неделе после зачатия из мезодермы. Затем они начинают быстро размножаться и на 4-й неделе после зачатия обнаруживаются на задней стенке брюшной полости в виде половых валиков – утолщений целомического эпителия на поверхностях обеих первичных почек [10]. На 6-й неделе эмбриогенеза от мезонефрального (вольфова) протока первичной почки отщепляется парамезонефральный (мюллеров) проток. На этом этапе заканчивается индифферентная стадия развития половой системы, наблюдаемая у обоих полов, и начинается дифференцировка особой мужского или женского пола. В случае развития особи мужского пола мюллеров проток подвергается инволюции, половые шнуры превращаются в семенные канальцы яичка, которые у новорожденного еще не извиты и имеют вид сплошных тяжей. Из верхней части вольфова протока образуется придаток яичка, а из нижней части – семявыносящий проток. Дистальные концы половых тяжей, соединяясь с канальцами пронефроса, формируют выносящие канальцы придатка [3].

При этом на 6-й неделе эмбрионального развития яичек появляются фетальные клетки Лейдига. На 7-8 неделях ген SRY инициирует развитие клеток Сертоли [14]. Также начинается выработка тестостерона. Уровень тестостерона плода достигает своего пика на 11-14 неделях беременности и снижается на 17-й неделе [13]. Рецепторы к лютеинизирующему гормону (ЛГ) впервые обнаруживаются в яичках плода человека на 10-й неделе беременности, секреция ЛГ впервые обнаруживается на 12-й неделе беременности, а максимальная способность связывания рецепторов ЛГ достигается между 15-й и 20-й неделями беременности, когда уровень тестостерона в крови плода снижается. С 14 до 20 недели половые тяжи сохраняют свою общую морфологию, но происходит максимальное развитие фетальных клеток Лейдига, что совпадает с пиковыми концентрациями тестостерона и дигидротестостерона [15]. На 22-й неделе беременности во внутриутробных яичках гоноциты превращаются в сперматогонии [5].

Пренатальное развитие яичек у человека зависит от плацентарных и гипофизарных гонадотропинов. Хорионический гонадотропин человека с его ЛГ-подобной активностью контролирует гонады на ранних сроках беременности (до 20 недель), тогда как гипофизарный ЛГ контролирует их на поздних сроках беременности (после 20 недель). Уровень хорионического гонадотропина человека в амниотической жидкости достигают пика между 8 и 12 неделями беременности [6]. Паракринные факторы также играют роль в развитии яичек человека: ретиноевая кислота, скорее всего, является основным паракринным фактором, который способствует выработке тестостерона во время пренатального периода у людей [7, 13].

Как и яички, придатки яичка эмбриона возникают из диффузной сети вольфовых протоков, исходящих из мезонефроса. В присутствии мюллерова ингибирующего фактора, продуцируемого незрелыми клетками Сертоли (под воздействием фолликуло-

мулирующего гормона), и тестостерона, продуцируемого фетальными клетками Лейди-га (под воздействием ЛГ), из краниальной часть вольфовых протоков образуются придатки яичек. [4, 16].

На раннем этапе внутриутробного развития человека яички расположены в брюшной полости [1]. По мере роста плода, начиная с 8-й недели эмбрионального развития, начинается процесс их миграции из брюшной полости в мошонку, обусловленный как гормональными, так и механическими факторами [1, 8]. К 16-20 неделям яички располагаются в подвздошной ямке [9] и к 25–35 неделям внутриутробной жизни через паховый канал опускаются в мошонку [12].

Заключение. Таким образом, внутриутробное развитие яичка представляет собой многоэтапный и многофакторный процесс, в связи с чем пренатальное воздействие любого повреждающего агента в «критические окна» может привести к нарушениям его развития.

Список источников

1. Bannister LH, Dyson M. Reproductive system. In Williams PL, Warwick R, Dyson M, Bannister LH, eds, Gray's Anatomy, 38th edn. London: Churchill Livingstone, 1995: 343-73.
2. Barratt C.L.R., Björndahl L., De Jonge C.J., Lamb D.J., Osorio Martini F., McLachlan R., Oates R.D., Van Der Poel S., St John B., Sigman M., et al. The diagnosis of male infertility: An analysis of the evidence to support the development of global WHO guidance—Challenges and future research opportunities. Hum. Reprod. Update. 2017;23:660–680.
3. Favorito LA, Klojda CA, Sampaio FJ. Congenital absence of the testis in human fetuses and in cryptorchid patients. Int J Urol. 2004 Dec;11(12):1110-3.
4. Grinspon RP, Rey RA. Anti-müllerian hormone and sertoli cell function in paediatric male hypogonadism. Horm Res Paediatr. 2010;73(2):81-92.
5. Hadziselimovic F. 1983. Cryptorchidism: management and implications. Berlin: Springer-Verlag.
6. Kletzky OA, Rossman F, Bertolli SI, et al. 1985. Dynamics of human chorionic gonadotropin, prolactin, and growth hormone in serum and amniotic fluid throughout normal human pregnancy. Am J Obstet Gynecol 151:878–884.
7. Lambrot R, Coffigny H, Pairault C, et al. 2006. Use of organ culture to study the human fetal testis development: effect of retinoic acid. J Clin Endocrinol Metab 91:2696–2703.
8. Moore KL, Persaud TVN. The Developing Human (Clinically Oriented Embryology), 5th edn. Philadelphia: WB Saunders & Co., 1993: 265-301.
9. Otulakowski B. Innervation of testis in human fetuses from 16th to 22nd week. Folia Morph 1992; 51: 81-5
10. Park JM. Normal and anomalous development of the urogenital system. Campbell's Urology. 8a. ed. New York: Saunders; 2002. p. 1737– 64.
11. Patisaul HB. REPRODUCTIVE TOXICOLOGY: Endocrine disruption and reproductive disorders: impacts on sexually dimorphic neuroendocrine pathways. Reproduction. 2021 Oct 5;162(5):F111-F130.
12. Rey R, Picard JY. Embryology and endocrinology of genital development. Baillieres Clin Endocrinol Metab 1998; 12: 17–33.
13. Scott HM, Mason JI, Sharpe RM. 2009. Steroidogenesis in the fetal testis and its susceptibility to disruption by exogenous compounds. Endocr Rev 30:883–925.
14. Sinclair A. 1994. The cloning of SRY. In: Wachtel SS, editor. Molecular genetics of sex determination. New York: Academic Press. pp. 23–40.
15. Tapanainen J, Kellokumpu-Lehtinen P, Pelliniemi L, Huhtaniemi I. 1981. Age-related changes in endogenous steroids of human fetal testis during early and midpregnancy. J Clin Endocrinol Metab 52:98–102.
16. Xu HY, Zhang HX, Xiao Z, Qiao J, Li R. Regulation of anti-Müllerian hormone (AMH) in males and the associations of serum AMH with the disorders of male fertility. Asian J Androl. 2019 Mar-Apr;21(2):109-114.

СИММЕТРИЧНОСТЬ ЛИНЕЙНЫХ ПАРАМЕТРОВ ЯИЧЕК У МУЖЧИН

Бахтияров Р.И.

Университет «РЕАВИЗ», Санкт-Петербург, Россия

Аннотация. Прямым инструментальным методом измерили линейные параметры (длину, ширину, толщину) яичек трупов взрослых мужчин. Были определены особенности симметрии яичек по их линейным параметрам.

Ключевые слова: яичко, генитальная симметрия, право-левосторонняя симметрия

SYMMETRY OF LINEAR PARAMETERS OF THE TESTICLES IN MEN

R.I. Bakhtiyarov

University "REAVIZ", St. Petersburg, Russia

Abstract. The linear parameters (length, width, thickness) of the testicles of the corpses of adult men were measured using a direct instrumental method. The symmetry features of the testicles were determined by their linear parameters.

Keywords: testicles, genital symmetry, right-left symmetry

Введение. С понятием «асимметрия» органа неразрывно идет понятие «симметрия». В литературе описаны случаи отсутствия различий по массе и объему между правым и левым яичками человека [1, 2]. Однако сообщений о симметричности линейных орхидометрических параметров в доступной литературе не имеется. В настоящем исследовании были проанализированы характер и частота встречаемости симметричности линейных параметров яичек у мужчин по данным прямого инструментального исследования.

Цель исследования – изучение особенностей симметрии яичек по их линейным параметрам.

Материалы и методы. Анализ исследования основан на данных 217 судебно-медицинских вскрытий мужчин в возрасте 19-88 лет. Измерения яичка производились во время вскрытия. Сразу после выделения из трупа, яичко рассекали, освобождая все прикрепленные к нему структуры, включая придаток яичка, семявыносящий проток, париетальный слой влагалищной оболочки и семенной канатик. Орхидометрические показатели включали в себя длину, ширину и толщину яичка. Для измерения линейных размеров яичка использовали электронный штангенциркуль с точностью измерения 0,01 мм, полученные значения были округлены до целых чисел.

Результаты и обсуждение. Проведенное исследование позволило прийти к следующим результатам. В 123 случаях (56,7%) правое и левое яички не были симметричны ни по одному из линейных параметров. В остальных 94 (43,3%) случаях наблюдалась симметрия как минимум по одному линейному орхидометрическому параметру.

Наиболее часто встречающимся симметричным параметром явился показатель толщины – 28 (12,9%) случаев. Показатель ширины был симметричным в 21 (9,6%) случаях, показатель длины – в 16 (7,4%) случаях. В остальных случаях наблюдались комбинации симметричных параметров. Так, по ширине и толщине значения были симметричны в 17 (7,8%) случаях, по длине и толщине – в 6 (2,8%) случаях, по длине и ширине – в 5 (2,3%) случаях. В одном (0,5%) случае наблюдалась симметрия по всем трем параметрам (длине, ширине, толщине).

Заключение. Таким образом, билатеральная симметрия линейных параметров яичек имеет место быть и характеризуется значительной вариабельностью. Яички могут быть симметричны как по одному линейному параметру (длине, ширине или толщине), так и по их комбинации. Обнаруженные закономерности имеют теоретическое значение и могут внести вклад в объяснение механизмов развития асимметрии яичек у человека.

Список источников

1. Takeshima Y, Suzuki M, Ikegaya H, Idota N, Kawai T, Sato Y, Kume H. A cross-sectional cadaveric study of the correlation between genital organ measurements, serum testosterone, and serum prostate-specific antigen levels in Japanese male subjects. *Int J Physiol Pathophysiol Pharmacol.* 2021 Apr 15;13(2):36-42. PMID: 34093964; PMCID: PMC8166811.
2. Wikramanayake E. Testicular size in young adult Sinhalese. *Int J Androl.* 1995 Jun;18 Suppl 1:29-31. doi: 10.1111/j.1365-2605.1995.tb00635.x. PMID: 7558385.

ПРОГНОЗИРОВАНИЕ ФАРМАКОЛОГИЧЕСКОЙ АКТИВНОСТИ НОВЫХ ХИМИЧЕСКИХ МОЛЕКУЛ ДЛЯ ЛЕЧЕНИЯ НАРУШЕНИЙ МОЗГОВОГО КРОВООБРАЩЕНИЯ

Блинов К.Д., Варенцов В.Е., Тимофеева М.О., Багмет Л.Н.,
Глыбочко В.П., Литвинов А.С.

*Первый Московский государственный медицинский университет им. И.М. Сеченова
(Сеченовский Университет), Москва, Россия*

Аннотация. Проведен внеэкспериментальный анализ наиболее перспективных с позиции отношений активность – структура соединений 2-аминоэтансульфоновой кислоты с различными двухвалентными металлами и неметаллическими заместителями в качестве перспективных нейроцитопротекторов с помощью программы PASSonline.

Ключевые слова: нейроцитопротекторы, нарушения мозгового кровообращения, коррекция ишемии

PREDICTION OF PHARMACOLOGICAL ACTIVITY OF NEW CHEMICAL MOLECULES FOR THE TREATMENT OF CEREBROVASCULAR DISORDERS

Blinov K.D., Varentsov V.E., Timofeeva M.O., Bagmet L.N., Glybochko V.P., Litvinov A.S.

I.M. Sechenov First Moscow State Medical University (Sechenov University), Moscow, Russia

Abstract. An extra-experimental analysis of the most promising compounds from the position of activity-structure relationships of 2-aminoethanesulfonic acid with various divalent metals and non-metallic substituents as promising neurocytoprotectors was carried out using the PASSonline program.

Keywords: neurocytoprotectors, cerebrovascular accidents, correction of ischemia

Введение. Нарушения мозгового кровообращения, включая церебральную ишемию, являются второй ведущей причиной смерти и третьей причиной инвалидности во всем мире [2, 4, 6]. В этой связи разработка эффективных фармакотерапевтических подходов к коррекции глубины поражения головного мозга при его локальной ишемии и реперфузии представляется одной из актуальных проблем как клинической, так и в не меньшей степени, фундаментальной медицины, имеющей большое научно-практическое и социально-экономическое значение [3, 5]. Фундаментальные подходы к определению потенциальных структур, обладающих высокоселективным, направленным, действием, оптимальным соотношением между основным и нежелательными действиями, в настоящее время включают применение высокопроизводительных программных технологий [1]. К таковым, в частности, можно отнести и методы прогнозирования активности и токсичности молекул, реализованные в предиктивной системе PASS, разработанной нашими соотечественниками: проф. Поройковым и др.[7].

Цель исследования – осуществить внеэкспериментальный анализ наиболее перспективных с позиции отношений активность – структура соединений 2-аминоэтансульфоновой кислоты с различными двухвалентными металлами и неметаллическими заместителями в качестве перспективных нейроцитопротекторов.

Материалы и методы. Первая подгруппа соединений 2-аминоэтансульфоновой кислоты содержала диметилацетамид в качестве остатка, вторая – линейные металосодержащие структуры, третья – соединения, состоящие из двух остатков 2-аминоэтансульфоновой кислоты, формирующих циклические структуры с двухвалентными металлами.

Каждое соединения имело свой шифр разработчика, так первая подгруппа включало 2-(диэтиламино)-N-(2,6-диметилфенил) ацетамин-2-аминоэтансульфоноат (ЛХТ-300), вторая: цинка бис-ацетамин-2-аминоэтансульфоноат (ЛХТ-319), магния бис-ацетамин-2-аминоэтансульфоноат (ЛХТ-316), кальция бис-ацетамин-2-аминоэтансульфоноат (ЛХТ-321), третья: магния цикло-бис-ацетамин-2-аминоэтансульфоноат (ЛХТ-317), цинка цикло-бис-ацетамин-2-аминоэтансульфоноат (ЛХТ-318), кальция цикло-бис-ацетамин-2-аминоэтансульфоноат (ЛХТ-322).

Для внеэкспериментального прогнозирования спектра фармакологической активности сконструированных молекул использовали программу PASSonline, работа в которой доступна для авторизованных пользователей на официальном сайте производителя way2drugs.com. Программный продукт позволяет прогнозировать общую и специфическую токсичность, спектр активности, молекулярные механизмы действия перспективных молекул на основе работы с большими данными.

Результаты и обсуждение. Было показано, что все сконструированные молекулы, за исключением кальций-содержащего производного 2-аминоэтансульфоновой кислоты ЛХТ-322, с различной степенью вероятности, превышающее или сопоставимое со значением 0,8, обладают нейропротекторной или ноотропной активностью и могут быть использованы для последующего доклинического изучения на моделях *in vitro* и *in vivo*, как перспективные кандидаты в новые лекарственные препараты, применяемые для лечения нарушений мозгового кровоснабжения, гипоксических состояний, дегенеративных заболеваний нервной системы.

Выводы. Таким образом, проведенный внеэкспериментальный скрининг производных 2-аминоэтансульфоновой кислоты показал у всех изученных групп наличие потенциальной нейропротекторной активности, что открывает возможности для изучения данных соединений на экспериментальных моделях *in vitro* и *in vivo* при остром и хроническом нарушении мозгового кровоснабжения, гипоксических состояниях, дегенеративных заболеваниях нервной системы. По совокупности предиктивных эффектов и механизмов только циклическое кальций-содержащее соединение – кальция цикло-бис-ацетамин-2-аминоэтансульфоноат (ЛХТ-322) – не представляет потенциального интереса для последующего изучения при данной патологии.

Список источников

1. Fricker, M. Neuronal Cell Death. Fricker, M.; Tolkovsky, A.M.; Borutaite, V.; Coleman, M.; Brown, G.C. // *Physiol. Rev.* – 2018. – Vol. 98. – P. 813-880.
2. Puig, B. Molecular communication of a dying neuron in stroke / B. Puig, S. Brenna, T. Magnus // *Int. J. Mol. Sci.* – 2018. – Vol. 19. – ID 2834
3. Ribe E.M. Mechanisms of neuronal death in disease: defining the models and the players / E.M. Ribe, E. Serrano-Saiz, N. Akpan, C.M. Troy // *Biochem J.* – 2008. – Vol. 415. – P. 165-182.
4. Ruan C. Neuroprotective effects of metformin on cerebral ischemia-reperfusion injury by regulating PI3K/Akt pathway / C. Ruan, H. Guo, J. Gao et al. // *Brain Behav.* – 2021
5. Saver, J.L. Time Is Brain—Quantified / J.L. Saver // *Stroke.* – 2006. – Vol. 37. – P. 263-266.
6. Sveinsson Ó.Á. Cerebral ischemia/infarction - diagnosis and treatment / Ó.Á. Sveinsson, Ó. Kjartansson, E.M. Valdimarsson // *Laeknabladid.* – 2014. – Vol. 100(7-8). – P. 393-401.
7. Поройков, В.В. Компьютерное конструирование лекарств: от поиска новых фармакологических веществ до системной фармакологии / В.В. Поройков // *Биомедицинская химия* – 2020. – Т. 66 (1). – С. 30-41.

МЕТОДЫ ИССЛЕДОВАНИЯ СОСУДИСТОГО ЭНДОТЕЛИЯ

Болгучева М.Б., Чомаева А.А., Барахоева Х.А., Барахоева Л.А.

Ингушский государственный университет, Магас, Республика Ингушетия, Россия

Аннотация. Эндотелий – внутренняя выстилка поверхности кровеносных, лимфатических сосудов и эндокарда, выполняющая координацию и протекание различных метаболических и физиологических процессов. Являясь одним из важнейшим регуляторным и эндокринным органом, эндотелий выполняет такие ключевые функции, как контроль адгезии лейкоцитов, сосудистого тонуса, ангиогенеза, регуляция адгезии и агрегации тромбоцитов, участие в фибринолизе и воспалительных процессах. Нарушение эндотелиальной функции является важным звеном в патогенезе заболеваний сердечно-сосудистой системы. Современные технологии требуют эффективных диагностических приемов. В данной работе представлены методы исследования лимфатических сосудов сердца в их хронологической последовательности, начиная от наиболее классических, с успехом применяемых до настоящего времени, до современных.

Ключевые слова: эндотелий, эндотелиальная дисфункция, методы оценки эндотелиальной функции

METHODS FOR STUDYING VASCULAR ENDOTHELIUM

Bolgucheva M.B., Chomaeva A.A., Barakhoeva Kh.A., Barakhoeva L.A.

Ingush State University, Magas, Republic of Ingushetia, Russia

Abstract. Endothelium is the internal lining of the surface of blood vessels, lymphatic vessels and the endocardium, which coordinates and conducts various metabolic and physiological processes. Being one of the most important regulatory and endocrine organs, the endothelium performs such key functions as control of leukocyte adhesion, vascular tone, angiogenesis, regulation of platelet adhesion and aggregation, participation in fibrinolysis and inflammatory processes. Violation of endothelial function is an important link in the pathogenesis of diseases of the cardiovascular system. Modern technologies require effective diagnostic techniques. This paper presents methods for studying the lymphatic vessels of the heart in their chronological sequence, ranging from the most classical, successfully used to date, to modern ones.

Keywords: endothelium, endothelial dysfunction, methods for assessing endothelial function

Введение. Нарушение эндотелиальной функции является важным звеном в патогенезе заболеваний сердечно-сосудистой системы. Современные технологии требуют эффективных диагностических приемов. В данной работе представлены методы исследования лимфатических сосудов сердца в их хронологической последовательности, начиная от наиболее классических, с успехом применяемых до настоящего времени, до современных.

Цель исследования – на основе анализа опубликованных работ определить наиболее применимые методы исследования сосудистого эндотелия с учетом доступности проведения и точности данных исследования.

1. Морфологические методы исследования. Архитектонику внутриорганной лимфатической системы сердца изучают с помощью методов интерстициальной полихромной инъекции цветных масс, инъекции 0,25 - 0,5% раствора азотнокислого серебра, импрегнации плечатых препаратов эпикарда и эндокарда по В.В. Куприянову (1965, 1969), а также гистологически.

В качестве цветных инъекционных масс используют суспензии масляных красок, приготовленных на основе методов D. Gerota и Ф.А. Стефаниса (1902), тушь-желатиновую массу по Г.А. Иосифову (1904). Подготовка органа для инъекции осуществляют методом Е.Я. Выренкова (1968) [1, 2]. Для инъекции используют шприц «Рекорд» с иглами N 415, 625. Инъекция внутриорганной лимфатической системы сердца человека проводится как со стороны наружной, так и со стороны внутренней оболочки. Для выявления лимфатического русла эпикарда иглу вводят непосредственно в его толщу или субэпикардиально. В последнем случае наполняются и лимфатические капилляры миокарда. При исследовании лимфатического русла эндокарда иглу вводят в

субэндокардиальный слой. Далее орган фиксируют в 5-10% растворе кислого формалина или в спирт-глицериновой смеси (1 часть 96% спирта на 9 частей чистого глицерина). Инъекция лимфатического русла позволяет получить препараты, адекватные прижизненной анатомии корней лимфатической системы и отражает динамику лимфатических капилляров в различных функциональных состояниях нормы и патологии [9].

Инъекция лимфатического русла сердца 0,25-0,5% раствором азотнокислого серебра проводят методом Сушко-Чернышенко (1957) или в модификации Ю.Е. Выренкова (1983). Этот метод расширяет познание лимфатической системы, так как позволяет изучать контуры эндотелиоцитов и межэндотелиальные контакты [1, 2].

Для импрегнации оболочек сердца по методу В.В. Куприянова (1969) кусочек сердца непосредственно после изъятия его из перикардиальной полости помещают в раствор 12% нейтрального формалина, а по истечении 1-2 недель препарируют. Отслоенный и импрегнированный эпикард имеет четкие контуры капилляров, посткапилляров и сосудов; на нем видны взаимоотношение лимфатического русла с кровеносным, строение стенок исследуемых сосудов, нервные волокна и их окончания, а также удается проследить окружающие соединительнотканые волокна и клетки, жировую ткань, то есть изучить строение лимфатических капилляров, посткапилляров и сосудов, а также их выростов и окружающих тканях.

2. Гистологические методы исследования. С целью визуализации лимфатических микрососудов также используют гистологические методы исследования.

Поскольку методики приготовления гистологических препаратов общеизвестны и широко используются, остановимся лишь на их кратком изложении. Биологический материал (кусочки сердца и регионарные ЛУ) фиксируют в 10% забуференном формалине (для приготовления парафиновых срезов, толщиной 7 мкм и окрашивания гематоксилин-эозином и аzur-эозином) и в 2,5% растворе глутарового альдегида (для приготовления полутонких срезов, толщиной 1 мкм и окрашивания их толуидиновым синим).

Особо хотелось бы остановиться на специальной окраске, используемой для окрашивания ЛУ - окраске по Доминичи. Используя эту методику окрашивания серийных срезов лимфатических узлов Sainte-Marie et. al. (1990) визуализируют отдельные структурно-функциональные единицы ЛУ.

Методика окрашивания заключается в следующем. После формалиновой фиксации и депарафинирования препараты помещают на 20 - 30 сек в раствор зозина-оранжевого (0,5 г зозина водного желтого + 0,6 г оранжевого G на 100 мл дистиллированной воды), быстро споласкивают в 60% спирте. Затем срезы окрашивают в растворе толуидинового синего (0,5 г краски на 100 мл дистиллированной воды) в течение 0,5 - 2 минут. Далее дифференцируют в 96% спирте до отхождения облачков красителя. Проводят через абсолютный спирт и 2 - 3 смены ксилола. Заключают в бальзам. Стойкость краски ограничена. При микроскопировании необходимо использовать желтый фильтр.

3. Методы электронной микроскопии. В настоящее время сканирующая электронная микроскопия является наиболее адекватной методикой морфологического исследования, поскольку на одном и том же препарате возможно провести исследование его конструктивных характеристик в широком диапазоне увеличения и на больших площадях. Для морфологического исследования лимфатической системы сердца используют методику сканирующей электронной микроскопии коррозионных (СЭМКП) и нативных (СЭМНП) препаратов.

Для приготовления коррозионных препаратов сосудистое русло сердца перфузируют гепаринизированной средой 199, затем заполняют предполимеризованным метилметакрилатом. Мацерацию тканей проводят 30% растворами едкого натра и едкого калия. Полученные реплики напыляют золотом, монтируют на специальные столики и укрепляют их тонопроводящим клеем.

Для приготовления нативных препаратов лимфатических микрососудов и ЛУ их отмывают от крови с помощью гепаринизированной среды 199 (ретроградная перфузия через брюшную аорту) и фиксируют перфузией 2,5% раствора глутарового альдегида на среде 199, дофиксируют в том же фиксаторе, обрабатывают 1% раствором осмиевой кислоты, обезвоживают в этаноле восходящей концентрации. Из 96% этанола образцы замораживают в жидком азоте и раскалывают. После оттаивания в 96% этаноле процесс обезвоживания продолжается, препараты высушивают путем перехода через критическую точку в CO₂ и напыляют золотор пуд матной. В ряде случаев раскалывание образцов не проводят и неследуют препарату, разрезанные овежим лезвием бритвы после дофиссации [4, 5, 6].

Для приготовления импрегнированных препаратов (СЭМНП) сосуд канюлируют полиэтиленовой канюлей, в течение одной минуты промывают гепаринизированной средой 199 под давлением 10 - 15 мм рт. ст. и 5 мин перфузируют 2,5 % раствором глутарового альдегида на среде 199. После иссечения образцов их дофиксируют в том же фиксаторе более 24 ч, импрегнируют осмием с помощью обработки танниновой кислотой, обезвоживают и высушивают путем перехода через критическую точку в CO₂. Высушенные препараты наклеивают на фольгу с помощью клея «Момент» и сосуды рассекают вдоль лезвием бритвы под стереомикроскопом. Вскрытые сосуды наклеивают на столики, и после формирования токопроводящих мостиков напыляют золотом в модифицированном аппарате ВУП-2К. Для импрегнация межклеточных границ после перфузии глутаральдегидом в сосуды последовательно перфузируют растворы 5,5% глюкозы (30 сек), 0,15% нитрата серебра (2 мин), 5,5% глюкозы (30 сек), 3% COBr₂ с 1 %NH₄Br (1 мин), 5,5% глюкозы (30 сек), глутарового альдегида (2 мин). Образцы иссекают и далее препарируют так же, как описано выше.

Анализ наливных и коррозионных препаратов проводят в сканирующих электронных микроскопах: Phillips PSEM - 500x, Hitachi S - 405A, Tesla BS - 300.

4. Морфометрические методы. Морфометрические исследования включают определение относительной плотности лимфо- и микроциркуляторного русла сердца, что позволяет проанализировать механизмы внутриорганных сосудистых реакций; определить индекс митотической (И мит.) и миграционной (И мигр.) активности, по изменению величины которых можно судить об интенсивности пролиферативных и миграционных процессов в лимфатических узлах и, следовательно, о степени антигенной активации или иммунодефиците.

5. Иммуногистохимическое исследование. Иммуногистохимическое исследование компартментов ЛУ, эндотелия кровеносных и лимфатических микрососудов и клеток центральной лимфы с целью определения их пролиферативной активности проводят следующим образом: фиксированные в метакарне образцы тканей отмывают в метаноле, хлороформе и заливают в парапласт («Polysciene Inc., США). Срезы с парапластовых блоков получают на микротоме «Autocut» («Reichert-Jung,» Австрия), депарафинируют в толуоле и регидратируют в метаноле нисходящей концентрации и воде. Затем препараты обрабатывают 3% перекисью водорода (30 мин) для инактивации эндогенной пероксидазной активности. После этого срезы промывают фосфатно-солевым буфером (0,1 М рН 7,4) с 0,05% Tween-20. На приготовленные срезы наносят раствор первых моноклональных антител ковалентных ядерному антигену пролиферирующих клеток (PCNA), полученных от мышей.

Для уменьшения неспецифической сорбции первых антител срезы обрабатывают 2% неиммунной сывороткой того животного, в котором были получены биотинилированные антитела против первых антител (в данном случае кролика). Неиммунную сыворотку вносят в раствор первых антител.

Срезы инкубируют с первыми антителами в течение 1 ч и затем трижды промывают 0,1% раствором бычьего сывороточного альбумина (БСА) на 0,1 М фосфатно-солевым буфере. Выявление связанных антител проводят с помощью иммуофер-

ментного метода с использованием стрептавидин-биотиновых конъюгатов с пероксидазой хрена. Для этого на срезы, обработанные моноклональными первыми антителами, наносят вторые (про-тивомышинные) биотинилированные IgG («Amersham International plc» Великобритания). После инкубации в течение 1 часа с противовидовыми антителами, срезы промывают 0,1% раствором БСА и обрабатывают в течение 30 мин стрептавидин-биотиновым комплексом, связанным с пероксидазой хрена («Amersham International plc.»). Затем для выявления пероксидазной активности на срезы на 10 - 15 мин наносят хромогенный субстрат, состоящий из одной части 3% перекиси водорода и 100 частей 0,05% раствора 3,3- диаминобензидина («Serva», ФРГ) на 0,1 М фосфатно-солевым буфере. По окончании хромогенной реакции с образованием окрашенного продукта срезы промывают дистиллированной водой, докрашивают метиленовым зеленым, обезвоживают, просветляют в толуоле и заключают в балзам «Histomouth» («Merk», ФГ). Проводят подсчет окрашенных моноклональными антителами клеток в 10 полях зрения при увеличении объектива ×40, затем вычисляют среднее количество окрашенных клеток в 1 поле зрения, разделив полученное число на 10 [7, 8].

6. Криофрактография. В отличие от других пограничных тканей эндотелий кровеносных и лимфатических микрососудов характеризуется проницаемостью для воды и водорастворимых веществ, включая макромолекулы типа плазменных протеинов. Поскольку объем жидкости, проходящей через клеточную мембрану эндотелиоцитов, невелик, уникальные транспортные свойства эндотелия микрососудов объясняются наличием системы гидрофильных коммуникаций, обладающих высокой гидравлической проводимостью. Благодаря электронно-микроскопическим исследованиям было установлено, что эти коммуникации представлены плазмалеммальными быстрого замораживания пузырьками, их дериватами - транс-эндотелиальными каналами и «кола» полученную реплик фенестрами, а также межклеточными контактами [3].

Данные криофрактографии существенно дополняют представления о степени и пространственном распределении этих гидрофильных коммуникаций. Плазмалеммальные пузырьки представляют собой одну из важнейших структур эндотелиоцитов. Их функции связывают с транспортом белковых молекул, имеющих молекулярную массу от 2000 дальтон и выше. Источником образования плазмалеммальных пузырьков, вероятно, служит специальный микродомен клеточной мембраны, который богат моносахаридами (D- галактозой и N-ацетилглюкозамин) и по своим элетроннохимическим свойствам резко отличается от других участков цитолеммы. Общее число плазмалеммальных пузырьков в эндотелиоците составляет 10000 - 15000. При этом меньшая их доля (около 30%) свободно располагается в цитоплазме, в то время как большая (около 70%) связана с поверхностью эндотелиальных клеток. Пузырьки, связанные с цитолеммой, так называемые кавеолы, открываются на ее поверхности с помощью миниатюрных устьев, которые перекрыты диафрагмой. На сколах, прошедших вдоль цитолеммы эндотелиоцита, устья кавеол обнажаются на большой площади поверхности ее разлома. В зависимости от того, на какой поверхности скола - «HF» или «EF» располагаются эти устья, они имеют на репликах разный вид. Так, на H-поверхности скола устья пузырьков выглядят в виде углублений округлой формы и иногда окружены снаружи небольшим валиком. На E-поверхности разлома цитолеммы устья пузырьков имеют форму кратеров с приподнятыми краями [10, 11].

Стандартная процедура подготовки образца для криоскалывания обычно состоит из 3 этапов: химической префиксации образца, его пропитывания криопротектантом и быстрого замораживания в охлажденном фреоне. После получения скола полученную реплику изучают под электронным микроскопом.

Заключение. Сегодня в распоряжении врача-исследователя имеется широкий спектр методов оценки функционального состояния эндотелия – лабораторных, инструментальных и морфологических. Дальнейшее изучение функций эндотелия в норме и при патологии сможет прояснить остающиеся до сих пор непонятными элементы пато-

генеза сердечно-сосудистых заболеваний, предложить меры первичной и вторичной профилактики. Но оценка функций эндотелия может иметь огромное прогностическое значение, так как эндотелиальная дисфункция является одним из самых ранних доклинических маркеров повреждения сосудов. Поэтому представляется необходимым и целесообразным продолжение изучения свойств и функций эндотелия, а также разработки и оптимизации диагностических методов оценки его состояния. Все перечисленные методы имеют свои достоинства и недостатки. Основная проблема проведения данных методов исследования это недостаток наличия лабораторий, оборудования и расходного материала.

Таким образом, наиболее информативными методами исследования эндотелия сосудов по результатам нашей работы являются иммуногистохимические методы исследования.

Список источников

1. Выренков Ю.Е., Рыжова А.Б., Антропова Ю.Г., Шишло В.К. Реактивные изменения компартов лимфатических узлов в условиях моделирования воспаления (по данным иммуногистохимии) // Успехи теоретической и клинической медицины Сб. статей. М., 1995. Вып. 1. С.24.
2. Выренков Ю.Е., Вторенко В.И., Шевхужев З.А. Микробиологические методы в хирургии и интенсивной терапии: Учебное пособие. М., 1997.
3. Ефименко Н.А., Чернеховская Н.Е. Озонотерапия в хирургической клинике. М.: ООО «Полимаг». 2001. 139 с.
4. Караганов Я.Л., Миронов А.А., Миронов В.А. Сканирующая электронная микроскопия нативных препаратов сосудистого эндотелия // Арх. пат. 1986. №1. С.93-105.
5. Караганов Я. Л., Алимов Г. А., Миронов В. А. и Миронов А. А. Криофрактография эндотелия микрососудов. Арх. анат., 1983, т. 84, вып. 6, с. 5 - 24.
6. Караганов Я. Л., Миронов В. А., Миронов А. А., Гусев С. А. Цитоскелет эндотелиальных клеток, его функциональное значение и методы исследования. Арх. анат., 1981, т. 81, вып. 9, с. 5 - 26.
7. Катинас Г. С. Некоторые способы оценки пространственной и временной организации тканей // В кн.: Временная и пространственная организация тканей. Л., изд. МЗ СССР и 1-го ЛМИ, 1981, с. 7 - 25.
8. Хлопин Н.Г. Специфичность эндотелия, регенеративные возможности и взаимоотношения тканей сосудистой стенки // Арх. анат. - 1958. - Т.35. - N 1. С. 13 - 27.
9. Шахламов В.А., Цамерян А.П. Очерки по ультраструктурной организации сосудов лимфатической системы // Новосибирск: Наука, 1982. 120 с.
10. Шабров А.В., Галенко А.С., Успенский Ю.П., Лосева К.А. Методы диагностики эндотелиальной дисфункции. Бюллетень сибирской медицины. 2021;20(2):202-209.
11. Эндотелий кровеносных и лимфатических сосудов : монография / Н. Е. Чернеховская, В. К. Шишло, А. А. Чомаева [и др.]. - Москва : Издательство ВНИИ животноводства, 2010. - 182 с.

ПЕРВЫЕ РЕЗУЛЬТАТЫ ИЗУЧЕНИЯ АНАТОМИИ МИКРОЦИРКУЛЯТОРНОГО РУСЛА ПОДКОЖНОЙ ЖИРОВОЙ КЛЕТЧАТКИ ПЕРЕДНЕЙ БРЮШНОЙ СТЕНКИ И БЕДРА

Быков Т.В., Лященко С.Н., Гурьянов А.М., Аверьянов А.А.,
Студёнов В.И., Утенова Е.Р.

Оренбургский государственный медицинский университет, Оренбург, Россия

Аннотация. В настоящее время активно развивается регенеративная медицина. Наиболее перспективным вектором данной области медицинской науки является использование мультипотентных мезенхимальных клеток подкожной жировой клетчатки. Малоизучено микроциркуляторное русло жировой ткани как источника мультипотентных клеток. Проведены гистологические исследования препаратов поперечных срезов участков трупной подкожной жировой клетчатки из 8 анатомических областей передней брюшной стенки и бедра. Объектом исследования послужили 8 трупов мужчин и женщин среднего (45-59 лет) и пожилого (60-74 года) возрастов. Выполнялся подсчет сосудов микроциркуляторного русла с использованием морфометрической сетки. Выявлено неравномерное распределение плотности сосудов. Большая плотность обнаружена в клетчатке надчревя, минимальная в боковой, подвздошно-

паховой областях и ниже-медиальной области бедра, что вероятно связано с магистральным кровотоком в указанных областях.

Ключевые слова: жировая клетчатка, микроциркуляторное русло, мультипотентные мезенхимальные клетки

THE FIRST RESULTS OF STUDYING THE ANATOMY OF THE MICROVASCULATURE OF THE SUBCUTANEOUS FATTY TISSUE OF THE ANTERIOR ABDOMINAL WALL AND THIGH

Bykov T. V., Lyashchenko S. N., Guryanov A. M., Averyanov A. A., Studenov V. I., Utenova E. R.
Orenburg State Medical University, Orenburg, Russia

Abstract. Currently, regenerative medicine is actively developing. The most promising vector in this area of medical science is the use of multipotent mesenchymal cells of subcutaneous fat. The microvasculature of adipose tissue as a source of multipotent cells has been poorly studied. Histotopographic studies of cross-sectional preparations of sections of cadaveric subcutaneous fat tissue from 8 anatomical areas of the anterior abdominal wall and thigh were carried out. The object of the study were 8 corpses of middle-aged (45-59 years) and elderly (60-74 years) men and women. The microvasculature vessels were counted using a morphometric grid. An uneven distribution of vessel density was revealed. High density was found in the tissue of the epigastrium, minimal in the lateral, ilioinguinal regions and inferomedial region of the thigh, which is probably due to the main blood flow in these areas.

Keywords: adipose tissue, microvasculature, multipotent mesenchymal cells

Введение. В настоящее время динамично развивающейся отраслью является регенеративная медицина [1, 3]. В рамках этого направления используются свойства мультипотентных мезенхимальных клеток, а так же биологически активные вещества, выделяемые рядом тканей и клеток организма человека. Наиболее доступным и безопасным с точки зрения получения источником мультипотентных мезенхимальных клеток (ММК) считается подкожная жировая клетчатка, а именно перидциты, окружающие ее мельчайшие сосуды [2, 4]. Количество работ, освещающих особенности строения микроциркуляторного русла подкожной жировой клетчатки (ПЖК) в различных областях тела ограничено, еще меньше исследований посвящено оценке микроциркуляторного русла различных донорских областей ее как источника ММК [5, 6].

Цель исследования – изучить анатомию микроциркуляторного русла подкожной жировой клетчатки передней брюшной стенки и бедра.

Материалы и методы. Проведено гистологическое исследование поперечных срезов участков подкожной жировой клетчатки из 6 областей передней брюшной стенки (надчревной, подреберной, пупочной, боковой, лобковой, подвздошно-паховой, областей) и 2 зон бедра (верхнелатеральной и нижнемедиальной). Гистолограммы окрашены гематоксилином и эозином. Источником материала послужили 8 трупов мужчин и женщин среднего (45-59 лет) и пожилого (60-74 года) возрастов. Микроскопия осуществлялась с использованием морфометрической сетки, размещенной в окуляре микроскопа, под 40-кратным увеличением. Выполнялся ручной подсчет количества срезов сосудов ПЖК, попадающих в зону морфометрической сетки, в 10 полях зрения каждого гистопрепарата.

Результаты и обсуждение. Исследование показало значимые различия в плотности сосудов микроциркуляторного русла в различных донорских областях и их корреляционные зависимости. В надчревной области среднее количество сосудов по выборке составляло 7,5 на 10 полей зрения, при этом минимальное и максимальное значения были 5 и 12. Для подреберной области - 6,6, однако в выборке имелись вариации от 3 до 12. В пупочной области на фоне усредненного значения количества сосудов – 5,1 наблюдались значительные разбросы от 2 до 13 в исследуемых препаратах. Среднее значение показателя для боковой области было минимальным и составило 2,9, но вариации охватывали диапазон от 1 до 4. В исследуемых препаратах из лобковой области, количество сосудов отличалось от 2 до 7, в то время как среднее значение составило

3,5. Для подвздошно-паховой области средний показатель - 3,4 сосудов на 10 полей, диапазон различий - от 1 до 6. В верхнелатеральной области бедра определено в среднем 2,6 сосуда на 10 исследуемых полей зрения, при этом минимально - 0, максимум - 7. В препаратах нижнемедиальной поверхности бедра получены колебания показателя от 2 до 6, тогда как установленное среднее значение - 3,2. Исходя из вышесказанного, наиболее плотно сосуды располагались в надчревной, подреберной областях, в то время как наименьшее количество сосудов определено в боковой, подвздошно-паховой областях и нижнемедиальной области бедра.

Выводы. Проведенное исследование анатомии микроциркуляторного русла подкожной жировой клетчатки передней брюшной стенки и бедра выявило неравномерное распределение плотности сосудов. Большая плотность обнаружена в надчревь, минимальная в боковой, подвздошно-паховой областях и нижнемедиальной области бедра. Таким образом, наблюдается снижение плотности сосудов микроциркуляторного русла в кранио-каудальном направлении в подкожной клетчатке передней брюшной стенки и бедра. Полученные результаты могут быть следствием особенностей магистрального кровоснабжения указанных анатомических зон. Однако, учитывая ограниченную выборку, необходимо дальнейшее изучение данного вопроса.

Список источников

1. Ковалев А. В. Ортобиология - один из путей к медицине будущего / А. В. Ковалев // Opinion Leader. – 2022. – № 2(53). – EDN DMNBOY.
2. Павлов В.Н., Казихинуров А.А., Казихинуров Р.А. [и др.] Стромально-васкулярная фракция: биология и потенциальное применение // Креативная хирургия и онкология. – 2021. – Т. 11, № 1. – С. 92-99. – DOI 10.24060/2076-3093-2021-11-1-92-99. – EDN QNZKZJ.
3. Стаковецкая О., Прохорова Е.В., Сморгачев М.М., Холмогорская О.В. Инновации ортобиологических методов лечения // Научный аспект. – 2023. – Т. 12, № 4. – С. 1503-1510. – EDN BИВВWG.
4. Bacakova L, Zarubova J, Travnickova M, et al. Stem cells: their source, potency and use in regenerative therapies with focus on adipose-derived stem cells - a review. *Biotechnol Adv.* 2018;36(4):1111-1126. doi:10.1016/j.biotechadv.2018.03.011
5. Faustini M, Bucco M, Chlapanidas T, et al. Nonexpanded mesenchymal stem cells for regenerative medicine: yield in stromal vascular fraction from adipose tissues. *Tissue Eng Part C Methods.* 2010;16(6):1515-1521. doi:10.1089/ten.TEC.2010.0214
6. Tsekouras A, Mantas D., Tsilimigras D.I, Moris D., Kontos M., Zografos G.C. Comparison of the Viability and Yield of Adipose-Derived Stem Cells (ASCs) from Different Donor Areas. *In Vivo.* 2017;31(6):1229-1234. doi:10.21873/invivo.11196

ЛАМИНАРНАЯ СТРУКТУРА ДОБАВОЧНОЙ ОБОНЯТЕЛЬНОЙ ЛУКОВИЦЫ КАК ЭКРАННЫЙ ЦЕНТР ВОМЕРОНАЗАЛЬНОГО ОРГАНА

Варенцов В.Е., Никифоров М.Г., Каусканов Д.М., Кузнецов С.Е. Тимофеева М.О.
Первый Московский государственный медицинский университет им. И.М. Сеченова (Сеченовский Университет), Москва, Россия

Аннотация. Исследование посвящено выделению в добавочной обонятельной луковице гетерогенной субпопуляции n-NOS-позитивных нейронов с разным уровнем активности фермента.

Ключевые слова: добавочная обонятельная луковица, вомероназальный орган, иммуногистохимия, n-NOS

LAMINAR STRUCTURE OF THE ACCESSORY OLFATORY BULB AS THE SCREEN CENTER OF THE VOMERONASAL ORGAN

Varentsov V.E., Nikiforov M.G., Kauskanov D.M., Kuznetsov S.E., Timofeeva M.O.

I.M. Sechenov First Moscow State Medical University (Sechenov University), Moscow, Russia

Abstract. The study is devoted to the isolation of a heterogeneous subpopulation of n-NOS-positive neurons with different levels of enzyme activity in the accessory olfactory bulb.

Keywords: accessory olfactory bulb, vomeronasal organ, immunohistochemistry, n-NOS

Введение. Вомероназальный орган (ВНО) у млекопитающих это парный слепой канал под носовой полостью. Он развивается у наземных четвероногих, включая человека, и отсутствует у рыб. В нем присутствует обонятельный эпителий, который похож на тот, что покрывает раковины полости носа [3]. Обонятельные рецепторные клетки - нейросенсорные клетки - у которых вместо ресничек имеются микровиллы.

Афферентные волокна из вомероназального эпителия проецируются в добавочную обонятельную луковицу (ДОЛ) [2], у грызунов расположенную дорзально и несколько медиально между главной обонятельной луковицей (ОЛ) и роstralным обонятельным ядром [5]. Возможно, ДОЛ призвана реагировать исключительно на особые видоспецифические сочетания веществ соответствующего феромона и просто игнорировать все остальные. Проекция из ДОЛ, опять-таки, отличается от таковой ОЛ. Вместо проекций в кору, ДОЛ связана исключительно с лимбической системой - миндалиной и гипоталамическими ядрами [1]. Известно, что эти ядра играют важную роль в половом и репродуктивном поведении [4].

Цель исследования - установить особенности распределения n-NOS в структурах добавочной обонятельной луковицы у белых крыс.

Материалы и методы исследования. Исследование выполнено на 5 самцах белых крыс линии Wistar в возрасте 10 месяцев с массой тела 250-300 г. Объект исследования - обонятельная луковица головного мозга.

Результаты и обсуждение. Активность n-NOS определяли методом двойного иммуногистохимического мечения антителами к n-NOS с пероксидазной меткой. Плотность распределения конечного продукта реакции считали показателем степени активности фермента. Для работы использовали сагиттальные и парасагиттальные парафинные срезы правой и левой обонятельных луковиц толщиной 7 мкм.

ДОЛ имеет схожую ламинарную структуру, как и ОЛ и четко контурируется на фоне ОЛ в виде высокоактивного (коричневого цвета) образования в форме полуовала. По степени распределения активности фермента и степени дифференцировки отдельных структур, можно выделить следующие слои ДОЛ. Наружный слой - слой терминального нерва (обращенный в сторону нижней поверхности лобной доли) представлен безмиелиновыми мягкотными волокнами с единичными негативными клетками. Второй слой - гломерулярный, здесь располагаются ассоциативные негативные нейроны. В области перехода гломерулярного слоя в слой митральных клеток выявляются крупные, одиночные биполярные нейроны (пучковые клетки) с высокой активностью n-NOS. В митральном слое ДОЛ, (место формирования обонятельного тракта) определяются единичные (n=1-4) единичные крупные би - мультиполярные нейроны с высокой плотностью распределения (митральные клетки). Пероксидазная метка плотно заполняет цитоплазму этих клеток, окрашивая ее в темно-коричневый цвет, и отчетливо маркирует отростки нейронов на значительном протяжении. Отростки, как правило, имеют ветвящуюся форму, в некоторых местах оплетают сосуд, формируют выраженный нейропил.

Размеры гранулярных клеток меньше, но их доля может достигать 37% от общего числа нейронов. Негативным остается свободная область перикариона, нейропил не определяется. Остальные нейроны гранулярного слоя являются ферментонегативными. В белом веществе ДОЛ, которое локализуется в самой медианной зоне и представлено дорзальным и латеральным обонятельными трактами, активности фермента также не обнаружено.

Заключение. В результате исследования предложено выделение слоев ДОЛ в зависимости от степени активности фермента n-NOS. Установлено, что в ДОЛ белой крысы существует гетерогенная субпопуляция n-NOS-позитивных нейронов с разным уровнем активности фермента, что может помочь нам интерпретировать особенности поведения нейронов и участие ДОЛ в постнатальном нейрогенезе.

Список источников

1. Meisami, E., Bhatnagar, K.P. Structure and diversity in mammalian accessory olfactory bulb. *Microscopy Research and Technique*, 1998, 43(6), 476–499. doi:10.1002/(sici)1097-0029(19981215)43:6<476::aid-jemt2>3.0.co;2-v
2. Suárez, R., & Mpodozis, J. Heterogeneities of size and sexual dimorphism between the subdomains of the lateral-innervated accessory olfactory bulb (AOB) of *Octodon degus* (Rodentia: Hystricognathi). *Behavioural Brain Research*, 2009, 198(2), 306–312. doi:10.1016/j.bbr.2008.11.009
3. Torres Mateo V, Irene Ortiz-Leal, Andrea Ferreira, José Luis Rois, Pablo Sanchez-Quintero *Animals (Basel)* Neuroanatomical and Immunohistological Study of the Main and Accessory Olfactory Bulbs of the Meerkat (*Suricata suricatta*), 2021 Dec 31;12(1):91. doi: 10.3390/ani12010091.
4. Villamayor, P.R., Cifuentes, J.M., Quintela, L., Barcia, R., & Sanchez-Quintero, P. Structural, morphometric and immunohistochemical study of the rabbit accessory olfactory bulb. *Brain Structure and Function*. 2019 doi:10.1007/s00429-019-01997-4
5. Yokosuka, M. Histological Properties of the Glomerular Layer in the Mouse Accessory Olfactory Bulb. *Experimental Animals*, 2012, 61(1), 13–24. doi:10.1538/expanim.61.13

ИЗМЕНЕНИЯ ВНУТРИОРГАННОГО ЛИМФАТИЧЕСКОГО РУСЛА ПОЧКИ ПРИ ВЕНОЗНОМ ЗАСТОЕ РАЗЛИЧНОЙ ЭТИОЛОГИИ

Варягина Т.Н., Токарева М.С.

Северно-Западный государственный медицинский университет им. И.И. Мечникова, Санкт-Петербург, Россия

Аннотация. Исследована морфология внутриорганного лимфатического русла почки у людей зрелого возраста обоего пола при венозном застое, вызванном циррозами печени и при хронической сердечной недостаточности. Выявлены общие закономерности изменения его звеньев при венозном застое различной этиологии и особенности в зависимости от механизмов развития венозного застоя

Ключевые слова: почка, лимфатическое русло, венозный застой, цирроз печени, сердечная недостаточность

CHANGES IN THE INTRAORGAN LYMPHATIC BED OF THE KIDNEY WITH VENOUS STASIS OF VARIOUS ETIOLOGIES

Varyagina T.N., Tokareva M.S.

I.I. Mechnikov North-Western State Medical University, Saint-Petersburg, Russia

Abstract. The morphology of the intraorgan lymphatic bed of the kidney was studied in mature people of both sexes with venous stasis caused by cirrhosis of the liver and chronic heart failure. The general patterns of changes in its links in venous stasis of various etiologies and features depending on the mechanisms of venous stasis development are revealed.

Keywords: kidney, lymphatic bed, venous congestion, cirrhosis of the liver, heart failure

Введение. Состояние клубочковой фильтрации в почке является важным прогностическим признаком при венозном застое как в системе нижней полой, так и воротной вены и зависит от состояния интерстициального пространства, эндотелия, функциональной способности звеньев лимфатического русла (ЛР). Поэтому знания о состоянии ЛР имеют прогностическое значение.

Цель исследования: изучение морфологии внутриорганного ЛР почки при хроническом венозном застое, вызванном циррозами печени и хронической сердечной недостаточностью (ХСН).

Материал и методы исследования. Исследование проведено на трупах людей обоего пола зрелого возраста в норме (28 случаев), при циррозах печени как с компенсированной, так и с декомпенсированной портальной гипертензией (48 случаев), и ХСН (46 случаев), вызванной ревматическими пороками сердца.

Использованы инъекция синей массой Герота с последующим препарированием и просветлением препаратов, безинъекционные методики (импрегнация срезов почки

азотнокислым серебром по В.В. Куприянову, Кампосу, Бильшовскому Грос, окраски гематоксилином. Строение лимфангионов исследовали по методу тотального препарата А.В. Борисова (1973) [1]. Так же использовали комбинацию инъекционных и безинъекционных методов исследования. Результаты морфометрии обрабатывали с использованием программы Excel.

Результаты и обсуждение. Изменения ЛР почки при циррозах печени зависят от вида цирроза печени. При постнекротическом циррозе печени на первый план выступает деформация всех звеньев ЛР почки (неравномерном калибре лимфатических капилляров как коркового, так и мозгового вещества, извилистости их контуров, появлении варикозных выпячиваний стенки лимфатических сосудов. При портальной циррозе печени основные изменения выражаются в увеличении объема ЛР почки как за счет расширения лимфатических капилляров и сосудов, так и в результате образования новых, без выраженной деформации их стенки. Наибольшему расширению подвергаются межклапанные сегменты, не имеющие гладких миоцитов в их стенке. Можно предположить, что именно они являются резервуарами лимфы, так как расположены между лимфатическими сосудами мышечного типа.

При смешанных циррозах печени наблюдаются разнообразные изменения ЛР почки, с преобладанием деформации его звеньев в одних случаях и их расширением в других. Особенности изменений ЛР почки, зависящие от вида цирроза печени, выражены только при компенсированной портальной гипертензии. При декомпенсации портальной гипертензии изменения зависят не от вида цирроза, а от степени декомпенсации. ЛР различных отделов почки по-разному реагирует на венозный застой, что объясняется различными условиями венозного оттока от них. В корковом и мозговом веществе почки лимфатические капилляры расширяются меньше, чем в оболочках почки, стенках чашечек и лоханки. Отмечены различия в изменениях ЛР по зонам коркового и мозгового вещества почки. Наименьшему расширению подвергаются лимфатические капилляры в наружной зоне коркового вещества, так как имеются многочисленные связи ЛР этой зоны с ЛР фиброзной капсулы.

Соответственно, контуры лимфатических капилляров и строение их сетей в названной зоне коркового вещества изменяются меньше, чем в других его зонах, и в особенности, в юкстамедулярной зоне и в мозговом веществе.

Особенности преобразований ЛР паренхимы почки, вероятно, связаны со спецификой гемодинамики в различных зонах ее, в частности, с перераспределением крови по типу шунта Труета. При декомпенсированном венозном застое ЛР, несколько увеличивая свой объем, разгружается, до некоторой степени, за счет связей между звеньями ЛР паренхимы, оболочек почки с таковыми в синусе почки.

При ХСН изменения ЛР почки также имеют различный характер в разных участках ее паренхимы. В наружной зоне коркового вещества менее, чем в других зонах, увеличивается поперечник лимфатических капилляров, но отмечается их неравномерный калибр на протяжении. Во внутренней зоне коркового вещества на первый план выступает увеличение объема ЛР без выраженной деформации стенки его звеньев. Объем ЛР увеличивается как за счет расширения его звеньев, так и за счет лимфангиогенеза (образования новых капилляров и сосудов) [4]. В промежуточной зоне наблюдаются как увеличение объема ЛР, так и деформация их стенки. Периваскулярный склероз и избыточное внутриваскулярное давление деформируют стенку звеньев ЛР, в одних случаях сдавливая, в других дилатируя сосуд, из-за чего поверхности стенки (как внешняя, так и внутренняя) приобретают неровные контуры, створки клапанов посткапилляров и сосудов не смыкаются. Результатом этих изменений является развитие динамической недостаточности оттока лимфы [4], которая усугубляет метаболические нарушения в тканях почки, приводящие к «тампонаде» почек и проявлению кардиоренального синдрома [3].

Заключение. Изменения внутриорганного ЛР почки при хроническом венозном застою как в системе воротной вены, так и в системе нижней полой вены, зависят от степени компенсации или декомпенсации венозной недостаточности, зоны паренхимы почки. С участием ЛР в почках при циррозах печени происходит «исправление того, что потеряно в печени [5]. Знание о состоянии ЛР почки у больных с хроническим венозным застою имеет как прогностическое значение, так и важно для выработки стратегии и тактики лечения. Воздействие на звенья ЛР органа может обеспечить новую траекторию лечения застойных явлений, не поддающихся обычной терапии при ХСН и циррозах печени.

Список источников

1. Шулуто Б.И. Болезни печени и почек / Б.И.Шулуто. СПб: Издательство Санкт-Петербургского санитарно-гигиенического медицинского института, 1993. 480 с.
2. Рысбаев У.Ж. Имантеев Г.М., Мунарбаева Г.О. Кардиоренальный синдром: хроническая сердечная недостаточность и хроническая болезнь почек – причина или следствие //Вестник КазНМУ.-2017.- №3.- С.46-48.
3. К методике исследования лимфатического русла/А.В.Борисов//Сб. научн. Тр.:Вопросы функциональной анатомии.- М.,1973-С.39-40.
4. Иткин Г.П., Иткин Г.М. Лимфообращение и сердечная недостаточность// Вестник трансплантологии и искусственных органов.- 2021.- № 3.- С. 186-191.
5. Салех Х.М., Бигус Я. Фудим М. Роль почечно-лимфатической системы при сердечной недостаточности// Сердечная недостаточность. – 2023.- № 2.- С.113-120.

ОБНОВЛЕНИЕ УЧЕБНОЙ ПРОГРАММЫ ДИСЦИПЛИНЫ «ТОПОГРАФИЧЕСКАЯ АНАТОМИЯ И ОПЕРАТИВНАЯ ХИРУРГИЯ ГОЛОВЫ И ШЕИ» ДЛЯ СПЕЦИАЛИТЕТА «СТОМАТОЛОГИЯ»

Васильев Ю.Л.¹, Капитонова М.Ю.², Дыдыкин С.С.¹

¹Первый Московский государственный медицинский университет им. И. М. Сеченова (Сеченовский Университет), Москва, Россия

²Университет Малайзии Саравак (UNIMAS), Куала-Лумпур, Малайзия

Аннотация. Авторы предлагают обновления программы дисциплины «Топографическая анатомия и оперативная хирургия головы и шеи» для специалитета «Стоматология», которая направлена на повышение качества подготовки специалиста, углубленно изучающего профильные стоматологические дисциплины, включающие в себя хирургическую стоматологию и челюстно-лицевую хирургию. Учитывая большое внимание, уделяемое методам лучевой диагностики, обезболиванию, хирургической и urgentной патологии, мы в порядке дискуссии предлагаем расширить дисциплину до 4 З.Е. таким образом комбинируя части программы, чтобы первая часть дисциплины сопровождала амбулаторную часть специалитета, а вторая уделяла внимание особенностям оперативной хирургии, топографической анатомии головы и шеи для состояний, требующих госпитального подхода, включая порядки оказания неотложной и экстренной помощи.

Ключевые слова: топографическая анатомия, стоматология, образование, профессиональный стандарт, оперативная хирургия, высшее образование

UPDATE OF THE CURRICULUM OF THE DISCIPLINE “TOPOGRAPHIC ANATOMY AND OPERATIVE SURGERY OF THE HEAD AND NECK” FOR THE SPECIALTY “DENTISTRY”
Vasiliev Yu.L.¹, Kapitonova M.Yu.², Dydikin S.S.¹
I.M. Sechenov First Moscow State Medical University (Sechenov University), Moscow, Russia

Abstract. The authors propose updates to the program of the discipline “Topographic anatomy and operative surgery of the head and neck” for the specialty “Dentistry”, which is aimed at improving the quality of training of a specialist who studies in depth specialized dental disciplines, including surgical dentistry and maxillofacial surgery. Considering the great attention paid to methods of radiological diagnostics, anesthesia, surgical and urgent pathology, we, by way of discussion, propose to expand the discipline to 4 c.e. thus combining parts of the program so that the first part of the disci-

pline accompanies the outpatient part of the specialty, and the second pays attention to the features of operative surgery, topographic anatomy of the head and neck for conditions requiring a hospital approach, including procedures for emergency and emergency care.

Keywords: topographic anatomy, dentistry, education, professional standard, operative surgery, higher education

Введение. Среди документов, обеспечивающих преподавание и изучение учебной дисциплины, учебная программа является первым и важнейшим документом, поскольку она определяет содержание учебной дисциплины, т.е. отвечает на вопрос, что преподавать и изучать. Ответ на вопрос, как преподавать и изучать учебную дисциплину, должен содержаться в учебном плане, методических материалах по организации и оснащении учебного процесса, методических рекомендациях и руководствах по методике чтения лекций, проведения практических занятий, текущего и итогового контроля знаний и умений.

Анализ предшествующих учебных программ показал, что наиболее приемлемым является построение программы по блочному типу, т.е. разделение, сначала, на общую и специальную части, а затем, специальной часть на блоки по частям тела, в каждом из которых описывается топографическая анатомия и оперативная хирургия. Для специалитета «Стоматология» учебная дисциплина в учебном плане именуется как «топографическая анатомия и оперативная хирургия головы и шеи» и, следовательно, программа включает в специальную часть только разделы Голова и Шея.

Цель данного обновления программы направлена на повышение качества подготовки специалиста, углубленно изучающего профильные стоматологические дисциплины, включающие в себя хирургическую стоматологию и челюстно-лицевую хирургию

Материалы и методы. Проанализированы профессиональные стандарты «Врач-стоматолог» 2016 и 2023 годов.

Результаты и обсуждения. Сегодня основной целью преподавания и изучения учебной дисциплины является анатомо-хирургическая подготовка студентов, необходимая для последующей работы на клинических, прежде всего хирургических, кафедрах и последующей самостоятельной деятельности.

В мае 2016 года был принят приказ № 227н об утверждении профессионального стандарта «Врач-стоматолог», который регламентировал порядок оказания помощи населению по профилю «Стоматология». Так, согласно этому стандарту, были систематизированы трудовые функции, необходимые умения и знания и, входящие в функциональную карту вида профессиональной деятельности, основной целью которой является профилактика, диагностика и лечение заболеваний зубов, полости рта и челюстно-лицевой области.

Анализируя эти функции через призму целей и задач учебной программы «Топографическая анатомия и оперативная хирургия головы и шеи», можно выделить смысловые блоки обобщенных трудовых функций, освоение которых возможно благодаря нашей дисциплине.

Сегодня активно обсуждается проект приказа Министерства труда и социальной защиты РФ "Об утверждении профессионального стандарта "Врач-стоматолог", который был подготовлен Минтрудом России 15.12.2022. Планировалось, что после утверждения, данный приказ вступит в силу с 1 марта 2023 г. и будет действовать до 1 марта 2029 г., однако в настоящее время еще идут дискуссии по содержательной и юридической частям.

Примечательно, что в данном приказе еще больше внимания уделяется детализации обобщенных трудовых функций в отношении порядков и положений оказания стоматологической помощи по разным профилям деятельности, однако заданные выше позиции сохраняют свою актуальность. Необходимо отметить важную позицию пункта «Топографическая анатомия головы, челюстно-лицевой области, особенности крово-

снабжения, иннервации и лимфатической системы, строение зубов, эмбриология зубочелюстной области, основные нарушения эмбриогенеза», которую тот сквозным образом занимает в разделе «Необходимые знания».

Учитывая большое внимание, уделяемое методам лучевой диагностики, обезболивания, хирургической и ургентной патологии, мы в порядке дискуссии предлагаем расширить дисциплину до 4 ЗЕ таким образом комбинируя части программы, чтобы первая часть дисциплины сопровождала амбулаторную часть специалиста, а вторая уделяла внимание особенностям оперативной хирургии, топографической анатомии головы и шеи для состояний, требующих госпитального подхода, включая порядки оказания неотложной и экстренной помощи.

С целью повышения качества знаний обучающихся мы предлагаем обновить и расширить раздел лучевой анатомии с учетом, следующий методов исследования: ультразвуковое, компьютерная томография, магнитно-резонансная томография, радио-, орто- и телерадиография. Для расширения арсенала мануальных навыков допустимо использовать биологические объекты для отработки навыков работы с мягкими тканями, а также шире применять 3D-принтинговые и литейные модели с имитацией мягких тканей.

Заключение. Предлагаемые изменения в учебной программе дисциплины «Топографическая анатомия головы и шеи» связаны с прикладным характером деятельности врача-стоматолога, знания и навыки которого сосредоточены на орофациальной области.

Список источников

1. Дыдыкин С.С., Щербюк А.Н., Блинова Е.В. Современные хирургические инструменты: справочник. — М.: ГЭОТАР-Медиа, 2016. 144 с.
2. Каган И.И., Чемезов С.В. Топографическая анатомия и оперативная хирургия: учебник для стомат. ф-та. — 2-е изд. испр. — М.: ГЭОТАР-Медиа, 2022. — 672 с.: ил.
3. Кованов В.В., Бомаш Ю.М. Практическое руководство по топографической анатомии. — М.: Медицина, 1967. - 280с.
4. Основы оперативной хирургии / Под. ред. С.А. Симбирцева. — СПб.: Гиппократ, 2002. — 632 с.
5. Министерство труда и социальной защиты Российской Федерации. Приказ от 10 мая 2016 года N 227н. «Об утверждении профессионального стандарта "Врач-стоматолог"».

ОПЫТ ИСПОЛЬЗОВАНИЯ ВИРТУАЛЬНЫХ ТЕХНОЛОГИЙ В ПРЕПОДАВАНИИ АНАТОМИИ ЧЕЛОВЕКА

Гайворонский И.В.^{1,2}, Литвиненко С.В.³, Ничипорук Г.И.^{1,2}, Горячева И.А.^{1,2},
Гайворонская М.Г.^{2,4}, Спирина Т.С.^{2,4}, Семенова А.А.^{1,2}

¹Военно-медицинская академия им. С.М. Кирова, Санкт-Петербург, Россия

²Санкт-Петербургский государственный университет, Санкт-Петербург, Россия

³ООО «Омега», Санкт-Петербург, Россия

⁴Национальный медицинский исследовательский центр им. В.А. Алмазова, Санкт-Петербург, Россия

Аннотация. Под виртуальной реальностью понимают интерактивное пространство, созданное с использованием современных компьютерных технологий. Его сущность заключается в создании среды, куда пользователь погружается, используя специальные цифровые устройства. В настоящее время существует несколько вариантов систем виртуальной реальности. Дополненная реальность накладывается поверх изображений реального мира, обеспечивая добавление искусственных элементов в восприятие реального изображения. Классическая виртуальная реальность позволяет взаимодействовать с интерактивным миром, существующим только внутри цифровых устройств. Смешанная реальность привносит компоненты цифрового мира в реальный, совмещая информацию из реального и виртуального пространств. На кафедре нормальной анатомии Военно-медицинской академии совместно со специалистами ООО «Омега» ведется разработка программного комплекса, позволяющего проводить обучение с использова-

нием цифрового образовательного контента, созданного в 3D-формате. В настоящее время создан ее первый раздел, посвященный функциональной анатомии ЦНС. Для создания данного программного комплекса была использована среда программирования Unity и язык программирования C#. Использованные изображения были созданы на основе оцифрованных анатомических препаратов, а также посредством инструментов среды 3D-моделирования Blender, Substance Painter. Разработанный программный продукт прошел успешную апробацию в Военно-медицинской академии, институте медицинского образования НМИЦ им В.А. Алмазова, а также кафедре морфологии СПбГУ. Пожелания, высказанные профессорско-преподавательским составом и обучаемыми, учтены при его доработке. В настоящее время создана рабочая группа, которая продолжает его совершенствование и создает образовательный контент по другим разделам дисциплины анатомия (человека).

Ключевые слова: анатомия человека, анатомия центральной нервной системы, анатомический атлас, виртуальные технологии, учебный процесс

EXPERIENCE IN USING VIRTUAL TECHNOLOGIES IN TEACHING HUMAN ANATOMY

Gaivoronksy I.V.^{1,2}, Litvinenko S.V.³, Nichiporuk G.I.^{1,2}, Goryacheva I.A.^{1,2},
Gaivoronkskaya M.G.^{2,4}, Spirina T.S.^{2,4}, Semenova A.A.^{1,2}

¹S.M.Kirov Military Medical Academy, St. Petersburg, Russia

²St. Petersburg State University, St. Petersburg, Russia

³OMEGA LLC, St. Petersburg, Russia

⁴V.A. Almazov National Medical Research Center, St. Petersburg, Russia

Abstract. Virtual reality is understood as an interactive space created using modern computer technologies. Its essence lies in creating an environment where the user is immersed using special digital devices. Currently, there are several options for virtual reality systems. Augmented reality is overlaid on top of real-world images, adding artificial elements to the experience of a real image. Classic virtual reality allows you to interact with an interactive world that exists only inside digital devices. Mixed reality brings components of the digital world into the real one, combining information from real and virtual spaces. At the Department of Normal Anatomy of the Military Medical Academy, together with specialists from Omega LLC, a software package is being developed that allows training using digital educational content created in 3D format. Currently, its first section has been created, dedicated to the functional anatomy of the central nervous system. To create this software package, the Unity programming environment and the C# programming language were used. The used images were created on the basis of digitized anatomical preparations, as well as using the tools of the 3D modeling environment Blender and Substance Painter. The developed software product was successfully tested at the Military Medical Academy, the Institute of Medical Education of V.A. Almazov National Medical Research Center, as well as the Department of Morphology of St. Petersburg State University. The wishes expressed by the teaching staff and students were taken into account when finalizing it. Currently, a working group has been created that continues to improve it and create educational content in other sections of the discipline of (human) anatomy.

Keywords: human anatomy, anatomy of the central nervous system, anatomical atlas, virtual technologies, educational process.

Виртуальной реальностью (VR) называют интерактивный мир, созданный с использованием современных компьютерных программ. Ее суть заключается в создании среды, куда пользователь погружается, используя специальные цифровые устройства. Данная методология начала применяться и в учебном процессе [1, 2]. В настоящее время существует несколько вариантов систем виртуальной реальности.

1. Дополненная или компьютерно-опосредованная, реальность (Amended Reality – AR) – цифровая информация накладывается поверх изображений реального мира, которая вносит отдельные искусственные элементы в восприятие реального мира.

2. Обычная (классическая) виртуальная реальность (Virtual Reality – VR), где пользователь взаимодействует с виртуальным миром, который существует только внутри компьютера.

3. Смешанная реальность (Mixed Reality – MR) – виртуальный мир связан с реальным и включает его в себя. Смешанная реальность привносит компоненты цифрового мира в реальный, который окружает человека. Технология MR совмещает (смешивает)

ет) информацию из реального мира с информацией из виртуальной реальности. Эта технология требует наличия специального дорогостоящего оборудования и пока не находит своего широкого применения в образовательном процессе.

В настоящее время VR-технологии используются для создания учебных платформ для визуализации структур человеческого организма в трехмерном пространстве – высокотехнологичных анатомических атласов. При этом все части тела представляются в виде трехмерных объектов, как в живом организме. Для этого используется высококачественная и реалистичная графика. Данная система может включать различные учебные модули.

На кафедре нормальной анатомии Военно-медицинской академии совместно со специалистами ООО «Омега» ведется разработка программного комплекса, позволяющего проводить обучение с использованием цифрового образовательного контента, созданного в интерактивном 3D-формате. Она получила название «Systema». В настоящее время создан ее первый раздел, посвященный функциональной анатомии центральной нервной системы.

Входящий в состав программного комплекса интерактивный модуль визуализации структур и процессов, протекающих в ЦНС, содержит базу 3D-изображений. Он представляет собой информационную систему, созданную на базе иммерсивных технологий и трехмерной графики. Программное обеспечение включает несколько модулей:

1. Программный модуль, представляющий собой сформированную базу 3D и 4D-изображений различных структур ЦНС.

2. Программный модуль обучения анатомии ЦНС, представляющий собой разработанный учебный курс.

3. Программный модуль проведения проверочных мероприятий по усвоению знаний в области морфологии ЦНС, представляющий собой базу заданий, для проведения оценочных мероприятий.

Работа в программном модуле реализована в двух режимах: «Лекция» и «Атлас». Режим «Лекция», позволяет обучающимся и преподавателям последовательно в соответствии с образовательной программой изучить материал соответствующего раздела «Функциональной анатомии ЦНС» или использовать его при проведении занятий. Режим «Атлас», направлен на изучение конкретных анатомических объектов и структур в соответствии с «точками интереса», позволяющим преподавателям выстроить индивидуальную траекторию обучения при проведении практических занятий. При этом для каждой темы создан набор 3D-изображений и подобран соответствующий им теоретический материал. Теоретический материал размещается в специальных блоках. Перемещение внутри блока осуществляется при помощи курсора. Вся теоретическая информация разбита на различные небольшие текстовые фрагменты для упрощения ее восприятия обучающимися. В текстовых блоках реализована возможность перехода с помощью ссылок и гиперссылок. В каждой теме имеется изображение из модуля визуализации процессов функциональной анатомии центральной нервной системы. При работе с 3D-изображением реализованы возможности удаления, приближения модели или ее части, а также возможность поворота для более детального изучения.

Для создания данного программного комплекса была использована среда программирования Unity и язык программирования C#. Все использованные изображения были созданы на основе оцифрованных анатомических препаратов, а также посредством инструментов среды 3D-моделирования Blender, Substance Painter; распространение нервного импульса визуализируется посредством Particle System и различных анимированных объектов.

Разработанный программный продукт прошел успешную апробацию на кафедрах нормальной анатомии Военно-медицинской академии и медицинского института НМИЦ им В.А. Алмазова, а также кафедре морфологии СПбГУ. Пожелания, высказанные профессорско-преподавательским составом и обучаемыми, учтены при его дора-

ботке. В настоящее время создана рабочая группа, которая продолжает его совершенствование и создает образовательный контент по другим разделам дисциплины анатомия (человека).

Список источников

1. Дускалиева А.А., Утралиева А.А., Прокофьева В.С. VR-технологии в образовании // Мат. IV Междунар. научно-практич. конф. – Астрахань: АстраГУ, 2022. – С. 242–245.
2. Уваров А.Ю. Технологии виртуальной реальности в образовании // Наука и Школа. – 2018. – № 4. – С. 108–117.

УЧЕНИЕ О МОРФОЛОГИИ ОГНЕСТРЕЛЬНОЙ РАНЫ В ТРУДАХ КАФЕДРЫ НОРМАЛЬНОЙ АНАТОМИИ ВОЕННО-МЕДИЦИНСКОЙ АКАДЕМИИ

Гайворонский И.В., Пашенко П.С.

Военно-медицинская академия им. С.М. Кирова, Санкт-Петербург, Россия

Аннотация. Исследование огнестрельных ранений является одним из важнейших приоритетов Военно-медицинской академии. На кафедре нормальной анатомии изучение морфологии огнестрельной раны было начато в 1968 году под руководством профессора Е.А. Дыскина. Исследованы морфо-функциональные особенности огнестрельной раны, впервые показана динамика изменений адренергических и холинергических нервных волокон, изучена местная и общая реакции организма на огнестрельную травму за пределами раневого канала. Дальнейшие исследования огнестрельной раны были продолжены под руководством профессора И.В. Гайворонского. Адьонктом А.М. Беляевым, совместно с биохимиками, фармакологами и клиницистами (хирургами) было развернуто широкомасштабное, комплексное, многоуровневое экспериментальное исследование, в котором неоспоримо важнейшее место занимало изучение морфологии огнестрельной раны, как непосредственно после ранения, так и на этапах заживления. Усилиями исследователей были обоснованы механизмы возникновения нарушений, вызванных травмой, а также даны рекомендации, которые легли в основу стратегии лечебного процесса после ранений.

Ключевые слова: огнестрельная рана, контузионный синдром, гемомикроциркуляторное русло, дегидрогеназы, оксигенация

THE DOCTRINE OF THE MORPHOLOGY OF A GUNSHOT WOUND IN THE PROCEEDINGS OF THE DEPARTMENT OF NORMAL ANATOMY MILITARY MEDICAL ACADEMY

Gaivoronskiy I.V., Paschenko P.S.

S.M. Kirov Military Medical Academy, St. Petersburg, Russia

Abstract. The study of gunshot wounds is one of the most important priorities of the Military Medical Academy. At the Department of Normal Anatomy, the study of the morphology of a gunshot wound was started in 1968 under the guidance of Professor E.A. Dyskin. The morphological and functional features of a gunshot wound were studied, the dynamics of changes in adrenergic and cholinergic nerve fibers was shown for the first time, local and general reactions of the body to a gunshot injury outside the wound canal were studied. Further studies of the gunshot wound were continued under the guidance of Professor I.V. Gaivoronsky. Associate professor A.M. Belyaev, together with biochemists, pharmacologists and clinicians (surgeons), launched a large-scale, comprehensive, multi-level experimental study, in which the study of the morphology of a gunshot wound, both immediately after injury and at the stages of healing, occupied an undeniably important place. Through the efforts of researchers, the mechanisms of occurrence of disorders caused by trauma were substantiated, as well as recommendations were given that formed the basis for the strategy of the treatment process after injuries.

Keywords: gunshot wound, contusion syndrome, hemomicrocirculatory bed, dehydrogenases, oxygenation

Исследование огнестрельных ранений различных органов и частей тела человека является одним из важнейших направлений Военно-медицинской академии. Изучение

морфологии огнестрельной раны на кафедре нормальной анатомии Военно-медицинской академии им. С.М. Кирова началось в 1968 году, когда ее руководителем стал доктор медицинских наук, профессор Е.А. Дыскин, имевший до этого опыт изучения анатомии раневых каналов в области шеи и живота. Благодаря его стараниям и инициативе экспериментальные исследования приобрели широкомасштабный характер. В нем были предусмотрены два аспекта: изучение раневой баллистики (по Н.И. Пирогову «Механизм огнестрельных ранений») и морфофункциональных особенностей огнестрельной раны. Для изучения вопросов раневой баллистики были приглашены сотрудники лаборатории, руководимой профессором А.Н. Александровым.

Доцентом Л.П. Тихоновой были проведены комплексные исследования огнестрельной раны, впервые показана динамика морфологических изменений адренергических и холинергических нервных волокон, изучена не только местная, но также общая реакция организма на огнестрельную травму за пределами раневого канала. Установлено, что развитие этих механизмов, их физическая природа и морфофункциональные проявления составляют в совокупности главнейшую отличительную особенность огнестрельной раны – повреждение тканей, как непосредственно прилежащих к раневому каналу, так и расположенных на значительном удалении от него [5].

Как показали результаты клинических исследований известных хирургов-сотрудников Военно-медицинской академии содержание лечебного воздействия и направленность лечебных мероприятий при огнестрельных ранениях должны быть обоснованы на глубоком понимании патогенеза огнестрельных ран [2, 3]. Естественно, что изучение механизмов раневого процесса не могло быть ограничено лишь оценкой раны непосредственно после ее возникновения, а требовало проведения хорошо продуманных исследований, охватывающих и различные сроки периода заживления. Это требовало дальнейшего исследования структурно-функциональных преобразований в поврежденных зонах с помощью методического арсенала, обеспечивающего многоуровневые исследования огнестрельной раны в комплексе с биохимическими и другими методами изучения механизмов раневого процесса.

Такое исследование было проведено под руководством профессора И.В. Гайворонского (1991, 1993, 1996). Общей целью исследования явилось изучение морфофункциональных изменений гемомикроциркуляторного русла, кислородного обмена, окислительно-восстановительных процессов и перекисного окисления липидов в мягких тканях огнестрельной раны и обоснование патогенетической лечебной коррекции расстройств в разные сроки после ранения, что выходит за пределы рутинных морфологических исследований. Наряду с классическими морфологическими методами был применен комплекс современных методов, включающих транскапиллярные инъекции сосудов, количественные, гистохимические, а также рентгенологические исследования, компьютерные технологии.

В различных зонах огнестрельной раны мышцы при помощи гистохимических методик исследованы в активность лактатдегидрогеназы (ЛДГ; I. I. I. 27), глюкофосфатдегидрогеназы (Г-6ФДГ; I. I. I. 49), НАДН₂ – дегидрогеназы (НАДН₂-ДГ; I. I. I. 1.) и α -глицерофосфатдегидрогеназы (α -ГФДГ; I. I. I. 8) (Пирс Э., 1962). Препараты фотометрировали на аппарате МЦФУ-2 при длине волны 585 нм, площадь исследуемого зонда 0.2 мкм².

Установлено, что в зоне первичного травматического некроза происходит полная деструкция звеньев гемомикроциркуляторного русла. Некроз этих тканей наступал в течение ближайших суток. Это так называемая зона вторичного некроза. Через 24 часа после ранения в зоне молекулярного сотрясения наблюдалась констрикция артериального звена гемомикроциркуляторного русла, что приводило к запустению капиллярной сети. Это безусловно нарушало доставку кислорода в зону некроза. Архитектоника гемомикроциркуляторного русла частично восстанавливалась только через 24 часа после ранения.

Динамику изменений в тканях, вокруг раны существенно дополнили количественные гистохимические показатели активности дегидрогеназ, как аэробного, так и анаэробного окисления, пентозофосфатного шунта. При этом первоначальное угнетение активности ферментов митохондриального окисления сменялось тенденцией к повышению активности фермента сукцинатдегидрогеназы, что считается прогностически благоприятным признаком поступления кислорода в клетки. Это также свидетельствует о постепенном восстановлении гемомикроциркуляции. Следовательно, гемомикроциркуляторное русло обладает высокими пластическими свойствами.

В целом морфофункциональные исследования в совокупности с результатами биохимических наблюдений дали основание заключить, что основным механизмом формирования вторичного (отсроченного некроза) в мягких тканях огнестрельной раны является прогрессирующее метаболических нарушений, в частности, значительное снижение активности ферментов тканевого дыхания и активация свободнорадикального окисления липидов.

В ранние сроки после ранения (первые часы – третьи сутки) патогенетически обосновано применение препаратов, восстанавливающих активность окислительно-восстановительных ферментов и антиоксидантной системы в тканях зоны молекулярного сотрясения, в частности, амтизола.

Применение гипербарической оксигенации при лечении экспериментальных огнестрельных ран в течение первых трех суток после ранения способствует выраженной активности перекисного окисления липидов в поврежденных тканях и, соответственно, прогрессированию некротических изменений. В связи с этим гипербарическую оксигенацию в комплексном лечении огнестрельных ран мягких тканей патогенетически целесообразно использовать с третьих суток после ранения.

Логическим продолжением работ профессора Е.А. Дыскина и И.В. Гайворонского на кафедре следует считать создание музея огнестрельных ранений периода Великой Отечественной войны, целью которого является повышения профессиональной мотивации будущих военных врачей, их нравственного и патриотического воспитания. Музей создавался благодаря инициативе и многолетним трудам профессоров И.В. Гайворонского и П.С. Пашенко. Он был создан в 1990 году и существовал более 20 лет. Издано методическое пособие для проведения занятий в музее с курсантами и студентами [4]. Сейчас, после капитального ремонта анатомического корпуса, проводится его реконструкция.

Список источников

1. Беляев, А.М. Концепция морфофункциональных расстройств в огнестрельной ране мягких тканей конечности (экспериментальное исследование): Автореф. дисс. ... канд. мед. наук. – СПб.: ВМедА, 1993. – 22 с.
2. Ерюхин, И.А. Теоретические и практические аспекты концепции травматической болезни / И.А. Ерюхин, Е.К. Гуманенко // Вестник хирургии. – 1990. – Т. 144, № 5 – С. 54-58.
3. Зубарев, П.Н. Общие принципы лечения огнестрельных проникающих ранений живота / П.Н. Зубарев, С.А. Анденко // Вестник хирургии. – 1990. – Т. 144, № 1 – С. 62-65.
4. Пашенко, П.С. Музей огнестрельной раны периода Великой Отечественной Войны / П.С. Пашенко, И.В. Гайворонский, Г.И. Ничипорук // Учебно-методическое пособие. – СПб.: ЛЕМА, 2015. – 88 с.
5. Попов, В.Л. Раневая баллистика (судебно-медицинские аспекты). – СПб., 1994. – 163 с.

АНТРОПОМЕТРИЧЕСКАЯ ХАРАКТЕРИСТИКА ЮНОШЕЙ ОБУЧАЮЩИХСЯ НА I КУРСЕ ВОЕННО-МЕДИЦИНСКОГО ВУЗА

Гайворонский И.В., Селиванова Е.С., Семенов А.А.
Военно-медицинская академия им. С.М. Кирова, Санкт-Петербург, Россия

Аннотация. Изучение антропометрических характеристик, составляющих компонентный состав тела, позволяет определить форму телосложения и соматотипологические особенности индивидуума. С целью изучения физического развития 160 курсантов военно-медицинского вуза I курса обучения были проведены антропометрические измерения с последующим расчетом морфометрических индексов, а также определены соматотипы по методике Хит-Картера. Полученные характеристики свидетельствуют о хорошем физическом развитии исследуемых курсантов, преобладании нормостенического типа телосложения и хорошо развитой грудной клетке, что определяет высокие функциональные возможности организма.

Ключевые слова: антропометрия, Хит-Картер, физическое развитие, соматотип

ANTHROPOMETRIC CHARACTERISTICS OF YOUNG MEN STUDYING IN THE FIRST YEAR OF THE MILITARY MEDICAL UNIVERSITY

Gaivoronskiy I.V., Selivanova E.S., Semenov A.A.
S.M. Kirov Military Medical Academy, St. Petersburg, Russia

Abstract. The study of the anthropometric characteristics that make up the component composition of the body makes it possible to determine the body shape and somatotypological characteristics of an individual. In order to study the physical development of 160 cadets of the military medical university of the first year of study, anthropometric measurements were carried out with subsequent calculation of morphometric indices, and somatotypes were determined using the Heath-Carter method. The obtained characteristics indicate good physical development of the studied cadets, the predominance of a normosthenic body type and a well-developed chest, which determines the high functional capabilities of the body.

Keywords: somatotype, anthropometry, Heath-Carter, physical development

Введение. В настоящее время при формировании индивидуального паспорта здоровья обучающихся используется комплексный подход, который включает в себя антропометрическое исследование [1, 2]. Наиболее объективными методами характеристики физического статуса является использование морфометрической индексной оценки и соматотипирование [5, 7].

Преимущество данных методов состоит в их простоте, общедоступности и высокой информативности [3]. Имеется большое количество формул, которыми пользуются для вычисления необходимых индексов: массо-ростовые индексы Кетле-1,2, Ропера, Эрисмана, индекс «стении» Вервека-Воронцова, стереоматический индекс, массо-объемный индекс П.Ф. Шапаренко и т.д. [4] В зависимости от поставленной задачи используют те или иные эмпирические формулы или их модификации [2, 6, 7]. Наиболее универсальными являются индекс Кетле (ИК), Эрисмана (ИЭ) и Пинье (ИП), которые позволяют с учетом роста, веса, измерения продольных и поперечных размеров туловища оценить физическое развитие. Одной из популярных методик соматотипирования является схема Хит-Картера, которая используется для мужского и женского пола любой национальности возрастом от 2 до 70 лет [7].

Совокупность индексной и регрессионной оценки позволяет сформировать паттерные антропометрические характеристики, определить доминантные варианты соматотипов и их процентное распределение в исследуемой выборке [3].

Цель исследования: определить антропометрическую вариабельность курсантов I курса военно-медицинского вуза, оценить уровень их физического развития с использованием морфометрических индексов.

Материалы и методы. Проводилось антропометрическое измерение 160 курсантов I курса от 17 лет до 21 года (юношеский возраст) по методике В.В. Бунака. Для

оценки физического развития применяли индекс Кетле, Эрисмана и Пинье. Индекс Пинье вычислялся по формуле $ДТ - (МТ + ОГК)$, где ДТ – рост в сантиметрах, МТ – масса тела в килограммах, ОГК – обхват грудной клетки на выдохе. Индекс Эрисмана = $ОГК - 1/2ДТ$, где ОГК – обхват грудной клетки на выдохе, ДТ – рост в сантиметрах. Индекс Кетле = $МТ/ДТ^2$, где ДТ – рост в метрах, МТ – масса тела в килограммах.

Соматотип определяли по методике Хит-Картера (2002г) с использованием вариативной соматокарты.

Результаты и обсуждения. Среди исследуемой выборки курсантов юношеского возраста преобладающим являлся мезо-эктоморфный соматотип – 35,0%. Экто-мезоморфный соматотип определен у 28,3% юношей. У 18,3% выявлен мезо-эктоморфный соматотип и вариант эктоморфного – у 6,68%. К «чистому» мезоморфному соматотипу принадлежало 3,3% курсантов. Преобладающим компонентом являлись мезоморфий и эктоморфий. Среди изучаемых вариантов были выявлены и «сбалансированные» типы, а именно – эктоморфный и мезоморфный, что по общей статистике соматотипирования встречается редко, т.к. составляющие компоненты распределены не пропорционально по отношению к друг другу.

Применение морфометрических индексов продемонстрировало следующие результаты: в 88,5% случаев среднее значение Индекса Пинье – $20,0 \pm 1,4$ усл.ед., что соответствует нормостеническому типу конституции по М.В. Черноуцкому или хорошему телосложению по распределению баллов данного индекса. У 10,0% курсантов значение Индекса Пинье было менее 10 баллов и определяло крепкое телосложение у «сбалансированных» мезоморфов и экто-мезоморфов. Следует отметить, что 1,5% исследуемых – обладатели «слабого телосложения», это преимущественно эктоморфы.

Среднее значение Индекса Эрисмана составило $10,3 \pm 0,22$ усл.ед., что говорит о хорошем развитии грудной клетки у курсантов, особенно у экто-мезоморфов. Только у двух человек было определено узкогрудие (ИЭ = 4,6 см) и они же методом соматотипирования были отнесены к эктоморфам.

Большинство курсантов имели нормальную массу тела, т.к. индекс Кетле у 90% исследуемых находился в диапазоне от 19,2 до 25 баллов. Согласно схеме Хит-Картера данные исследуемые принадлежали к мезо-эктоморфам.

Выводы. Использование морфометрических индексов свидетельствует о том, что большинство курсантов имеют нормостенический тип телосложения и достаточную массу тела. Анализ показателей индексов у представителей определенных соматотипов показал, что соответствие конституциональных особенностей компонентам тела. Например, узкогрудые юноши – это эктоморфы (худые, высокие, с минимальным подкожным жиром), нормостеники по Черноуцкому соответствуют мезоморфам и экто-мезоморфам (достаточная мышечная масса и равномерное распределение подкожного жира).

Курсанты военно-медицинского вуза имеют широкую вариабельность соматотипов, но с преобладанием эктоморфного и мезоморфного компонентов, что свидетельствует о достаточном развитии мускулатуры и скелета верхних и нижних конечностей.

Таким образом, полученные характеристики свидетельствуют о хорошем физическом развитии исследуемых курсантов, преобладании нормостенического типа телосложения и хорошо развитой грудной клетке, что определяет высокие функциональные возможности организма.

Список источников

1. Бородин Г.Н., Высоцкий Ю.А., Болгова Л.А. К вопросу о методологии научных исследований в медицинской морфологии. Проблемы науки. 2018;1(17):84-98.
2. Выборная К.В. Распространенность соматотипов в популяции, и ее связь с физической активностью. Тенденции развития науки и образования. 2021; 78–2021. – С. 83-88.
3. Мещеряков А.В. Соматотип и здоровье студентов специальной медицинской группы //Новые исследования. – 2020. – №. 1 (61). – С. 85-91.

- Петухов А.Б., Никитюк Д.Б., Сергеев В.Н. Антропометрия в системе индексов: значение параметра и практическое применение в медицине. Вопросы диетологии. 2017;(4):35-42. EDN: YQASEL.
- Рожков, О. И. Теоретические подходы отечественных и зарубежных ученых к понятию "Соматотип" / О. И. Рожков // Психология образования в поликультурном пространстве. – 2011. – Т. 3, № 15. – С. 19-27. – EDN OHRXVM.
- Ramos-Sánchez F, Camina-Martín M.A, Alonso-de-latorre S.R, Redondo-del-Río P., de- Mateo-Silleras B. Body composition and somatotype in professional men's handball according to playing positions. Revista Internacional de Medicina y Ciencias de la Actividad Física y del Deporte. 2018;18:102.

ВЛИЯНИЕ УРБАНИЗАЦИИ НА ФИЗИЧЕСКОЕ РАЗВИТИЕ АБИТУРИЕНТОВ ВУЗОВ

Гайворонский И.В.^{1,2,3}, Семенов А.А.^{1,2}, Криштоп В.В.¹,
Никонорова В.Г.⁴, Богданова Н.А.²

¹Военно-медицинская академия им. С.М. Кирова, Санкт-Петербург, Россия

²Санкт-Петербургский государственный университет, Санкт-Петербург, Россия

³Национальный медицинский исследовательский центр им. В.А. Алмазова,
Санкт-Петербург, Россия

⁴Государственный научно-исследовательский испытательный институт военной медицины,
Санкт-Петербург, Россия

Аннотация. В городской среде выявлен более высокий уровень нагрузки на организм. Цель исследования – изучить особенности физического развития обучающихся гражданского и военного медицинских вузов, с учетом степени урбанизации местности, в которой они проживали до поступления в высшее учебное заведение. Объектом исследования послужили 120 юношей – абитуриентов СПбГУ, в качестве группы сравнения использованы данные исследования абитуриентов военно-медицинского вуза. Определена высокая дисперсия показателей индекса массы тела обучающихся гражданского вуза, включающую в себя случаи дефицита и избытка массы тела. Расчет индекса Пинье выявил смещение показателей относительно практически здоровых абитуриентов вуза в сторону слабого телосложения у абитуриентов из высокоурбанизированной местности. Таким образом, обучающиеся гражданского вуза, до поступления проживающие в более урбанизированных населенных пунктах, имеют менее гармоничное физическое развитие.

Ключевые слова: физическое развитие, вуз, антропометрия

INFLUENCE OF URBANIZATION ON THE PHYSICAL DEVELOPMENT OF STUDENTS

Gaivoronsky I.V.^{1,2,3}, Semenov A.A.^{1,2}, Chrishtop V.V.¹, Nikonorova V.G.⁴, Bogdanova N.A.²

¹Kirov Military Medical Academy, Saint Petersburg, Russia

²St Petersburg State University, Saint Petersburg, Russia

³Almazov National Medical Research Center, Saint Petersburg, Russia

⁴State Research Testing Institute of Military Medicine, Saint Petersburg, Russia

Abstract. In the urban environment, a higher level of stress on the body was revealed. The purpose of the study is to study the characteristics of the physical development of students at civilian and military medical universities, taking into account the degree of urbanization of the area in which they lived before entering a higher education institution. The object of the study was 120 young men - applicants to St. Petersburg State University; data from a study of applicants to a military medical university were used as a comparison group. A high dispersion of body mass index indicators among students at a civil university was determined, including cases of deficiency and excess body weight. Calculation of the Pinier index revealed a shift in the indicators of relatively healthy university applicants towards a weak physique among applicants from highly urbanized areas. Thus, students of a civil university who live in more urbanized settlements before enrolling have less harmonious physical development.

Keywords: physical development, university, anthropometry

Введение. В начале обучения студенты сталкиваются с высоким уровнем нагрузки, требующим напряжения функциональных резервов организма. Изначальный

уровень физического развития абитуриентов имеет критическое значение в процессе адаптации к учебному процессу [1]. В городской среде выявлен более высокий уровень нагрузки на организм, в связи с чем определение особенностей физического развития абитуриентов вузов в соответствии с уровнем урбанизации местности позволит провести комплексную оценку резервов организма студентов в начале обучения.

Цель – изучить особенности физического развития обучающихся гражданского и военного медицинских вузов, с учетом степени урбанизации местности, в которой они проживали до поступления в высшее учебное заведение.

Материал и методы. Объектом исследования послужили 120 юношей – абитуриентов СПбГУ в возрасте 17 лет. Обследуемые распределялись по месту жительства – городской (60 юношей) и сельская местность (60 юношей). В качестве группы сравнения использованы данные исследования абитуриентов военно-медицинского вуза (вуза) [2, 3]. По данным многоэтапного обследования медицинских комиссий в военных комиссариатах абитуриенты вуза были признаны практически здоровыми. Масса тела, длина тела стоя определены при помощи медицинских электронных весов (с ростом-ром) Soehnle 7831; обхватные размеры (грудной клетки, талии) – при помощи прорезиненной сантиметровой ленты. индекс Кетле рассчитывался по формуле: ИМТ = Масса тела (кг) / Рост (м²). Индекс Пинье = Рост (см) – Обхват груди (см) [5].

Для статистической обработки результатов исследования использовалось программное обеспечение Statistica 12. Результаты обрабатывали вариационно-статистическими методами [4].

Результаты. Наибольшие показатели длины тела абитуриентов СПбГУ отмечены у городских юношей – 177,8 ± 8,7 см, у сельских юношей – 172,1 ± 8,3 см, что достоверно меньше чем аналогичные показатели абитуриентов военного вуза (p<0,05) 180,6±5,2 см и 175,8 ± 4,6 см, соответственно. Вторым показателем является масса тела. В группе юношей городские жители из Санкт-Петербурга и других областных центров имели меньшие показатели массы тела (75,2 ± 8,1 кг), чем сельские юноши (78,1±6,9 кг) (табл. 1), их масса была достоверно ниже чем показатели абитуриентов военного вуза: 72,2 ± 2,1 кг – у городских жителей, и 74,7 ± 1,9 кг у сельских жителей.

В исследуемых группах большая часть абитуриентов имеет ИМТ в пределах нормальных значений: у городских юношей – 33%, что на 49% меньше, чем у абитуриентов военного вуза, у сельских обследованных лиц – 40%, что на 39% меньше данного показателя абитуриентов военного вуза. Определена высокая дисперсия показателей индекса массы тела обучающихся гражданского вуза, включающую в себя случаи дефицита и избытка массы тела, в то время как у абитуриентов военного вуза показатели индекса массы тела соответствовали норме.

Расчет индекса Пинье выявил смещение показателей относительно практически здоровых абитуриентов военного вуза в сторону слабого телосложения у абитуриентов СПбГУ из высокоурбанизированной местности.

Выводы. Таким образом, физическое развитие обучающихся гражданского вуза, проживавших до поступления в более урбанизированных населенных пунктах, характеризуется большей вариабельностью и снижением количества средних вариантов по сравнению со студентами, ранее проживающих в сельской местности, а также с абитуриентами военно-медицинского вуза, что свидетельствует о менее гармоничном физическом развитии гражданских абитуриентов, проживающих в крупных городах.

Список источников

- Агафонов А.В. Особенности адаптации студентов к условиям обучения в вузе в зависимости от разных состояний здоровья и двигательной активности: автореф. дис. канд. биол. наук: 03.00.13. Чебоксары, 2008. 158 с.
- Гайворонский И.В., Семенов А.А., Фандеева О.М. и др. Антропометрическая характеристика и показатели физического развития юношей-абитуриентов военной образовательной организации // Морфологические ведомости. 2022. Т. 30. № 4. С. 30–38. EDN VEVVPB.
- Гайворонский И.В., Семенов А.А., Рисункова Е.В. и др. Компонентный состав тела как один из

показателей физического развития // *Анатомия - фундаментальная наука медицины*: Мат. Всерос. Юно. науч. конф., посв. 150-летию со дня рождения ак. В.Н. Тонкова. Санкт-Петербург, 2022. С. 87–92. EDN ITRIJQ.

3. Гайворонский И.В., Семенов А.А. Показатели физического развития девушек-абитуриенток военной образовательной организации по данным антропометрического исследования и компонентного состава тела // *Человек и его здоровье*. 2022. Т. 25, № 4. С. 54–62. DOI 10.21626/vestnik/2022-4/07.
4. Пашкова И.Г., Гайворонский И.В., Никитюк Д.Б. Соматотип и компонентный состав тела взрослого человека. Санкт-Петербург: "СпецЛит", 2019. 159 с. ISBN 978-5-299-00985-9. EDN YVMJON

КЛАСТЕРНЫЙ АНАЛИЗ ДИНАМИКИ КОМПОНЕНТНОГО СОСТАВА ТЕЛА ОБУЧАЮЩИХСЯ В ГРАЖДАНСКОМ И ВОЕННО-МЕДИЦИНСКОМ ВУЗАХ

Гайворонский И.В.^{1,2,3}, Семенов А.А.^{1,2}, Криштоп В.В.¹,

Никонорова В.Г.⁴, Горбанев О.В.³

¹Военно-медицинская академия им. С.М. Кирова, Санкт-Петербург, Россия

²Санкт-Петербургский государственный университет, Санкт-Петербург, Россия

³Национальный медицинский исследовательский центр им. В.А. Алмазова, Санкт-Петербург, Россия

⁴Государственный научно-исследовательский испытательный институт военной медицины, Санкт-Петербург, Россия

Аннотация. Кластерный анализ является методом, позволяющим объединить в группы объекты на основании меры их статистической схожести. Цель – оценить результаты кластерного анализа показателей компонентного состава тела юношей и девушек юношеского возраста гражданского и военно-медицинского вузов. Объектом исследования послужила связанная выборка из 60 юношей и 60 девушек – студентов СПбГУ в возрасте от 17 до 23 лет (1-6 курсы), которые ежегодно проходили исследование в июле после экзаменов. В качестве группы сравнения были использованы данные исследования курсантов Военно-медицинской академии им. С.М. Кирова (вуз). Измерение компонентного состава тела проводили с помощью анализатора Tanita MC-780 MA. Полученные показатели компонентного состава тела юношей и девушек сформировали два разных кластера, в пределах которых представители гражданского и военного вуза выделили отдельные кластеры второго уровня. Таким образом, кластерный анализ показателей компонентного состава тела обучающихся гражданского и военного вузов, выявил, что девушки, обучающиеся в гражданском медицинском вузе являются более уязвимой категорией, по сравнению с юношами. Первый год обучения выделен как наиболее трудный, ввиду адаптации к учебному процессу на первом курсе.

Ключевые слова: компонентный состав тела, студенты, курсанты

CLUSTER ANALYSIS OF THE DYNAMICS OF COMPONENT COMPOSITION OF THE BODY OF STUDENTS IN CIVIL AND MILITARY MEDICAL UNIVERSITIES

Gaivoronsky I.V.^{1,2,3}, Semenov A.A.^{1,2}, Chrishtop V.V.¹, Nikonorova V.G.⁴, Gorbanev O.V.³

¹Kirov Military Medical Academy, Saint Petersburg, Russia

²St Petersburg State University, Saint Petersburg, Russia

³Almazov National Medical Research Center, Saint Petersburg, Russia

⁴State Research Testing Institute of Military Medicine, Saint Petersburg, Russia

Abstract. Cluster analysis is a method that allows you to group objects based on a measure of their statistical similarity. The purpose of the study is to evaluate the results of a cluster analysis of indicators of the component composition of the body of young men and women of civilian and military universities. The object of the study was a linked sample of 60 boys and 60 girls - students of St. Petersburg State University aged 17 to 23 years (1-6 years), who were studied annually in July after exams. As a comparison group, data from a study of cadets of the Military Medical Academy named after. SM. Kirov (university). Body composition measurements were carried out using a Tanita MC-780 MA analyzer. The obtained indicators of the component composition of the body of boys and girls formed two different clusters, within which representatives of the civilian and military universities identified separate clusters of the second level. Thus, a cluster analysis of the component body composition of students at civilian and military universities revealed that girls studying at a civilian medical

university are a more vulnerable category compared to boys. The first year of study is highlighted as the most difficult, due to adaptation to the educational process in the first year.

Keywords: cluster analysis, component body composition, dynamics, students, cadets

Введение. Кластерный анализ является методом, позволяющим объединить объекты на основании меры их статистической схожести в группы, что обуславливает перспективность применения метода для оценки динамики компонентного состава тела студентов по сравнению с практически здоровыми курсантами в период обучения в медицинском вузе [3].

Цель – оценить результаты кластерного анализа показателей компонентного состава тела юношей и девушек юношеского возраста гражданского и военно-медицинского вузов.

Материал и методы. Объектом исследования послужила связанная выборка из 60 юношей и 60 девушек – студентов СПбГУ в возрасте от 17 до 23 лет (1-6 курсы), которые ежегодно проходили исследование в июле после экзаменов. В качестве группы сравнения были использованы данные исследования курсантов Военно-медицинской академии им. С.М. Кирова (вуз) [4]. По данным многоэтапного обследования медицинских комиссий в военных комиссариатах абитуриенты вуза были практически здоровыми. Измерение компонентного состава тела проводили с помощью анализатора компонентного состава тела Tanita MC-780 MA.

Для статистической обработки результатов исследования использовалось программное обеспечение Statistica 12. Результаты обрабатывали вариационно-статистическими методами [2]. Определяли среднее арифметическое значение (M), среднеквадратичное отклонение (σ).

Результаты. Полученные показатели демонстрируют статистическую общность результатов исследований, объединенных полом: юноши и девушки сформировали два разных кластера. Для девушек гражданского медицинского вуза первый кластер третьего уровня иерархии включал в себя первый год обучения, объединенный по принципу подобия с показателями абитуриентов, что отражает острый интенсивный характер адаптации. Второй кластер третьего уровня девушек гражданского медицинского вуза включает в себя промежутки обучения со второго по шестой год, что указывает на слабую общую динамику показателей компонентного состава тела и функциональных показателей в данный период времени.

У девушек, обучающихся в военном вузе первый кластер третьего уровня иерархического анализа включал в себя как показатели абитуриентов, так и показатели курсантов с 1 по 4 год обучения, указывая на плавную динамику адаптации девушек к образовательному процессу и нагрузкам военного вуза. Для обучающихся в военном медицинском вузе у юношей деление на два кластера третьего уровня происходит между 3 и 4 годами обучения, что указывает на особенности возрастной периодизации.

Выводы. Таким образом, кластерный анализ компонентного состава тела обучающихся гражданского и военного вузов, выявил, что девушки, обучающиеся в гражданском медицинском вузе являются более уязвимой категорией, по сравнению с юношами. Первый год обучения выделен как наиболее трудный, ввиду адаптации к учебному процессу на первом курсе.

Список источников

1. Гайворонский И.В., Семенов А.А., Фандеева О.М. и др. Антропометрическая характеристика и показатели физического развития юношей-абитуриентов военной образовательной организации // *Морфологические ведомости*. 2022. Т. 30. № 4. С. 30–38. EDN VEVVBJ.
2. Никитюк Д. Б. Антропометрический метод и клиническая медицина / Д. Б. Никитюк, В. Н. Николенько, Р. М. Хайруллин // *Журнал анатомии и гистопатологии*. – 2013. –Т. 2. – № 2. – С. 10–14.
2. Семенов А.А., Гайворонский И.В., Криштоп В.В. Кластерный анализ как интегратор разных методов оценки физического развития практически здоровых лиц юношеского возраста // *Астраханский медицинский журнал*. 2023. Т. 18, № 1. С. 72–80. DOI 10.29039/1992-6499-2023-1-72-80. EDN FXXIHK.

3. Gaivoronskii I.V., Semenov A.A., Krishtop V.V. Correlation-based comparative gender characteristics of physical development in applicants of a military university // Журнал анатомии и гистопатологии. 2022. Vol. 11, No. 3. P. 16–22. DOI 10.18499/2225-7357-2022-11-3-16-32. EDN DFELWI

ОСОБЕННОСТИ АНАТОМИИ ПЕРЕДНЕЙ И ЗАДНЕЙ СТЕНОК ЛОБНОЙ ПАЗУХИ У ВЗРОСЛЫХ ПО ДАННЫМ КОМПЬЮТЕРНОЙ ТОМОГРАФИИ

Гайдабуров Л.С., Чемезов С.В., Аникин М.И.

Оренбургский государственный медицинский университет, Оренбург, Россия

Аннотация. Получены новые сведения по компьютерно-томографической анатомии передней и задней стенок лобной пазухи у взрослых людей. В исследование были включены 100 пациентов в возрасте 20-74 лет, из которых 58% составили мужчины и 42% - женщины. Результаты исследования. Обе стенки имели в подавляющем большинстве случаев форму, выпуклую кпереди. В среднем ширина стенок составила - 52,5±0,1 мм. Высота передней стенки лобной пазухи в среднем составила 36,7±0,1 мм. Толщина передней стенки лобной пазухи в среднем составила 3,4±0,2 мм, задней 2,9±0,2 мм. Выводы. Лобная пазуха имеет выраженную индивидуальную анатомическую изменчивость, которую необходимо учитывать при планировании оперативных вмешательств на ней.

Ключевые слова: лобная пазуха; фронтальный околоносовой синус; передняя и задняя стенки; компьютерная томография

FEATURES OF THE ANATOMY OF THE ANTERIOR WALL OF THE FRONTAL SINUS IN ADULTS ACCORDING TO COMPUTED TOMOGRAPHY

Gaidaburov L.S., Chemezov S.V., Anikin M.I.

Orenburg State Medical University, Orenburg, Russia

Abstract. New information has been obtained on the computed tomographic anatomy of the anterior and posterior walls of the frontal sinus in adults. The study included 100 patients aged 20-74 years, of which 58% were men and 42% were women. The results of the study. In the vast majority of cases, both walls had a convex shape in front. On average, the width of the walls was 52.5±0.1 mm. The height of the anterior wall of the frontal sinus averaged 36.7±0.1 mm. The thickness of the anterior wall of the frontal sinus averaged 3.4±0.2 mm, the posterior 2.9±0.2 mm. Conclusions. The frontal sinus has a pronounced individual anatomical variability, which must be taken into account when planning surgical interventions on it.

Keywords: frontal sinus; frontal paranasal sinus; anterior wall; computed tomography

Введение. Передняя стенка лобной пазухи обеспечивает защиту ее полости и участвует в формировании лица. Она играет ключевую роль при операциях с использованием наружного фронтального доступа к полости пазухи, а также при хирургическом восстановлении облика надбровной и лобной областей после травм. Задняя стенка является естественным барьером, ограничивающим полость пазухи от полости черепа при воспалительных заболеваниях и травматических повреждениях ее. Детальное знание анатомии лобной пазухи во многом определяет безопасность оперативных вмешательств.

Цель исследования. Получение данных об особенностях анатомического строения передней и задней стенок лобной пазухи у взрослых по данным компьютерно-томографического исследования.

Материалы и методы исследования. Проведено исследование передней и задней стенок лобной пазухи с использованием компьютерной томографии околоносовых пазух. В исследование включено 100 пациентов в возрасте 20-74 лет, из которых 58% составили мужчины и 42% - женщины. Морфометрия была проведена с помощью программы RadiAnt. Статистическая обработка выполнена в программе Excel. Все измерения были проведены в 4 базовых плоскостях: сагиттальной, коронарной, аксиальной, парасагиттальной. Для оценки особенностей анатомического строения стенок пазухи

учитывали следующие показатели: их форма, ширина, толщина, угол перехода задней стенки в основание черепа. Для удобства измерений стенок пазухи она условно была разделена на три равные части в коронарной и сагиттальной плоскостях.

Результаты исследования. Обе стенки имели в подавляющем большинстве случаев форму, выпуклую кпереди. Степень изгиба передней стенки была определена в коронарной и аксиальной проекциях и была максимальной в надбровной части. Угол перехода задней стенки лобной пазухи в основание черепа в среднем составляет 148±1,4°, с минимальным значением – 118±1,4°, максимальным – 168±1,4°.

Средний показатель ширины передней и задней стенок 52,5±0,3 мм. Максимальный размер передней стенки выявлен по надбровной линии и составил 93,6±0,3 мм, минимальный - в верхней трети лобной пазухи - 28,3±0,3 мм.

Высота передней и задней стенок в среднем составила 36,7±0,2 мм, с колебаниями от - 63±0,2 мм до - 10,2±0,2 мм.

Толщина передней стенки лобной пазухи в среднем равнялась 3,4±0,1 мм. Величина этого показателя зависела от уровня измерения максимальная составила 7,1 мм в надбровной области. Минимальный показатель в этой же области составил 1,2 мм. В верхней трети лобной пазухи толщина передней стенки составила максимально 3,5 мм и минимально 1,0 мм.

Толщина задней стенки пазухи в среднем составила 2,9 мм±0,1 мм. Минимальное значение толщины выявлено в области перехода задней стенки во внутреннее основание черепа. Максимальный показатель толщины ее в верхней трети составил 3,4 мм, минимальный показатель - 1,3 мм. В нижней трети задняя стенка имела максимальную толщину 2,6 мм, а минимальную - 1,2 мм.

Обсуждение и клинические аспекты исследования. Толщина передней стенки лобной пазухи более 5 мм отмечалась у мужчин в 86 % случаев, а у женщин толщина передней стенки в 91% случаев была менее 5 мм. В целом по всем уровням измерений у мужчин передняя стенка лобной пазухи была толще. Форму и толщину передней стенки лобной пазухи необходимо учитывать при операциях, направленных на восстановления лица с применением фиксированных металлоконструкций. По направлению к верхним отделам лобной пазухи толщина ее передней стенки уменьшается, что обуславливает ее преимущественную подверженность к переломам в верхних отделах.

В 91% случаев у мужчин и в 98% случаев у женщин толщина задней стенки лобной пазухи составила менее 4 мм.

Проведение морфометрии стенок лобных пазух при их компьютерно-томографическом исследовании в ряде случаев было затруднено из-за наличия фронтотомоидальных ячеек решетчатой кости, высоко распространяющихся в лобную пазуху (отмечены в 26% случаев); наличия дополнительной срединной ячейки лобной пазухи (наблюдалась в 16% случаев).

Выводы. Лобная пазуха имеет выраженную индивидуальную анатомическую изменчивость, которую необходимо учитывать при планировании оперативных вмешательств на ней.

Список источников

1. Алексеев В.П. Краниметрия: Методика антропологических исследований / В.П. Алексеев, Г.Ф. Дебел. – М.: Наука, 1964. – 128 с.
2. Алешкина О.Ю. Изменчивость углов основания черепа человека и их взаимосвязи / О.Ю. Алешкина, И.А. Алешкина // Морфология. – 2004. – № 4.1. – С. 7–8.
3. Бойко Н.В. Диагностические возможности компьютерной томографии околоносовых пазух в сагиттальной проекции / Н.В. Бойко, В.Н. Колесников, Е.А. Писаренко // Российская ринология. – 2005. – № 1. – С. 10–13.
4. Бахарев И. В. Типологические особенности надглазничного края лобной кости / И. В. Бахарев // Российский медико-биологический вестник им. акад. И. П. Павлова. 2017. Т. 25, № 2. С. 178–184.
5. Волков А.Г. Лобные пазухи / А. Г. Волков - Ростов на Дону: Феникс, 2000. - 512 с.

6. Волков П.Ю. Топографо-анатомические особенности придаточных пазух носа и их клиническое значение / П.Ю. Волков, Е.И. Дерябин, С.П. Селякин // Нижегород. мед. журнал. – 2008. – № 2. – С. 213–214.
7. Гелашвили П.А. Методика определения параметров околоносовых пазух при прижизненной краниометрии методом конусно-лучевой компьютерной томографии / П.А. Гелашвили, А.А. Супильников, Э.Ш. Исламова, С.Н. Юхимец // Вестник медицинского института «РЕАВИЗ». - 2016, №2. - с 163-169.
8. Павлов А. В. Анатомическая изменчивость надглазничного края лобной кости у жителей Рязанской области / А. В. Павлов, А. А. Виноградов, И. В. Андреева, С. Р. Жеребятъева, И. В. Бахарев // Журнал анатомии и гистопатологии. 2017. Т. 6, № 1. С. 69–73
9. Яшина И.Н. Вариабельность анатомии лобной пазухи у мужчин по данным рентгеновской компьютерной томографии / И. Н. Яшина, Д.С. Подкопаева, Д. Ю. Рыбалко, А. А. Колоколова // Журнал анатомии и гистопатологии. 2019; 8(4) С. 60-65.

ВЛИЯНИЕ ПАРАМЕТРА «НИЖНЯЯ ВЫСОТА ЛИЦА» НА ОПРЕДЕЛЕНИЕ ФОРМЫ ЛИЦА

Девятириков Д.А., Путалова И.Н., Сусло А.П., Славнов А.А., Гриненко О.В., Сиденко Н.И., Широченко С.Н.

Омский государственный медицинский университет, Омск, Россия

Аннотация. Проведено морфометрическое исследование, целью которого явилась оценка влияния параметра «нижняя высота лица» на краниометрические расчеты, с учетом определения окклюзии. Измерения проводили на телерентгенограммах головы в боковой проекции, полученных от юношей и девушек славянского этноса, 18-20 лет, проживающих в городе Омске. Снимки получены на томографе Planmeca ProMax 3D. Морфометрия проведена в онлайн-сервисе Mave Cloud. На телерентгенограммах измеряли верхнюю высоту лица (N-SNA), нижнюю высоту лица (SNA-Me), с последующим расчетом индекса передней высоты лица: $(N-SNA \cdot 100 / SNA-Me)$. Статистическая обработка данных проведена в программе Statistica 6.0. По результатам проведенного исследования установлено, что верхняя высота лица (N-SNA) у юношей (51,68 (48,59; 54,22) мм) и девушек (49,12 (48,04; 50,875) мм) имела различия ($p < 0,05$). Значение нижней высоты (SNA-Me) у юношей равно 67 мм (62,275; 71,33), а у девушек – 60,34 мм (58,055; 62,11) ($p < 0,05$). При этом у юношей значение индекса передней высоты лица имело значение 77 (70,8; 84,4), а у девушек данный параметр составил 81,6 (77,5; 86,2). Проведенный корреляционный анализ показал наличие прямой умеренной связи между значением нижней высоты лица (SNA-Me) и лицевым индексом по Garson, как у юношей ($rs=0,38$, $p=0,014$), так и у девушек ($rs=0,43$, $p=0,005$). Таким образом, установлено, что значение параметра «нижняя высота лица» оказывает влияние на индексную оценку его формы.

Ключевые слова: краниометрия, телерентгенография, нижняя высота лица

THE EFFECT OF THE "LOWER FACE HEIGHT" PARAMETER ON DETERMINING THE SHAPE OF THE FACE

Devyatirikov D.A., Putalova I.N., Suslo A.P., Slavnov A.A., Grinenko O.V., Sidenko N.I., Shirochenko S.N.

Omsk State Medical University, Omsk, Russia

Abstract. A morphometric study was carried out, the purpose of which was to assess the effect of the parameter "lower face height" on craniometric calculations, taking into account the definition of occlusion. The measurements were carried out on teleroentgenograms of the head in a lateral projection, obtained from boys and girls of the Slavic ethnic group, 18-20 years old, living in the city of Omsk. The images were taken on a Planmeca ProMax 3D tomograph. Morphometry was carried out in the Mave Cloud online service. On teleroentgenograms, the upper facial height (N-SNA), lower facial height (SNA-Me) were measured, followed by calculation of the anterior facial height index: $(N-SNA \cdot 100 / SNA-Me)$. Statistical data processing was carried out using the Statistica 6.0 program. According to the results of the study, it was found that the upper facial height (N-SNA) in boys (51.68 (48.59; 54.22) mm) and girls (49.12 (48.04; 50.875) mm) had differences ($p < 0,05$). The value of the lower height (SNA-Me) for boys is 67 mm (62.275; 71.33), and for girls – 60.34 mm (58.055; 62.11) ($p < 0,05$). At the same time, in boys the value of the anterior facial height index was 77 (70.8; 84.4),

and in girls this parameter was 81.6 (77.5; 86.2). The correlation analysis showed the presence of a direct moderate connection between the value of lower facial height (SNA-Me) and the Garson facial index, both in boys ($rs=0,38$, $p=0,014$) and girls ($rs=0,43$, $p=0,005$). Thus, the value of the "lower face height" parameter affects the index evaluation of its shape.

Keywords: craniometry, teleroentgenography, lower face height

Введение. Краниометрия – один из широко применяемых методов в изучении типологии строения человеческого тела. Краниометрические исследования позволили выявить возрастные [4] и половые отличия людей [2], а также определить особенности взаимоотношения отдельных структур черепа [5]. При этом, для морфометрии используют не только мацерированные препараты черепа, но и его рентгеногические снимки [3]. Одним из важных и мало освещенных вопросов в научной литературе является изучение параметра телерентгенографии «нижняя высота лица». Поэтому в настоящем исследовании была поставлена цель – оценить влияние параметра «нижняя высота лица» на краниометрические расчеты, с учетом определения окклюзии.

Материалы и методы. Исследование проведено согласно принципам информированности и добровольности (протокол заключения Локального этического комитета ФГБОУ ВО ОмГМУ Минздрава России от 02.10.2018г., №107). В качестве объектов исследования использовали телерентгенограммы головы юношей и девушек г. Омска в боковой проекции. Снимки получены на компьютерном томографе Planmeca ProMax 3D (Финляндия). Морфометрия проведена в онлайн-сервисе Mave Cloud. Телерентгенограммы головы выполнены лицам, которые соответствовали следующим критериям: юноши ($n=39$) и девушки ($n=39$) имели сохраненные зубные ряды, на протяжении всей жизни проживали в городе Омске, принадлежали к одной этнической группе – славянской, не имели установленной соматической патологии. На телерентгенограммах измеряли расстояние от точки «N» (Nasion) до точки «SNA» (Spina nasalis anterior) – это верхняя высота лица, а также расстояние от точки «SNA» до точки «Me» (Menton) – нижняя высота лица. В сумме два эти параметра (N-SNA + SNA-Me) формируют переднюю высоту лица (N-Me). Далее рассчитывали индекс передней высоты лица: $(N-SNA \cdot 100 / SNA-Me)$. При значении индекса в диапазоне от 0,79 до 0,81 результат интерпретировали, как гармоничное соотношение высот лица; при значении индекса меньше 0,79 – увеличение нижней высоты лица; больше 0,81 – уменьшение нижней высоты лица [6]. Статистическая обработка данных проведена в программе Statistica 6.0. Распределение исследуемых показателей было отличным от нормального (по критерию Шапиро-Уилка), поэтому для характеристики полученных результатов использовали квартили: Q1 – первый квартиль, Q2 – медиана, Q3 – третий квартиль. Различия устанавливали с помощью критерия Манна-Уитни (уровень значимости $p < 0,05$). Оценку наличия корреляционной связи между показателями проводили при помощи критерия Спирмена.

Результаты и обсуждение. По результатам проведенного морфометрического исследования установлено, что медианное значение верхней высоты лица (N-SNA) у юношей составило 51,68 мм (48,59; 54,22), у девушек – 49,12 мм (48,04; 50,875). Значение нижней высоты (SNA-Me) у юношей равно 67 мм (62,275; 71,33), у девушек – 60,34 мм (58,055; 62,11). При этом, значения параметров значительно различались ($p < 0,05$). У юношей значение индекса передней высоты лица имело значение 77 (70,8; 84,4), что указывает на увеличение нижней высоты лица; у девушек данный параметр составил 81,6 (77,5; 86,2), что свидетельствует, наоборот, об уменьшении нижней высоты лица. Отклонение данных индексов от диапазона нормы свидетельствует об окклюзионных изменениях в челюстно-лицевой области: уменьшение значения – косвенный признак глубокого прикуса, а увеличение его – косвенный признак открытого прикуса [6].

В проведенном нами ранее исследовании [1] была показана связь между передней высотой лица (N-Me), значение которой получено путем измерения на телерентгенограммах, и лицевым индексом по Garson ($rs=0,464$, $p=0,002$). Учитывая тот факт, что

значение нижней высоты лица (характеризует окклюзию зубов, т.е. характер их смыкания) может сильно варьировать, как в результате окклюзионных нарушений, так и заболеваний, связанных с потерей зубов и/или нарушением их целостности [7], можно предположить, что значение данного параметра оказывает существенное влияние на высоту лица и, как следствие, на индексную оценку формы лица (лицевой индекс по Garson).

Для подтверждения этой гипотезы, проведен корреляционный анализ по Спирмену между значением нижней высоты лица (SNA-Me) и лицевым индексом по Garson. В результате установлена прямая умеренная связь у юношей ($r_s=0,38$, $p=0,014$) и девушек ($r_s=0,43$, $p=0,005$).

Заключение. Таким образом, установлено, что параметр «нижняя высота лица» оказывает влияние на индексную оценку формы лица, что, в свою очередь, подтверждает значимость определения окклюзии при проведении краниометрических исследований. Проведенное исследование показывает необходимость оценки окклюзии в краниометрических исследованиях, так как игнорирование этих данных может привести к ошибкам и неверным выводам.

Список источников

1. Девятириков Д.А. Оценка взаимосвязи параметров кефало- и соматометрии с показателями телентгенограмм головы у юношей и девушек города Омска / Д.А. Девятириков, И.Н. Пугалова, О.В. Гриненко, Н.И. Сиденко // Журнал анатомии и гистопатологии. – 2022. – №3. – С. 23-31. <https://doi.org/10.18499/2225-7357-2022-11-3-23-31>
2. Исаев А.Б. Половые и типовые особенности альвеолярного отростка верхней челюсти / А.Б. Исаев, К.Ш. Бабазаде // Журнал анатомии и гистопатологии. – 2020. – №1. – С. 30-34. <https://doi.org/10.18499/2225-7357-2020-9-1-30-34>
3. Краниометрия лицевого отдела черепа / О.П. Иванова, С.В. Черненко, О.С. Корчемная [и др.] // Медицина в Кузбассе. – 2023. – №1. – С. 22-26.
4. Маркеева М.В. Возрастная изменчивость ширины носовых ходов по данным краниометрии / М.В. Маркеева, О.Ю. Алешкина, Н.В. Тарасова, О.В. Сырова // Морфологические ведомости. – 2020. – №3. – С. 21-27. [https://doi.org/10.20340/mv-mm.2020.28\(3\):21-27](https://doi.org/10.20340/mv-mm.2020.28(3):21-27)
5. Место надглазничного края лобной кости в структуре черепа человека / А.В. Павлов, И.В. Бахарев, А.В. Ельцов [и др.] // Оперативная хирургия и клиническая анатомия. – 2020. – №2. – С. 15-21 <https://doi.org/10.17116/operhirurg2020402115>
6. Ортодонтия. Национальное руководство. В 2 т. Т. 1. Диагностика зубочелюстных аномалий / под ред. Л. С. Персина. – Москва: ГЭОТАР-Медиа, 2020. – 304 с.
7. Ортопедическая стоматология. Национальное руководство / под ред. И.Ю. Лебедево и др. – Москва: «ГЭОТАР-Медиа», 2019. – 824 с.

КЛИНИЧЕСКИЕ ВАРИАНТЫ ПРОДОЛЬНОГО ПЛОСКОСТОПИЯ У ДЕТЕЙ МЛАДШЕГО ШКОЛЬНОГО ВОЗРАСТА

Джураев Д.Р., Зубик Г.В., Ахматов В.Н., Бузаева К.М., Ахматова Н.А.
Тюменский государственный медицинский университет, Тюмень, Россия

Аннотация. По результатам плантографического исследования по методу Чижина, было установлено, что среди 243 детей в возрасте 10 лет нормальная стопа наблюдается в 60% случаев, уплощенная стопа - 36%, плоскостопие - 4%. При анализе по методу Штритера нормальная стопа наблюдается в 29%, уплощенная стопа - 31%, плоскостопие - 8%, повышенный свод - 14%, а высокосводчатая стопа в 18% наблюдений.

Ключевые слова: стопа, плантография, плоскостопие, дети, антропометрия, индекс массы тела

CLINICAL VARIANTS OF LONGITUDINAL FLATFOOT IN PRIMARY SCHOOL CHILDREN
Dzhuraev D.R., Zubik G.V., Akhmatov V.N., Buzaeva K.M., Akhmatova N.A.
Tyumen State Medical University, Tyumen, Russia

Abstract. According to the results of a plantographic study using the Chizhin method, it was found that among 243 children aged 10 years, a normal foot is observed in 60% of cases, a flattened foot - 36%, flat feet - 4%. When analyzed by the Streeter method, a normal foot is observed in 29%, a flattened foot - 31%, flat feet - 8%, an elevated arch - 14%, and a highly arched foot in 18% of observations.

Keywords: foot, plantography, flat foot, children, anthropometry, body mass index

Актуальность. Деформации стопы у детей являются серьезной медико-социальной проблемой, требующей особого внимания и мультидисциплинарного подхода [1]. Деформации стопы, как правило, характеризуются изменением высоты медиального продольного свода. Морфология медиального продольного свода часто используется для классификации трех типов: нормальная, плоская и высокосводчатая стопа. Медиальный продольный свод стопы состоит из пяточной, ладьевидной, таранной, трех клиновидных и первой, второй и третьей плюсневых костей и развивается в возрасте 5-7 лет, после начала уменьшения жирового тела стопы [2]. Если процесс формирования свода стопы пошел неправильно, исправить его у взрослого человека будет намного сложнее.

Плоскостопие «flatfoot» встречается у 35% мальчиков и 20% девочек в возрасте от 5 до 13 лет, при этом распространенность плоскостопия находится в прямой зависимости с наличием у ребенка избытка веса [4]. степенями поражения. Проблема оказалась настолько актуальной, что в некоторых развитых странах появилась отдельная наука — подиатрия, изучающая деформации и заболевания стоп. В диагностике деформаций свода стопы у детей используется клинический осмотр и ряд инструментальных методов. В зарубежных литературных данных в качестве одного из методов диагностики рекомендуется выполнять плантографию. Метод компьютерной плантографии является одним из наиболее перспективных инструментальных методов диагностики, так как не применяет лучевую нагрузку, что очень важно в обследовании детей [3].

Цель исследования – определить частоту клинических вариантов продольного плоскостопия у 10-летних детей.

Материалы и методы. Обследовано 243 ребенка на базе ФГБОУ ВО Тюменский ГМУ Минздрава России в возрастной группе 10 лет, из них мальчиков - 130, девочек – 113, и проживающих на территории Тюменской области и г. Тюмень. Исследование опорной функции стоп проводилось на аппарате компьютерной плантографии «ПКС-01» российского производства. Произведена оценка плантограмм программным компьютерным обеспечением, по методу И.М. Чижина и методу В.А Штритера. Ранжирование индекса Чижина: от 0 до 1 – стопа нормальная; индекс от 1 до 2 – стопа уплощенная, а индекс более 2,1 – говорит, что стопа плоская. Ранжирование индекса Штритера: от 0 до 36 - высокосводчатая стопа, от 36 до 43 - повышенный свод стопы, от 43 до 50 нормальная стопа, от 50 до 60 уплощенная стопа, 60 и более плоскостопие. Компьютерное программное обеспечение по данным методикам позволило оценить морфофункциональные параметры стоп у обследованных нами детей.

Статистический анализ проводился с использованием программных пакетов: «SPSS Statistics 26.0». Для опровержения гипотезы о нормальности распределения исследуемых параметров использовался критерий Колмогорова-Смирнова. Для оценки значимости использовались показатель среднего, максимального, минимального ($M \pm \sigma$, \max , \min), а для статистического изучения взаимосвязи между явлениями - критерий ранговой корреляции Спирмена. Уровень значимости считался достоверным при $p < 0,05$.

Результаты и обсуждение. По результатам плантографического исследования по методу Чижина, было установлено, что среди детей нормальная стопа наблюдается в 60%, уплощенная стопа - 36%, плоскостопие - 4%. Посчитано среднее, максимальное и минимальное значение Индекса Чижина (ИЧ) и индекса массы тела (ИМТ), стандарт-

ная ошибка среднего и сила корреляционной взаимосвязи между значениями. Среднее значение ИЧ $1,04 \pm 0,08$, max ИЧ = 9,00, min ИЧ = 0,1. Среднее значение ИМТ $17,9 \pm 0,28$, max ИМТ = 28,9, min ИМТ = 11,3. При статистическом анализе данных, полученных при плантографическом и антропометрическом обследовании детей, тесной связи между признаками выявить не удалось. Значение коэффициента корреляции Спирмена составило 0,219, что свидетельствует о слабой тесноте связи между значением индекса Чижина и ИМТ у детей при $p < 0,05$.

При анализе результатов плантографического исследования по методу Штритера было выявлено, что нормальная стопа наблюдается в 29%, уплощенная стопа - 31%, плоскостопие - 8%, повышенный свод - 14%, высокосводчатая стопа - 18%. Посчитано среднее значение, максимальное, минимальное значение Индекса Штритера (ИШ), стандартная ошибка среднего и также сила корреляционной взаимосвязи между показателями ИШ и ИМТ. Среднее значение ИШ $45,97 \pm 1,16$, max ИШ = 90, min ИШ = 9,25. При использовании коэффициента ранговой корреляции Спирмена, наличие тесной связи между значениями выявить не удалось. Значение коэффициента корреляции Спирмена составило 0,149, что свидетельствует о слабой тесноте связи между значением индекса Штритера и ИМТ у детей при $p < 0,05$. Плоско-вальгусная деформация стоп наблюдалась у 64 обследованных детей, что составило 26% от общего количества.

Заключение. В нашем исследовании статистически не выявлено прямой и тесной взаимосвязи массо-ростовых параметров обследованных детей с наличием плоской стопы. В то же время, хотим отметить, что плоскостопие у детей ведет не только к изменению формы стопы, отмечается также снижение балансирующей, рессорной, толчковой и опорных функций стопы. В итоге, это приводит к нарушению моторики походки, болезненным симптомам при ходьбе, а в последующем – к нарушению функции опорно-двигательного аппарата человека.

Для профилактики плоскостопия, своевременной диагностики и коррекции этого заболевания, необходим комплекс мероприятий с включением диагностики плоскостопия в программу профилактических медицинских осмотров у детей. Поскольку продольное плоскостопие в большинстве случаев является приобретенным и склонно к прогрессированию, профилактические мероприятия при данной патологии должны проводиться как можно раньше.

Список источников

1. Гацкан О.В. Формирование плоскостопия, его профилактика и лечение при различных формах // Тенденции развития науки и образования, – 2020, – №65 (часть 1), – С. 60-65.
2. Затравкина Т.Ю., Рубашкин С.А., Дохов М.М. Плоскостопие у детей: этиопатогенез и диагностика (обзор). // Саратовский научно-медицинский журнал. - 2018. - В.14 (3). - С. 389–395.
3. Зубик Г.В. Морфофункциональное состояние стоп у спортсменов, занимающихся разными видами спорта // Тюменский медицинский журнал. - 2023. - №2. - С. 5-8.
4. Подольская Е.И. Профилактика плоскостопия и нарушения осанки у старших дошкольников. – М.: «Скрипторий», 2009. – 79 с.

НЕКОТОРЫЕ АНАТОМИЧЕСКИЕ МУЗЕИ ГОРОДА САНКТ-ПЕТЕРБУРГА

Димов И.Д., Митрофанова Т.В., Мурзина Г.Н., Леонтьева А.С., Горкина А.А.
*Первый Санкт-Петербургский государственный медицинский университет
им. акад. И.П. Павлова, Санкт-Петербург, Россия*

Аннотация. Анатомический музей играет важную роль в образовании студентов медицинских учреждений и представляет собой ценный ресурс для изучения анатомии человека. Экспонаты в анатомических музеях могут включать как естественные образцы человеческих органов и тканей, так и искусственные модели и препараты, представляющие различные системы и структуры человеческого организма. Для студентов медицинских учреждений анатомический музей становится важным инструментом обучения, который позволяет им изучать анато-

мию на реальных образцах, углублять знания, развивать навыки работы с анатомическими структурами. Сравнение экспонатов в музее с атласами анатомии обогащает понимание студентов и помогает им лучше усваивать материал. Некоторые анатомические музеи открыты для широкой публики, привлекая как медицинских специалистов, так и любознательных посетителей, желающих углубить знания о структуре и функциях человеческого организма. Это предоставляет возможность обычным людям познакомиться с удивительным миром внутренних органов и созерцать их красоту и сложность. Таким образом, анатомические музеи имеют высокую образовательную и научную ценность, способствуют расширению знаний о человеческом организме, его анатомии и физиологии. Они служат памятниками науки и медицины, собирая в себе богатое наследие и важный учебный ресурс для медицинских специалистов и общества в целом.

Ключевые слова: анатомический музей, музей, анатомия

SOME ANATOMICAL MUSEUMS OF ST. PETERSBURG

Dimov I.D., Mitrofanova T.V., Murzina G.N., Leontyeva A.S., Gorkina A.A.
Academician I.P. Pavlov First St. Petersburg State Medical University, St. Petersburg, Russia

Abstract. The anatomical museum plays an important role in the education of medical students and is a valuable resource for the study of human anatomy. Exhibits in anatomical museums may include both natural specimens of human organs and tissues and artificial models and preparations representing various systems and structures of the human body. For medical students, the anatomical museum becomes an important learning tool that allows them to study anatomy on real specimens, deepen their knowledge, and develop skills in working with anatomical structures. Comparing museum exhibits with anatomy atlases enriches students' understanding and helps them better understand the material. Some anatomy museums are open to the general public, attracting both medical professionals and curious visitors who want to further their knowledge of the structure and function of the human body. This provides an opportunity for ordinary people to get acquainted with the wonderful world of internal organs and contemplate their beauty and complexity. Thus, anatomical museums have high educational and scientific value and contribute to the expansion of knowledge about the human body, its anatomy and physiology. They serve as monuments of science and medicine, providing a rich heritage and an important educational resource for medical professionals and society at large.

Keywords: anatomical museum, museum, anatomy

Введение. Анатомический музей представляет собой учреждение, где экспонатами являются естественные и искусственные образцы анатомических структур. Он служит как средство образования для студентов медицинских учреждений, позволяя им изучать анатомию человека на реальных образцах и сопоставлять их с атласами. Некоторые из анатомических музеев доступны для широкой публики и привлекают посетителей, желающих познакомиться с особенностями человеческого организма.

Цель исследования – обзор современных анатомических музеев города Санкт-Петербурга.

Материалы и методы. Анализ отечественной научной литературы.

Результаты и обсуждения. “Кунсткамера” в Санкт-Петербурге, основанная Петром I в 1714 году, является культурным наследием России, хранящим более миллиона ценных экспонатов. Первоначальная коллекция для Кунсткамеры была приобретена у знаменитого голландского анатома Фредерика Рюйша в 1717 году. Сумма, уплаченная петровской Россией за эту коллекцию, составила около 30 тысяч гульденов, что на современный момент эквивалентно примерно миллиону долларов. В последующие годы она была дополнена новыми экспонатами, собранными на территории России и приобретенными за границей, расширяя тем самым свой научный и культурный потенциал [1, 3].

Кафедра клинической анатомии и оперативной хирургии, им. профессора М.Г. Привеса Первого Санкт-Петербургского государственного медицинского университета имени академика И.П. Павлова заслуженно признана как уважаемое научно-образовательное подразделение как в России, так и за ее пределами. Коллекция анато-

мических препаратов на кафедре нормальной анатомии начала формироваться с начала 20-го века и постепенно расширялась благодаря усилиям профессоров и их помощников. Специально изготавливались коррозионные препараты сосудистой системы внутренних органов. В 1900 году разработан учебный музей, охватывающий практически все системы человеческого организма. В 1920-х годах на кафедре были созданы детальные модели внутреннего уха и глазного яблока. В настоящее время в залах «Анатомического Эрмитажа» представлены не только анатомические препараты человека, но и различных видов животных, что играет значительную роль в образовательном процессе. Особое внимание в музее уделяется ветеринарной анатомии. Музей на кафедре позволяет изучать различные системы органов, включая сердечно-сосудистую, пищеварительную, дыхательную и мочевыделительную. Помимо этого, имеется зал, посвященный периферической нервной и сосудистой системам, где представлены модели нервов и сосудов, а также препараты, отражающие их анатомическую структуру и функцию. Кроме того, профессором М.Г. Привесом был организован рентгеноанатомический зал, позволяющий студентам исследовать анатомические особенности человеческого организма с использованием рентгеновских лучей [2, 4].

Музей кафедры анатомии Национального государственного университета физической культуры, спорта и здоровья имени П.Ф. Лесгафта является важным культурным учреждением, позволяющим сохранить и передать ценное научное наследие истории анатомии. В экспозиции музея представлены уникальные анатомические экспонаты, датирующиеся более столетия назад и проявляющие отличное сохранение. В музее в точности воссоздан мемориальный кабинет П.Ф. Лесгафта посредством фотографий и описаний, а также выставлены его личные вещи, позволяющие погрузиться в исторический контекст и уважить вклад этого ученого в развитие науки.

Кафедра нормальной анатомии Военно-медицинской академии является одной из старейших кафедр. Ее история берет начало в 1786 году, когда при сухопутном и адмиралтейском госпиталях было создано Санкт-Петербургское Медико-хирургическое училище, в составе которого была организована кафедра анатомии, физиологии и хирургии. В настоящее время музей этой кафедры имеет в своем собрании огромное количество экспонатов, охватывающих все разделы нормальной анатомии человека, такие как остеология, миология, артросиндесмология, спланхнология и ангионеврология. В коллекции музея представлены как традиционные анатомические препараты, так и современные экспонаты, выполненные с использованием новейшей технологии полимерного бальзамирования.

Музей кафедры анатомии Педиатрического университета в Санкт-Петербурге удивляет своим качеством и содержанием. В музее представлен эксклюзивный набор влажных препаратов плодов в разных возрастах, что делает его особенным и ценным для изучения анатомии развития человеческого организма. Отдельное внимание уделено разделу остеологии и синдесмологии, где представлены экспонаты, отражающие развитие скелета в разные возрастные периоды. Музей также содержит богатую коллекцию препаратов по миологии, спланхнологии, центральной и периферической нервной системе, а также сосудистой системе. Препараты головного мозга и сердца с их крупными разветвлениями представляют особый интерес и требуют высокой квалификации для их изготовления. В целом, современный музей кафедры анатомии Педиатрического университета представляет все необходимые разделы для обучения будущих медицинских специалистов и остается ценным ресурсом для изучения анатомии человеческого тела [1, 5].

Заключение. Анатомический музей является специализированным учреждением, предназначенным для хранения и экспонирования коллекций естественных и искусственных образцов анатомических структур человека. Он представляет собой важное образовательное пространство, обладающее высокой научной и культурной ценностью.

Экспозиции анатомических музеев служат источником глубокого анатомического знания для студентов медицинских учебных заведений, обеспечивая им возможность изучения реальных анатомических препаратов и объединения теоретических знаний с практической деятельностью. Открытость некоторых музеев для широкой аудитории способствует распространению научной информации о строении человеческого организма и возможности интеллектуального развития посетителей.

Список источников

1. Будко, А.А. Император Павел I и российская медицина /А.А. Будко, Е.Ф. Селиванов//Вест. Рос. Акад. естеств. наук. – 2000. – Т.4, № 2. – С. 149-153.
2. Ловцов, С. П. О высшем образовании женщин/С.П.Ловцов // Вестник Европы. - 1873. - №11. - С. 325.
3. Мирский, М.Б. Медицина в России XVI-XIX веков /М.Б. Мирский. – М., 1996. – С. 54.
4. Палкин, Б.Н. Русские госпитальные школы XVIII века/Б.Н.Палкин. – М., 1959. – С. 15
5. Чистович, Я.А. История первых медицинских школ в России/Я.А. Чистович. – СПб., 1883. – С. 6.

НЕКОТОРЫЕ АСПЕКТЫ ИСТОРИИ АНАТОМИИ

Димов И.Д., Улитко Т.В., Дунаева В.И., Джиоев С.М., Леонтьев С.В.
*Первый Санкт-Петербургский государственный медицинский университет
им. акад. И.П. Павлова, Санкт-Петербург, Россия*

Аннотация. Изучение человеческого организма имеет богатую и увлекательную историю, начавшуюся задолго до нашей эры. Первобытные люди начали интересоваться своим телом и его функциями, наблюдая за природой и своими собственными действиями. Они постепенно начали понимать, как устроен человеческий организм, какие части тела отвечают за определенные функции, каким образом происходят процессы жизнедеятельности. Этот процесс постепенного накопления знаний о человеческом организме был сложным и длительным. На протяжении веков ученые из различных культур и эпох проводили наблюдения, анатомические и физиологические исследования, чтобы расширить свои знания о человеческом теле. История медицины свидетельствует о множестве открытий и открытий, которые сделали возможным понимание принципов работы организма. Сегодня мы обладаем огромным объемом информации о человеческом организме, его структуре, функциях и взаимосвязях между органами и системами. Научные исследования продолжаются, и каждый день появляются новые данные, позволяющие нам лучше понимать самих себя и наш организм.

Ключевые слова: история, анатомия, история медицины

SOME ASPECTS OF THE HISTORY OF ANATOMY

Dimov I.D., Ulitko T.V., Dunaeva V.I., Dzhioev S.M., Leontyev S.V.

Academician I.P. Pavlov First St. Petersburg State Medical University, St. Petersburg, Russia

Abstract. The study of the human body has a rich and fascinating history that began long before our era. Primitive people began to take an interest in their body and its functions by observing nature and their own actions. They gradually began to understand how the human body works, which parts of the body are responsible for certain functions, and how vital processes occur. This process of gradual accumulation of knowledge about the human body was complex and lengthy. Over the centuries, scientists from various cultures and eras have conducted observational, anatomical and physiological studies to expand their knowledge of the human body. The history of medicine shows many discoveries and breakthroughs that have made it possible to understand how the body works. Today we have a huge amount of information about the human body, its structure, functions and relationships between organs and systems. Scientific research continues, and every day new data emerges that allow us to better understand ourselves and our bodies.

Keywords: history, anatomy, history of medicine

Введение. Первые анатомические знания появились еще в доисторическую эпоху развития человеческого общества. О чем свидетельствуют пещерные и наскальные рисунки найденные в Испании и Китае, возраст которых составляет от

16 до 28 тысяч лет. На этих рисунках на фоне контуров изображаемых животных правильно показаны местоположение и форма многих важных внутренних органов - печени, сердца, легких, желудка, почек и некоторых других органов [2, 5]. Значит история анатомии своими корнями уходит в очень далекую древность. Эти рисунки показывают, что первобытные люди уже имели некоторое представление о строении и назначении большинства частей человеческого тела. Очевидно человек получал эти знания разделяя для хозяйственных нужд туши убитых животных, оказывая помощь раненым, а возможно и расчленяя трупы погибших и умерших людей с целью попытаться установить причину их смерти [1, 3].

Цель исследования – обзор истории анатомии.

Материалы и методы. Анализ отечественной научной литературы.

Результаты. Практически ни в каких из всех доступных нам учебниках в разделе история анатомии ничего не пишется об анатомии древнего Тибета и древней Индии и очень мало говорится об анатомии древнего Китая. А эта история представляет весьма серьезный интерес с научной и практической точки зрения. В большинстве учебников имеется материал об анатомических и медицинских познаниях в древнем Египте, древней Греции, и в древнем Риме и первые, в странах где эти знания появились гораздо позднее - полторы максимум две тысячи лет до нашей эры. За 3000 лет до нашей эры в Древнем Китае книга, написанная Гванг Ти, содержала анатомические сведения и иллюстрации. В старинных индусских книгах - Ведах, написанных за две с половиной – три тысячи лет до нашей эры были описаны многие мышцы, нервы, органы и сосуды тела человека. Анатомические знания в Древней Индии были самыми полными в древнем мире. Это связано с отсутствием религиозных запретов на вскрытие трупов умерших с целью изучения. Искусство оперативного лечения в Древней Индии было самым высоким в истории древнего мира – ни один народ древности не достиг в этой области такого совершенства. Выдающийся индийский врач древности Сушрута (около IV в.) считал хирургию «первой и лучшей из всех медицинских наук, драгоценным производением неба и вечным источником славы и отмечал, что без достаточного знания анатомии и хирургии быть не может [1, 4, 5]. Подготовка будущих врачей в Древней Индии осуществлялась в школах при храмах и монастырях. А кроме них имелись высшие школы – университеты. Врач-наставник имел 3-4 ученика. Он учил их быть первым другом больных. Одинаково относиться ко всем больным, не зависимо от их положения в обществе. За лечение брать не больше того, что необходимо на пропитание. Некоторые врачи имели собственные амбулатории и даже стационары. Врачеватели древней Индии проводили ампутации, лапаротомию, камнесечение, пластические операции. Применялось общее обезболивание: отварами и настоями различных растений, вином, опиумом, корнем мандрагоры. Количество различных лекарств насчитывало больше тысячи наименований многие из них применяются и в настоящее время. В области хирургии и знания анатомии индийская медицина опережала мировую на 2 – три тысячи лет. Те анатомические структуры, которые античные врачи описывали в первом тысячелетии до нашей эры индийские уже знали более двух тысяч лет причем более подробно и точно. Медицина древнего Тибета – уникальный симбиоз из медицинской науки, философии и психологии. Ее основой является сочинение «Четыре тантры» (полное название – «Сердце амриты, восьмичленная тантра тайных устных наставлений») – «Чжуд-ши». По преданиям оно было написано более 3000 лет назад, медицинской ипостасью Будды Шакьямуни. Трактат представляет собой собрание практических и теоретических знаний, подробно и точно рассказывает о строении человеческого тела, лекарственных веществах и философии восточной медицины Тибета [2, 3, 5].

Заключение. История анатомии уходит своими корнями в очень далекую древность. Уже в древние времена люди начали интересоваться строением человеческого тела и его функциями. Первые наблюдения за внутренними органами и тканями, вероятно, начались в результате исследования травм, ран и болезней. Древние цивилизации,

такие как египетская, греческая и индийская, также внесли свой вклад в развитие анатомии. Например, Гиппократ, известный как «отец медицины», оставил ценные наблюдения и описания анатомических структур. Египтяне также проводили исследования в области мумификации, что позволяло им изучать внутренние органы. С течением времени анатомия стала развиваться как научная дисциплина. Одним из ключевых моментов в истории анатомии было Возрождение, когда ученые начали проводить детальные исследования человеческого тела, включая диссекции. Это привело к открытию многих анатомических структур и принципов, которые легли в основу современной медицины.

История анатомии насыщена важными открытиями и исследованиями, уходящими в глубокую древность и вносящими огромный вклад в наше понимание человеческого организма.

Список источников

1. Dunn P.M. Galen (AD 129-200) of Pergamun: anatomist and experimental physiologist. Arch Dis Child Fetal Neonatal Ed 88:F441-443, 2003.
2. MacDonald H. Procuring corpses: the English anatomy inspectorate, 1842 to 1858. Med Hist 53:379-396, 2009.
3. Mellick S. The anatomy lesson of Dr. Nicolaes Tulp painted by Rembrandt in 1632. Anz J Surg 79:496; 496-497, 2009.
4. Pranghofer S. "It could be seen more clearly in unreasonable animals than in humans": the representation of the rete mirabile in early modern anatomy. Med Hist 53:561-586, 2009.
5. Wiltse L.L., Pait T.G. Herophilus of Alexandria (325-255 B. C.). The father of anatomy. Spine 23:1904-1914, 1998.

СОЗДАНИЕ НАГЛЯДНЫХ ДЕМОСТРАЦИОННЫХ МОДЕЛЕЙ СУХОЖИЛЬНЫХ ШВОВ

Дмитриев В.М., Митрохин К.А., Тюкова Д.В.

Рязанский государственный медицинский университет им. акад. И.П. Павлова, Рязань, Россия

Аннотация. В статье рассматривается метод создания наглядной модели сухожильных швов, с помощью которого будущим врачам будет легче освоить и запомнить данную тему. Благодаря этой модели студенты могут увидеть пространственное расположение и ход нитей при тенорафии.

Ключевые слова: швы, демонстрационная модель, сухожильные швы

CREATION OF VISUAL DEMONSTRATION MODELS OF TENDON SUTURES

Dmitriev V.M., Mitrokhin K.A., Tyukova D.V.

Academician I.P. Pavlov Ryazan State Medical University, Ryazan, Russia

Abstract. The article discusses a method for creating a visual model of tendon sutures, with which it will be easier for future doctors to master and remember this topic. Thanks to this model, students can see the spatial arrangement and course of the threads in tenoraphy.

Keywords: sutures, demonstration model, tendon sutures

Введение. Сухожильный шов, или тенорафия – метод восстановления целостности поврежденного сухожилия [4, 6]. Для правильного выполнения данной процедуры, и снижения послеоперационных осложнений, необходимо наглядно представлять, как будет проходить нить в самом сухожилии [1, 5]. Как правило, данная тема представлена в учебниках и руководствах в виде картинок и схем и на начальном этапе изучения не совсем понятна студентам. В таких случаях на помощь в изучении необходимого материала привлекают различные дополнительные технологии и средства: трехмерную компьютерную визуализацию (как теоретическое пособие) или создание трехмерных моделей [2]. Последний метод предпочтительнее, поскольку студенты выполняют такой макет самостоятельно после изучения теоретического материала, представляя собой начальный этап связи теории с практикой [3]. Поэтому для облегчения понимания

и визуального представления каким образом шовный материал располагается в самом сухожилии, было решено разработать и выполнить демонстрационный макет некоторых его швов в увеличенном масштабе. На макете также возможно показать и объяснить все особенности проведения техники тенорафии как во время его создания, так и используя его как готовый образец.

Цель – разработать метод изготовления, а также создать демонстрационную модель (макет) некоторых сухожильных швов для облегчения их понимания и визуального представления во время изучения дисциплины «топографическая анатомия и оперативная хирургия».

Материалы и методы. При создании наглядной модели вся последующая работа выстраивалась вокруг одной идеи: показать ход нитей как на поверхности, так и внутри сухожилия. Поэтому, для визуального представления хода нити внутри сухожилия, были использованы прозрачные пластиковые трубки – как имитаторы самого сухожилия, и шнуры – как имитаторы нитей шва сухожилия. При изготовлении модели ход нити был выполнен согласно правилам наложения сухожильного шва (Ю.Ю. Джанелидзе): швы должны быть легко выполнимы; не должны нарушать кровообращение сухожилия; обязаны обеспечивать сохранение гладкой, скользящей поверхности и ограничиваться минимальным количеством нитей на поверхности сухожилия; должны быть достаточно прочными, крепко удерживать концы сухожилий в течение длительного времени, при этом не допуская их разволокнения [3]. Для данной работы были выбраны одни из самых максимально представленных в учебной литературе и часто применяемых в клинике, достаточно сложных в освоении по технике наложения швов: Кюнео, Казакова-Розова, Розова, Кракова, Беннеля, Кесслера, Ланге и Блоха-Бонне. Демонстрационная модель выполнена с увеличением приблизительно в 12 раз по отношению к сухожилию длинного сгибателя первого пальца кисти, для лучшего представления хода шва.

Результаты и обсуждения. Демонстрационная модель сухожильных швов представляет собой блок пластиковых прозрачных трубок, собранных на едином стенде. Сами пластиковые трубки были разрезаны пополам и выставлены с небольшим диапазом друг по отношению к другу, имитируя тем самым травматическое рассечение сухожилия. В трубках выполнена имитация сухожильных швов таким образом, как если бы они находились в настоящих сухожилиях, учитывая правила их наложения. К каждому шву прилагается краткая информационная табличка с названием шва по автору и сведениями о наиболее целесообразном месте их применения, основных достоинствах и недостатках. Все восемь табличек будут рассмотрены в качестве иллюстрации.

1. Шов по Кюнео. Классический сухожильный шов. Предпочтительнее использовать для сухожилий мышц-сгибателей. Достоинства: прочность и отсутствие тенденции к соскальзыванию. Недостатки: высокая вероятность разволокнения сухожилия самим швом и вероятностью сдавления сосудов в толще сухожилия.

2. Шов Казакова-Розова. Имеет частичный ход нити на поверхности. Достоинства: редко возникающее разволокнение сухожилия. Недостатки: невозможность его использования в синовиальном влагалище. Сдавление сосудов внутри сухожилия.

3. Шов Розова. Требуется сочетание с временным проксимальным блокирующим швом (Беннеля). Достоинства: малотравматичный, хорошо адаптирует концы поврежденного сухожилия, не нарушает кровоснабжения. Недостатки: не выдерживает большой нагрузки и легко прорезывается.

4. Шов Беннеля. Внутривольный съемный шов, накладывается на проксимальный отрезок сухожилия с целью разгрузки основного сухожильного шва.

5. Шов Кракова. Предпочтителен для ахиллова сухожилия: благодаря блокирующим петлям он обеспечивает прочность и равномерное распределение нагрузки. Должен дополняться эпитендинозным швом. Недостатки: увеличение количества бло-

кирующих петель, увеличивает вероятность образования диастаза между концами сухожилия и увеличивает участок деваскуляризации.

6. Шов Кесслера. Предполагает фиксацию нити к каждому концу восстанавливаемого сухожилия при помощи двух блокирующих петель, что предотвращает смещение нитей внутри сухожилия и снижает вероятность расхождения его концов. Недостаток: расположение узлов на поверхности сухожилия: снижает его скользящие свойства. Для использования в синовиальном влагалище необходимо частично рассекать поверхность сухожилия в области узлов.

7. Шов Ланге накладывается одной длинной нитью, которой вначале прошивают периферический конец сухожилия в поперечном направлении. В местах выхода лигатуры сухожилие прошивают продольно так чтобы нити вышли в торце периферического конца. Затем лигатуры проводят продольно с торца центрального конца сухожилия и выводят на боковую поверхность. Когда концы сухожилий сопоставлены, нити завязывают на поверхности сухожилия. Преимуществами данного шва является хорошее сопоставление концов сухожилий. Недостатками такой техники будет узел, который размещается на поверхности сухожилия, что существенно мешает скольжению.

8. Шов Блоха-Бонне. Нить после поперечного прохождения сухожилия далее по его длине проводят крестообразно. Достоинства: малая травматичность. Недостатки: легко прорезывается, не выдерживает большой нагрузки.

Наряду с традиционным использованием учебных пособий, методических разработок, плакатов и стендов возможно использовать и создание студентами таких или аналогичных моделей, что мотивирует их на более углубленное изучение дисциплины «топографическая анатомия и оперативная хирургия» [2]. Создание различных моделей, соответствующих изучаемым темам, возможно в студенческих научных кружках в качестве дополнительных обучающих методик, что может быть подспорьем к не всегда возможному использованию анатомического материала [2].

Выводы. Разработан метод изготовления демонстрационной модели некоторых сухожильных швов, в которой смоделированы особенности проведения нитей внутри сухожилий, что облегчает их визуальное представление, восприятие и понимание, способствуя повышению усвоения материала соответствующей темы во время изучения дисциплины «топографическая анатомия и оперативная хирургия».

Список источников

1. Березин П.А., Золотов А.С., Вольхин Р.Д., Евдокимова Е.Н., Морозов Л.И., Лазарев И.А. Сухожильные швы Розова и Kessler: общие свойства и различия. // Травматология и ортопедия России. – 2022. – Т. 3, № 28. – С 167-175. DOI: 10.17816/2311-2905-1975
2. Большаков О.П., Симбирцев С.А. Некоторые проблемы преподавания оперативной хирургии и топографической анатомии // Вестник хирургии имени И. И. Грекова. - 2010. - № 4. - С. 95-98.
3. Гурьянов А. М., Сафронов А. А., Захаров В. В., Глухова Т. В., Сафронов А. А., Лапынин А. И. Микрохирургические технологии в реконструкции сухожилий конечностей (состояние проблемы) // Оренбургский медицинский вестник. - Том VII, № 1 (25). - С 5-11.
4. Марков А.А., Вторушин Н.С., Сергеев К.С., Комаров В.И. Лечение пациентов с повреждениями ахиллова сухожилия (обзор) // Вестник Смоленской государственной медицинской академии, - 2018. - Т. 17, № 2. - С 159-167.
5. Мурадов М.И. Микрохирургическая реконструкция поврежденных сухожилий, сосудисто-нервных пучков кисти и пальцев // Вестник хирургии Казахстана. – 2012. - №4. - С 8-10.
6. Наконечный Д.Г., Киселева А.Н., Cambon-Binder A. Сухожильный шов Кюнео - история одной публикации //Травматология и ортопедия России. – 2018. – Т. 4, № 24. – С 148-154. DOI: 10.21823/2311-2905-2018-24-4-148-154

ЗАКОНОМЕРНОСТИ РАСПРЕДЕЛЕНИЯ И МОРФОМЕТРИЧЕСКИЕ ХАРАКТЕРИСТИКИ МОСТИКОВ И ПЕТЕЛЬ МИОКАРДА В СЕРДЦЕ ВЗРОСЛОГО ЧЕЛОВЕКА

Дмитриева Е.Г.

Уральский государственный медицинский университет, Екатеринбург, Россия

Аннотация. На 100 препаратах сердца людей, умерших от несердечных причин изучено распределение мостиков и петель миокарда в соответствии с особенностями отхождения и ветвления венечных артерий, установлены диапазоны индивидуальной изменчивости морфометрических характеристик мостиков и петель миокарда. Выявлены корреляционные взаимосвязи толщины мостиков и петель миокарда с размерами периваскулярного пространства, обнаружены взаимосвязи параметров мостиков миокарда с параметрами сердца.

Ключевые слова: сердце, венечные артерии, мостики миокарда, петли миокарда

PATTERNS OF DISTRIBUTION AND MORPHOMETRIC CHARACTERISTICS OF MYOCARDIAL BRIDGES AND LOOPEES IN THE ADULT HUMAN HEART
Dmitrieva E.G.

Ural State Medical University, Ekaterinburg, Russia

Abstract. We studied 100 hearts, obtained from mature and elderly patients who died from non-cardiac causes. The distribution of myocardial bridges and loops was studied in accordance with the characteristics of the origin and branching of the coronary arteries, and the ranges of individual variability in the morphometric characteristics of myocardial bridges and loops were established. Correlations between the thickness of myocardial bridges and loops and the dimensions of the perivascular space were revealed, and relationships between the parameters of myocardial bridges and heart parameters were found.

Keywords: heart, coronary arteries, myocardial bridges, myocardial loops

Одной из особенностей топографии крупных желудочковых ветвей венечных артерий (ВА) является интрамиокардиальное расположение их отдельных участков. Варианты такого расположения являются мостики миокарда (ММ), образованные миокардом желудочков, а также петли миокарда (ПМ) – пучки миокарда предсердий, охватывающие артерии в венечной борозде. Многими авторами отмечена взаимосвязь наличия ММ с развитием клинических проявлений ишемии миокарда [4]. Прохождение ВА в ПМ необходимо учитывать при планировании и проведении хирургической аблации для лечения фибрилляции предсердий [2]. Прижизненная анатомия ММ и МП детально изучена у пациентов с коронарогенной патологией методами коронароангиографии и МСКТ-ангиографии, в то время как анатомические исследования в условиях нормы немногочисленны [6]. Частота встречаемости ММ и ПМ по результатам различных методов исследования варьируют в очень широком диапазоне, противоречивы сведения о взаимосвязи наличия ММ и ПМ с вариантами ветвления ВА [1]. Данные о соотношениях морфометрических параметров ММ и ПМ с размерами сердца единичны [3, 5].

Цель – установить закономерности распределения мостиков и петель миокарда на анатомических препаратах сердца людей зрелого и пожилого возраста и дать им морфометрическую характеристику.

Материал и методы. Исследование проведено на 100 препаратах сердца людей зрелого и пожилого возраста, умерших от причин, не связанных с болезнями сердца. Определяли массу сердца, штангенциркулем измеряли длину (расстояние от левой полуокружности аорты в месте ее отхождения от левого желудочка до верхушки сердца) и ширину (наибольшее расстояние между легочными поверхностями сердца). На одной группе сердец (n1=60) методом препарирования выделяли субэпикардиальные сосуды. Обращали внимание на особенности отхождения ВА от аорты и их ветвление. Учитывали количество и расположение ММ и ПМ, измеряли их длину. На другой группе пре-

паратов (n2=40) измеряли толщину миокарда левого желудочка на середине расстояния от верхушки сердца до венечной борозды. Для выявления ММ и ПМ делали поперечные срезы с интервалом 0,5 см по ходу субэпикардиальных сосудов. Из участков, содержащих ММ и ПМ, изготавливали гистологические препараты по стандартной методике. Использовали обзорные окраски: гематоксилин Эрлиха и эозин, микрофулсин по ван Гизону. Микропрепараты изучали на тринокулярном микроскопе Olympus CX31RTSF (Япония) с цифровой камерой TOUPCAM U31SPM18000KPA, использовали программное обеспечение ADF Image Capture 4.7. (2019): измеряли толщину ММ и ПМ миокарда, кратчайшие расстояния от ММ или ПМ и подлежащего миокарда до артерии. С помощью программы ImageJ 1.53e (2020) на фотографиях микропрепаратов вычисляли площадь поперечного сечения периваскулярного пространства. Статистическую обработку результатов проводили в программе Statistica 13.3 (StatSoft Inc., USA). Результаты представляли в виде крайних значений и медиан (Me). Для оценки значимости различий применяли Н-критерий Краскела-Уоллиса, точный критерий Фишера, для корреляционного анализа использовали коэффициент Спирмена (R), уровень значимости альфа принимали равным 0,05.

Результаты и их обсуждение. Мостики миокарда были выявлены на 69 препаратах из 100, всего было обнаружено 103 ММ. Преимущественно они располагались над передней межжелудочковой ветвью: над этим сосудом было выявлено 74 ММ. Второй по частоте локализацией была левая краевая ветвь, где количество ММ составило 16. В редких случаях (6/100) ММ располагались над задней межжелудочковой ветвью, отходящей от правой ВА. В единичных наблюдениях ММ проходили над конусной артерией, диагональной и правой краевой ветвями. ПМ были обнаружены на 22 сердцах из 100, наиболее часто они располагались в левой половине венечной борозды (18/22) и только в четырех случаях ПМ охватывали правую ВА в области «креста» сердца. Полученные данные согласуются с результатами V.K. Narayanan (2017) [7]. ММ и ПМ чаще встречались в сердцах с правовенечным типом кровоснабжения, чем при левовенечном и равномерном, но взаимосвязи между правовенечным типом кровоснабжения сердца и наличием ММ и ПМ отмечено не было (точный критерий Фишера 0,47 и 1,00; p>0,05). Схожие данные были получены J. Micić-Labudović и соавт. (2015) [5]. Было выявлено, что ММ и ПМ чаще обнаруживаются на препаратах с самостоятельным отхождением конусной артерии от аорты ($\chi^2=7,66$, $\chi^2=3,64$; p<0,05), что согласуется с данными L.E.B. Asunã и соавт. (2009) [3]. Длина ММ варьировала от 2,5 до 64 мм (Me=15 мм), толщина от 0,1 до 2,3 мм (Me=1,02 мм), площадь периваскулярного пространства от 0,29 до 9,77 мм² (Me=2,19 мм²). Величина этих параметров ММ различных локализаций была одинакова. С увеличением толщины ММ расстояние между мостиком и артерией уменьшалось (R= - 0,3). Обнаружена прямая корреляция между длиной желудочкового комплекса сердца и длиной ММ (R=0,26), а также между массой сердца и площадью поперечного сечения периваскулярного пространства (R=0,6). Длина ПМ колебалась от 8,5 до 44,5 мм (Me=16,68 мм), толщина была равна 0,16 – 0,58 мм, площадь поперечного сечения периваскулярного пространства варьировала в широком диапазоне от 0,79 до 12,38 мм². Взаимосвязей между перечисленными параметрами ПМ и размерами сердца не выявлено. При увеличении толщины ПМ артерия теснее прилежала к задней стенке левого предсердия (R= - 0,785).

Заключение. Мостики и петли миокарда характерны для ветвей левой венечной артерии. Их наличие не связано с типом кровоснабжения желудочкового комплекса сердца, но ассоциировано с самостоятельным отхождением конусной артерии от аорты. Значения длины, толщины мостиков миокарда и ширины периваскулярного пространства варьируют в широком диапазоне, отличий этих параметров для мостиков миокарда различных локализаций не выявлено. Обнаруженные корреляционные взаимосвязи морфометрических характеристик мостиков миокарда с параметрами сердца позволяют

рассматривать их как составную часть целостной системы – сердца и его сосудистого русла.

Список источников

1. Бокерия Л.А., Суханов С.Г., Стерник Л.И., Шатахан М.П. Миокардиальные мостики. М.: НЦ ССХ им. А.Н. Бакулева РАМН, 2013: 158 с.
2. Исаков С. В., Багдасарян А. Ю., Гордеев М. Л. Операция MAZE IV: техника исполнения модифицированного варианта //Кардиология и сердечно-сосудистая хирургия – 2017. – Т. 10. – №. 5. – С. 12–15.
3. Acuña L.E.B., Aristeguieta L.M.R., Tellez S.B. Morphological Description and Clinical Implications of Myocardial Bridges: an Anatomical Study in Colombians //Arq Bras Cardiol. – 2009. – Vol. 92. – №4. – P. 242 - 248.
4. Hostiuc S., Rusu M. C., Hostiuc M., Negoii R. I., Negoii I. Cardiovascular consequences of myocardial bridging: A meta-analysis and meta-regression. //Scientific reports. – 2017 – Vol. 7. – №. 1. – P. 1-13.
5. Micić-Labudović J., Atanasijević T., Popović V., Mihailović Z., Nikolić S., Puzović D. Myocardial bridges: A prospective forensic autopsy study //Srpski arhiv za celokupno lekarstvo. – 2015. – Vol. 143. – №. 3-4. – P. 153-157.
6. Mohlenkamp S., Hort W., Ge J. and Erbel R. Update on Myocardial Bridging // Circulation. 2002. – Vol. 106. – P. 2616-2622.
7. Narayanan V. K., Padmanabhan U. Myocardial bridges and coronary dominance //Journal of Evidence Based Medicine and Healthcare. – 2017. – Vol. 4. – №. 13. – P. 706-710.

ОБУЧЕНИЕ МЕТОДИКАМ УЛЬТРАЗВУКОВОЙ НАВИГАЦИИ ПРИ ВЫПОЛНЕНИИ ИНВАЗИВНЫХ ВМЕШАТЕЛЬСТВ: ОПЫТ КАФЕДРЫ НОРМАЛЬНОЙ И ТОПОГРАФИЧЕСКОЙ АНАТОМИИ С ОПЕРАТИВНОЙ ХИРУРГИЕЙ МЕДИЦИНСКОГО ФАКУЛЬТЕТА ЧУВАШСКОГО ГОСУДАРСТВЕННОГО УНИВЕРСИТЕТА ИМЕНИ И.Н. УЛЬЯНОВА

Елдырёва М.В.¹, Елдырёв А.Ю.^{1,2}

¹Чувашский государственный университет им. И.Н. Ульянова, Чебоксары, Россия

²Федеральный центр травматологии, ортопедии и эндопротезирования, Чебоксары, Россия

Аннотация. В статье проведен анализ результатов симуляционного обучения студентов методам ультразвуковой визуализации при выполнении инвазивных вмешательств.

Ключевые слова: ультразвуковая навигация, блокада нервных стволов и сплетений

TRAINING IN ULTRASOUND NAVIGATION TECHNIQUES WHEN PERFORMING INVASIVE INTERVENTIONS: EXPERIENCE OF THE DEPARTMENT OF NORMAL AND TOPOGRAPHIC ANATOMY WITH OPERATIVE SURGERY, FACULTY OF MEDICINE, I.N. ULYANOV CHUVASH STATE UNIVERSITY

Eldyreva M.V.¹, Eldyrev A.Yu.^{1,2}

¹I.N. Ulyanov Chuvash State University, Cheboksary, Russia

²Federal Center for Traumatology, Orthopedics and Endoprosthesis, Cheboksary, Russia

Abstract. The article analyzes the effectiveness of simulation training of students in ultrasound imaging methods when performing invasive interventions.

Keywords: ultrasound navigation, blockade of nerve trunks and plexuses

Использование ультразвуковой навигации позволило значительно повысить качество выполнения инвазивных процедур, в том числе регионарных методов анестезии, за счет снижения числа осложнений и повышения точности введения препарата, что привело к рекомендациям обязательного использования ультразвукового контроля при выполнении подобного рода манипуляций [1]. На кафедре нормальной и топографической анатомии с оперативной хирургией Чувашского государственного университета имени И.Н. Ульянова исследования по оценке возможностей и эффективности использования ультразвукового контроля при выполнении инвазивных вмешательств проводятся с 2009 года, в рамках студенческого хирургического кружка «Оперблок» прово-

дится обучение студентов указанным методикам манипуляций с акцентом на возможности ультразвуковой визуализации топографо-анатомических особенностей органов и систем с использованием симуляционных технологий и клинических ситуационных задач [2].

Цель исследования – оценить результаты обучения студентов медицинского факультета методикам выполнения инвазивных вмешательств с использованием метода ультразвуковой навигации.

Материалы и методы исследования. Проведена оценка результатов инициативного обучения 25 студентов 3-6 курсов медицинского факультета методикам выполнения блокады нервных стволов и сплетений. Была разработана программа курса обучения, которая включала в себя теоретический и практический блок - отработку навыка визуализации анатомических структур при ультразвуковом сканировании, позиционирования иглы, а также тренинг в условиях реальной клинической практики. Оценка результатов осуществлялась путем собеседования, непосредственной оценки действий, а также решением клинических ситуационных задач. В качестве модели симуляционного обучения было выбрано куриное бедро, поскольку оно оптимально для проведения ультразвукового сканирования и имитации проведения блокады нервного ствола.

Результаты исследования и их обсуждение. До начала обучения была проведена оценка уровня теоретической и практической готовности к проведению инвазивных вмешательств с использованием ультразвукового контроля, которая показала, что 80% студентов, выразивших желаний пройти обучение, ориентируются в теории, однако навыки выполнения ультразвукового сканирования смогли продемонстрировать только 16% студентов. После проведения курса занятий - 16 часов - навыки ультразвуковой навигации были успешно продемонстрированы 96% обучающихся, 88% - успешно выполнили блокаду нерва в условиях ультразвукового контроля. При оценке скорости освоения навыка отмечено, что наиболее эффективными были те студенты, которые выполнили от 10 до 15 циклов проведения блокады нерва, а также те, кто проходил обучение в малых группах (не более 4 обучающихся) с постоянным преподавателем, имеющим большой опыт выполнения блокад нервов в условиях клинической практики.

Заключение. Симуляционное обучение студентов медицинского вуза выполнению ряда инвазивных манипуляций с использованием ультразвуковой навигации является одним из перспективных современных методов медицинского образования и должно быть широко внедрено в учебных процесс на всех этапах подготовки кадров для современной системы здравоохранения, поскольку позволяет качественно подготовить специалиста к интеграции полученных навыков в реальную клиническую практику.

Список источников

1. Корячкин В.А. Блокады периферических нервов и ультразвуковая навигация. Регионарная анестезия и лечение боли. – Т.14, №1, 2020. – стр. 4-5.
2. Логвинов Ю.И., Орловская А. Case-метод в обучении специалистов практического здравоохранения Российской Федерации. Виртуальные технологии в медицине. 2022;(3):130-132. https://doi.org/10.46594/2687-0037_2022_3_1452

ВОЗМОЖНОСТИ УЛЬТРАЗВУКОВОЙ ДИАГНОСТИКИ В ОЦЕНКЕ ИНДИВИДУАЛЬНЫХ ОСОБЕННОСТЕЙ РАСПОЛОЖЕНИЯ ИНФРАПАТЕЛЛЯРНОЙ ВЕТВИ ПОДКОЖНОГО НЕРВА БЕДРА

Елдырёва М.В.¹, Елдырёв А.Ю.^{1,2}, Драндров Р.Н.²

¹Чувашский государственный университет им. И.Н. Ульянова, Чебоксары, Россия

²Федеральный центр травматологии, ортопедии и эндопротезирования, Чебоксары, Россия

Аннотация. В статье рассматривается методика, особенности и возможности ультразвуковой визуализации при определении индивидуальных особенностей расположения инфрапателлярной ветви подкожного нерва бедра и анатомических структур коленного сустава, высказана гипотеза о связи метода оперативного доступа с частотой формирования хронического болевого синдрома после тотального эндопротезирования коленного сустава.

Ключевые слова: инфрапателлярная ветвь подкожного нерва бедра, ультразвуковая диагностика, индивидуальная анатомия

POSSIBILITIES OF ULTRASOUND DIAGNOSTICS IN ASSESSING INDIVIDUAL CHARACTERISTICS OF THE LOCATION OF THE INFRAPATELLAR BRANCH OF THE SAPHENOUS NERVE OF THE THIGH

Eldyryeva M.V.¹, Eldyrev A.Yu.^{1,2}, Drandrov R.N.²

¹I.N. Ulyanov Chuvash State University, Cheboksary, Russia

²Federal Center for Traumatology, Orthopedics and Endoprosthetics, Cheboksary, Russia

Abstract. The article discusses the methodology, features and capabilities of ultrasound imaging in determining the individual characteristics of the location of the infrapatellar branch of the saphenous nerve of the femur and the anatomical structures of the knee joint; a hypothesis is put forward about the connection between the method of surgical access and the incidence of chronic pain syndrome after total knee replacement.

Keywords: infrapatellar branch of the saphenous nerve of the thigh, ultrasound diagnostics, individual anatomy

В формировании гипералгезии переднемедиальной части коленного сустава после тотального эндопротезирования играет подкожный нерв бедра (ПНБ) и его конечная ветвь - инфрапателлярная ветвь (ИПВ) [1, 2]. Ход нервов на нижней конечности обладает значительной индивидуальной изменчивостью и анатомической вариабельностью по отношению к мягкотканым внесуставным структурам в области коленного сустава. Методика ультразвуковой визуализации анатомических структур является эффективным способом выявления индивидуальных вариантов строения различных органов и систем [3].

Цель исследования – оценить возможности ультразвуковой диагностики в определении индивидуальных особенностей расположения инфрапателлярной ветви подкожного нерва бедра как метода прогнозирования возникновения хронического болевого синдрома в послеоперационном периоде тотального эндопротезирования коленного сустава.

Материалы и методы исследования. В исследование включены результаты предоперационного ультразвукового исследования области коленного сустава у 52 пациентов ФЦТОЭ г. Чебоксары, выполненные за сутки до выполнения первичного тотального эндопротезирования коленного сустава по поводу гонартроза 3-4 степени. Средний возраст пациентов 68±5,1 лет, женщин – 44 (84,7%), мужчин – 8 (15,3%). Ультразвуковые исследования проведены на ультразвуковом сканере Samsung HS60 с линейным высокоплотным ультразвуковым датчиком 5–13 МГц одним оператором.

Результаты исследования и их обсуждение. У 2 пациенток (3,9%) выполнить ультразвуковую визуализацию структур ИПВ не удалось ввиду невыраженной подкожно-жировой клетчатки. У 50 пациентов (42 женщины и 8 мужчин, 96,1% пациентов, включенных в исследование) при ультразвуковом картировании установлено, что ИПВ

располагается на уровне медиального мыщелка бедренной кости и суставной щели коленного сустава с ее ветвями. В ходе исследования было отмечено, что на уровне суставной щели ИПВ ПНБ у 35 пациентов делится на 2 ветви, а у 1 пациента – на три ветви.

Заключение. Исследование показало значение и возможности ультразвуковой диагностики в определении вариантной анатомии инфрапателлярных ветвей подкожного нерва бедра для определения оптимального выбора способа оперативного доступа к коленному суставу, а также раннему выявлению осложнений, связанных с возникновением хронического болевого синдрома нейропатического характера в послеоперационном периоде тотального эндопротезирования коленного сустава.

Список источников

1. Трунное исследование поднадколенниковой ветви подкожного нерва: можно ли предотвратить повреждение при тотальном эндопротезировании коленного сустава? Ли, Сунг Р. и др. Журнал клинической ортопедии и травм, том 10, выпуск 2, 274–277.
2. Лялина В.В., Скрипниченко Э.А., Борисовская С.В., Окнин В.Ю., Мигачев С.Л., Плиева З.Х., Лазко Ф.Л., Басков А.В., Белых Ю.А., Никитин И.Г. Нейропатия инфрапателлярного нерва как причина хронической боли в области коленного сустава // Терапия. - 2023. - Т. 9. - №5. - С. 148-155. doi: 10.18565/therapy.2023.5.148-155
3. Патент № 2720157 С1 Российская Федерация, МПК А61М 5/42, А61В 8/00. Способ блокады нерва с ультразвуковой навигацией при лечении болевого синдрома передне-медиальных отделов коленного сустава : заявл. 18.08.2019 : опубл. 24.04.2020 / Р. Н. Драндров, А. Ю. Елдырев, Н. С. Николаев [и др.] ; заявитель Федеральное государственное бюджетное учреждение Федеральный центр травматологии, ортопедии и эндопротезирования Министерства здравоохранения и социального развития РФ (город Чебоксары). – EDN BLIVJT

ШИРИНА БАЗАЛЬНОЙ ДУГИ ВЕРХНЕЙ ЧЕЛЮСТИ С УЧЕТОМ КРАНИОТИПА

Ефимова Е.Ю., Федоров С.В.

Волгоградский государственный медицинский университет, Волгоград, Россия

Аннотация. Целью исследования было изучить ширину базальной дуги верхней челюсти с учетом половой принадлежности и типа черепа. Материалом исследования были 187 препаратов черепов людей зрелого возраста (21-60 лет) обоего пола с физиологической окклюзией зубов. Тип черепа определяли по черепному индексу. Для измерения ширины базальной дуги были определены реперные точки, соответствующие расстоянию от спинальной плоскости верхней челюсти до верхушек корней зубов. Ширина дуги измерялась между клыками, премолярами и молярами. Результаты исследования не выявили выраженных половых отличий в показателях ширины базальной дуги ($p>0,05$). При этом прирост исследуемого параметра на препаратах мезокранный типа мужского пола преобладал на уровне вторых премоляров. В группе брахикранных черепов наибольший прирост показателя установлен на препаратах мужского пола в области премоляров, на препаратах женского пола – в области первого моляра. При доликранный типе мужских черепов наибольший прирост показателя ширины базальной дуги определялся на уровне вторых премоляров, а женских черепов – на уровне вторых моляров. На остальных уровнях измерения исследованные показатели имели близкие значения. Таким образом, параметры ширины базальных дуг препаратов мужского и женского пола независимо от формы черепа не были подвержены половому диморфизму. На мезокранных и брахикранных черепах ширина базальной дуги статистически значимо превосходила данный параметр у долихокранных типов черепов ($p<0,01$). Наименьший прирост ширины верхнечелюстной базальной дуги в обеих группах независимо от формы черепа отмечается на уровне второго премоляра и второго моляра, наибольший – на уровне первого премоляра и первого моляра.

Ключевые слова: базальные дуги, верхняя челюсть, краниотип, морфометрия

WIDTH OF THE MAXILLARY BASAL ARCH ACCORDING THE CRANIOTYPE

Efimova E.Yu., Fedorov S.V.

Abstract. The object of this study was to examine the width of the maxillary basal arch, taking into account sex and skull type. The research material was 187 preparations of skulls of mature people (21-60 years old) of both sexes with physiological occlusion of teeth. The type of skull was determined by the cranial index. To measure the width of the basal arch, reference points were determined corresponding to the distance from the spinal plane of the maxilla to the apexes of the roots of the teeth. Arch width was measured between canines, premolars and molars teeth. The results of the study did not reveal significant gender differences in the width of the basal arch ($p > 0.05$). At the same time, the increase in the studied parameter in male mesocranial objects predominated at the level of the second premolars. In the group of brachycranial objects, the greatest increase in the indicator was found on male's skulls in the area of the premolars, and on female's skulls – in the area of the first molar. In the dolichocranial type of male skulls, the greatest increase in the width of the basal arch was determined at the level of the second premolars, and in female skulls – at the level of the second molars. At other levels of measurement, the studied indicators had similar values. Thus, the parameters of the width of the basal arches of male and female objects, regardless of the craniotype, were not subject to sexual dimorphism. On mesocranial and brachycranial skulls, the width of the basal arch was statistically significantly greater than this parameter in dolichocranial types of skulls ($p < 0.01$). The smallest increase in the width of the maxillary basal arch in both groups, regardless of the craniotype, is observed at the level of the second premolar and second molar, the largest – at the level of the first premolar and first molar.

Keywords: basal arches, maxilla, craniotype, morphometry

Введение. Понятие «базальная дуга» представляет собой линию, соединяющую верхушки корней зубов [3, 6]. Учитывая определенные технические трудности определения исходных точек для построения, в литературных источниках встречаются немногочисленные сведения, посвященные изучению параметров базальных дуг челюстей [1]. Это связано, как с техническими сложностями измерения на нативных препаратах (необходимость обнажения верхушек корней зубов), так и с отсутствием анатомо-топографического обоснования реперных точек при их измерении. Это может привести к ошибкам при интерпретации получаемых данных [5, 7].

Цель исследования – определить морфометрические особенности ширины базальной дуги верхней челюсти в зависимости от пола и краниотипа.

Материал и методы. Материалом исследования были 187 паспортизированных препаратов черепов людей зрелого возраста (21-60 лет) обоего пола с физиологической окклюзией зубов, взятые из архива областного бюро судебно-медицинской экспертизы г. Волгограда и краниологической коллекции фундаментального музея кафедры анатомии человека ФГБОУ ВО «Волгоградский государственный медицинский университет». Все препараты отбирались без видимой костной патологии.

С целью повышения точности измерения ширины базальной дуги, нами были определены реперные точки, соответствующие расстоянию от спинальной плоскости верхней челюсти [2] до верхушек корней зубов. У клыков верхней челюсти это расстояние составило $1,3 \pm 0,07$ мм, первых премоляров – $3,9 \pm 0,05$ мм, вторых премоляров – $4,1 \pm 0,05$ мм, первых моляров – $10,3 \pm 0,05$ мм, вторых моляров – $10,1 \pm 0,05$ мм. Ширину базальной дуги измеряли, устанавливая ножки циркуля в установленных точках каждого зубочелюстного сегмента

Черепной индекс определяли как соотношение поперечного размера мозгового отдела черепа к его продольному размеру. Мезокранный тип черепа: мужчины 47 препаратов, женщины – 37; брахикранный тип: мужчины 36, женщины – 28; долихокраниальный тип: мужчины – 23, женщины – 16. В соответствии с общепринятыми в краниологии способами, все измерения проводили толстотным циркулем с миллиметровой шкалой и техническим штангенциркулем с ценой деления 0,1 мм.

Статистическая обработка полученных данных проводилась непосредственно из общей матрицы данных «EXCEL 10,0» с привлечением возможностей программы «STATISTICA 10». Вариационно-статистический анализ включал определение сле-

дующих вариационно-статистических элементов: M , m , t , r где M – средняя арифметическая, m – ошибка средней арифметической, t – доверительный коэффициент, r – коэффициент достоверности Стьюдента. Различия средних арифметических величин считали статистически не значимым при $p < 0,05$.

Результаты исследования и их обсуждение. По нашим данным ширина верхнечелюстной базальной дуги черепов мезокраниального типа мужского и женского пола на уровне клыков составила $34,67 \pm 0,63$ мм и $33,33 \pm 0,68$ мм ($p > 0,05$). На уровне первых премоляров и первых моляров прирост параметра был практически одинаковым и составил 8,6 мм и 9 мм и 8,5 мм и 9,0 мм. На уровне вторых премоляров увеличение параметра на препаратах мужского пола в 1,4 раза превышало аналогичный показатель препаратов женского пола. На уровне вторых моляров увеличение в обеих группах было практически одинаковым: 1,7 мм и 2,1 мм соответственно.

Ширина верхнечелюстной базальной дуги черепов брахикраниального типа мужского пола на уровне клыков составила $36,54 \pm 0,66$ мм, женского пола $35,88 \pm 0,74$ мм ($p > 0,05$). На уровне первых и вторых премоляров прирост параметра преобладал на черепах мужского пола: 9,8 мм и 8,8 мм и 4,3 мм и 3,6 мм соответственно, на уровне первых моляров на черепах женского пола: 9,1 мм и 8,1 мм, на уровне вторых моляров прирост параметров был идентичным в обеих группах – по 2 мм.

Выявлено, что ширина верхнечелюстной базальной дуги черепов долихокраниального типа мужского пола на уровне клыков составляет $32,65 \pm 0,61$ мм, женского пола $31,49 \pm 0,59$ мм ($p > 0,05$). На уровне первых премоляров и первых моляров прирост параметра, независимо от пола, был практически одинаковым и составил 8,7 мм и 8,9 мм. На уровне вторых премоляров прирост параметра преобладал на черепах мужского пола (4 мм и 3,2 мм). На уровне вторых моляров прирост параметра на черепах женского пола на 1,1 мм был больше, чем на черепах мужского пола (2,8 мм и 1,7 мм).

Таким образом, параметры ширины базальных дуг препаратов мужского и женского пола независимо от формы черепа не были подвержены половому диморфизму. Результаты нашего исследования не нашли подтверждения в литературных источниках. По данным Л.В. Музуровой (2017) ширина базальной дуги обеих челюстей преобладала у мужчин. Однако приведенные автором результаты основываются на измерениях гипсовых моделях челюстей.

Полученные данные позволили выявить следующие закономерности, присущие базальным дугам всех краниотипов:

- на мезокраниальных и брахикраниальных черепах ширина базальной дуги статистически значимо превосходила данный параметр у долихокраниальных типов черепов ($p < 0,01$);
- наименьший прирост ширины верхнечелюстной базальной дуги в обеих группах независимо от формы черепа отмечается на уровне второго премоляра и второго моляра, наибольший – на уровне первого премоляра и первого моляра.

Список источников

1. Ефимова, Е.Ю. Корреляция краниометрических параметров и ширины базальной дуги / Е.Ю. Ефимова, А.И. Краюшкин, Ю.В. Ефимов // Сборник научных статей по материалам научной конференции с международным участием «Современные проблемы морфологии» посвященной памяти ак. РАН, проф. Л.Л. Колесникова. ФГБОУ ВО МГМСУ им. А.И. Евдокимова. – Воронеж: изд.-полиграф. центр «Научная книга». – 2020. – С. 75-77.
2. Дмитриенко, С.В. Зубочелюстные сегменты в структуре краниофациального комплекса / С.В. Дмитриенко, А.А. Воробьев, Е.Ю. Ефимова, Д.С. Дмитриенко, Ю.В. Ефимов, И.А. Максютин, И.В. Долгова, Ю.В. Тельянова, А.В. Стоматов. – М.: Медицинская книга, 2010. – 136 с.
3. Колесников, Л.Л. Анатомия человека / Л.Л. Колесников, С.С. Михайлов. – 5-е изд. – М.: ГЭОТАР-Медиа, 2008. – 814 с.
4. Музурова, Л.В. Корреляции кефалометрических параметров и морфометрических параметров моделей челюстей молодых мужчин / Л.В. Музурова, С.Н. Шелудько, М.В. Михеева, О.В. Попова, А.Л. Кадиков // Современные проблемы науки и образования. – 2017. – №2. – С. 28.

5. Сазонова, О.Н. Особенности строения альвеолярной дуги верхней челюсти человека зрелого возраста / О.Н. Сазонова, О.Ю. Вовк, Д.А. Гордийчук, В.Б. Икрамов // Медицинские новости Грузии. – 2019. – №3. – С. 111-114.
6. Трезубов, В.Н. Ортодонтия: Учебное пособие / В.Н. Трезубов, А.С. Щербаков, Р.А. Фадеев. – Москва: Медицинская книга, 2008. – 145 с.
7. Banker A.M., Pillai J.P., Patel K.D. Determination of normal maxillary transverse dimension by using inter-canine width and interpalatal first molar width // Indian Journal of Dental Research. – 2016. – Vol. 27. – №5. – P. 468-472.

К ВОПРОСУ ОБ АНАТОМИИ ПЛОДА И КОНСТИТУЦИОНАЛЬНЫХ ОСОБЕННОСТЯХ БЕРЕМЕННЫХ

Железнов Л.М.¹, Луцай Е.Д.², Леванова О.А.², Муртазина Н.И.², Найденова С.И.², Никифорова С.А.², Саренко А.А.²

¹Кировский государственный медицинский университет, Киров, Россия

²Оренбургский государственный медицинский университет, Оренбург, Россия

Аннотация. Пренатальный онтогенез человека в связи с развитием новых репродуктивных технологий, методов прижизненной визуализации, хирургии плода, выхаживанием новорожденных с низкой массой тела в результате преждевременных родов нуждается в детализации фундаментальных сведений о развитии плода. Изучение конституциональных особенностей беременных позволит прогнозировать варианты течения беременности и родов у различных категорий женщин. Исследование выполнено на основе ретроспективного анализа историй беременности и родов, определения антропометрических параметров женщин, фетометрии, изучения анатомии отдельных органов и структур плода в промежуточном и позднем плодном периодах с использованием различных методических подходов, метода ультразвукового сканирования. Деление женщин брахи-, долихо- и мезоморфного телосложения на низко-, высоко- и среднерослых формирует вариационные ряды, в которых росто-весовые характеристики, размеры таза имеют крайние значения у низкорослых долихоморфных и высокорослых брахиморфных индивидуумов. Внутренние органы и отдельные анатомические структуры плода сформированы к промежуточному плодному периоду онтогенеза, но имеют целый ряд фетальных особенностей. Анатомические характеристики органов и отдельных структур плода меняются разнонаправленно и с различной интенсивностью, их развитие идет на фоне формирующихся индивидуальных и половых различий. Оценка синтопии тимуса на уровне «трех сосудов» с использованием метода ультразвукового сканирования выделяет несколько вариантов: срез на «уровне трех сосудов»; срез бифуркации легочного ствола; срез «левая легочная артерия»; срез «артериальный проток и правая легочная артерия»; срез «артериальный проток»; срез «правая легочная артерия». У плодов второго триместра встречается многообразие форм щитовидной железы (в виде бабочки, в виде буквы «Н», полулунная, ладьевидная, асимметричная). Глазное яблоко визуализируется, из внутриглазных образований можно локализовать хрусталик (сферическое образование) и артерию стекловидного тела, располагающуюся на протяжении от задней капсулы хрусталика до заднего полюса глазного яблока, стенки глазницы видны, но их количественная оценка затруднена. Течение беременности у ВИЧ-инфицированных часто сопровождается задержкой внутриутробного развития плода, низким весом при рождении, антенатальной гибелью. Фундаментальные исследования, выявляющие закономерности развития плода и сопоставляющие их с конституциональными особенностями беременных, становятся неотъемлемой частью персонализированной медицины.

Ключевые слова: плод, анатомия, беременная, конституциональные особенности

ON THE ISSUE OF FETAL ANATOMY AND CONSTITUTIONAL FEATURES OF PREGNANT WOMEN

Zheleznov L.M.¹, Lutsay E.D.², Levanova O.A.², Murtazina N.I.², Naidenova S.I.², Nikiforova S.A.², Sarenko A.A.²

¹Kirov State Medical University, Kirov, Russia

²Orenburg State Medical University, Orenburg, Russia

Abstract. Prenatal human ontogenesis in connection with development of new reproductive technologies, methods of in vivo imaging, fetal surgery, and nursing of newborns with low body weight as a result of premature birth needs to detail fundamental information about fetal development. Study of the constitutional features of pregnant women will make it possible to predict the course of pregnancy and childbirth in various categories of women. The study was carried out on the basis of a retrospective analysis of pregnancy and childbirth histories, determination of anthropometric parameters of women, fetometry, study of the anatomy of individual organs and structures of the fetus in intermediate and late fetal periods using various methodological approaches, method of ultrasound scanning. The division of women of brachy-, dolicho- and mesomorphic physique into short, tall and medium-tall forms variation series in which height-weight characteristics, pelvic dimensions have extreme values in short dolichomorphic and tall brachymorphic individuals. Internal organs and individual anatomical structures of the fetus were formed by the intermediate fetal period of ontogenesis, but have a number of fetal features. The anatomical characteristics of the organs and individual structures of the fetus change in different directions and with varying intensity, their development takes place amid emerging individual and sexual differences. Assessment of thymus syntopia at the level of "three vessels" using the ultrasound scanning method identifies several options: a section at the "level of three vessels"; a section of the bifurcation of the pulmonary trunk; a section "left pulmonary artery"; a section "ductus arteriosus and right pulmonary artery"; a section "ductus arteriosus"; a section "right pulmonary artery". The fetuses of the second trimester have a variety of forms of the thyroid gland (in the form of a butterfly, in the form of the letter "H", semilunar, navicular, asymmetric). The eyeball is visualized, the lens (spherical formation) and hyaloid artery, located from the posterior capsule of the lens to the posterior pole of the eyeball, can be localized from the intraocular formations, the walls of the orbit are visible, but their quantitative assessment is difficult. The course of pregnancy in HIV-infected people is often accompanied by a delay in fetal development, low birth weight, and antenatal death. Fundamental research, that identify patterns of fetal development and compare them with the constitutional features of pregnant women, become an integral part of personalized medicine.

Keywords: fetus, anatomy, pregnant woman, constitutional features

Введение. Превенция и предикция сегодня являются основополагающим фактором развития здравоохранения, что закреплено в Концепции предиктивной, превентивной и персонализированной медицины [8]. Пренатальный онтогенез человека в связи с развитием новых репродуктивных технологий, методов прижизненной визуализации и хирургии плода, выхаживанием новорожденных в результате преждевременных родов [3] с низкой массой тела с позиций фундаментальной морфологии вызывает дискуссию о «...концепции нового, промежуточного периода онтогенеза человека – метанатально-го» [12]. Анатомические параметры отдельных органов и систем плода продолжают активно изучаться анатомами, в том числе с применением метода ультразвукового сканирования.

Особый интерес в связи с персонализированной медициной вызывает конституциональная анатомия, выявление морфофункциональных закономерностей индивидуально-типологической изменчивости строения тела, его частей, систем и органов, имеющих генетическую детерминацию [7]. Вопросы физического развития человека рассматриваются как аспекты биомедицинской антропологии [10]. Современные исследования установили, что анатомо-конституциональная оценка и фенотипическая организация тела имеет взаимосвязь с особенностями реактивности организма, обменом веществ, уровнем психосоматического здоровья [11].

Таким образом, во-первых, изучение конституциональных особенностей беременных позволит прогнозировать варианты течения беременности и родов у различных категорий женщин; во-вторых, новые сведения об анатомии плода человека расширят фундаментальные представления об этапах пренатального онтогенеза человека; в-третьих, исследования, выполненные в рамках специальности 3.3.1. Анатомия и антропология, имеют прикладное значение, в том числе в вопросах «фетоаномальной новорожденности».

Цель исследования: определить основные закономерности развития отдельных органов и структур плода в плодном периоде онтогенеза с учетом конституциональных особенностей беременных.

Материалы и методы. За период с 2010 по 2023 годы проведен ретроспективный анализ историй беременности и родов более 400 женщин, определены антропометрические параметры, проведена фетометрия, изучена анатомия отдельных органов и структур плода в промежуточном и позднем плодном периодах с использованием различных методических подходов, прежде всего, метода ультразвукового сканирования [2, 5].

Результаты и обсуждение. Деление женщин брахи-, долихо- и мезоморфного телосложения на низко-высоко- и среднерослых формирует вариационные ряды, в которых росто-весовые характеристики, размеры таза имеют крайние значения у низкорослых долихоморфных и высокорослых брахиморфных индивидуумов. Проявление взаимосвязи типа телосложения и роста матери с фетометрическими показателями улавливается и без учета соматотипа отца. Различия в корреляционно-фетометрических показателях, которые отмечаются на этапах второго и третьего скрининговых обследований, свидетельствуют о том, что фенотипическая изменчивость активно изменяется в процессе роста и развития плода. Наиболее яркие проявления зависимостей между соматотипом матери и фетометрическими показателями отмечаются в крайних вариантных группах, а именно у плодов низкорослых долихоморфных и высокорослых брахиморфных беременных.

Внутренние органы и отдельные анатомические структуры плода сформированы к промежуточному плодному периоду онтогенеза, но имеют целый ряд фетальных особенностей. Изучение синтопии тимуса и магистральных сосудов с использованием метода ультразвукового сканирования позволило выделить шесть вариантов топографии среза на уровне «трех сосудов» в зависимости от угла наклона датчика ультразвукового сканера: срез на «уровне трех сосудов»; срез бифуркации легочного ствола; срез «левая легочная артерия»; срез «артериальный проток и правая легочная артерия»; срез «артериальный проток»; срез «правая легочная артерия».

У щитовидной железы при проведении второго скринингового исследования [9] определяются все основные элементы анатомического строения: правая, левая доли, перешеек, пирамидальная доля (в 26,6% наблюдений). Орган у плодов второго триместра отличается многообразием форм (в виде бабочки, в виде буквы «Н», полулунная, ладьевидная, асимметричная), при этом формы в виде бабочки и буквы «Н» были самыми распространенными и составили 46,6% и 26,6% наблюдений соответственно. Все эти формы сохраняются на протяжении промежуточного плодного периода онтогенеза человека. Динамика изменений количественных параметров и топографических характеристик щитовидной железы на протяжении промежуточного плодного периода онтогенеза происходит разнонаправленно и гетерохронно.

Глазное яблоко при ультразвуковом сканировании визуализируется как образование с четкими границами. Из внутриглазных структур можно локализовать хрусталик (сферическое образование) и артерию стекловидного тела, располагающуюся на протяжении от задней капсулы хрусталика до заднего полюса глазного яблока. Стенки глазницы видны, однако, определить их длину у плодов второго триместра затруднительно, поскольку структура стенок глазницы в области ее вершины неоднородна. Возможна количественная оценка основных размеров входа в глазницу на протяжении промежуточного плодного периода онтогенеза: экстраорбитальный размер, интраорбитальный размер, высота глазницы, ширина глазницы.

Доказано, что наличие у беременных сопутствующей патологии оказывает влияние на фетометрические параметры плода. В последние годы отмечается рост числа ВИЧ-инфицированных людей, половину из которых составляют женщины. Течение

беременности у ВИЧ-инфицированных часто сопровождается задержкой внутриутробного развития плода, низким весом при рождении, антенатальной гибелью [4].

Прикладного значения данных по «нормальной фетальной анатомии» трудно переоценить. Во-первых, проведение антропометрической оценки беременной, фетометрия, морфометрии отдельных структур плода и их сопоставление с нормой лежит в основе проявления фетоаномальной nasciturusности [6]. Во-вторых, сегодня в порядке оказания медицинской помощи не исключают количественную оценку для всех органов и анатомических образований плода. В-третьих, «малые аномалии развития» методом ультразвукового сканирования можно визуализировать не всегда, а некоторые, только у плодов позднего фетального периода.

Таким образом, анатомические характеристики органов и отдельных структур плода меняются разнонаправленно и с различной интенсивностью, их развитие идет на фоне формирующихся индивидуальных и половых различий. Фундаментальные исследования, выявляя закономерности развития плода, сопоставляя их с конституциональными особенностями беременных, становятся неотъемлемой частью персонализированной медицины [1].

Список источников

1. Берг Л. Н. Персонализированная медицина: правовые и организационные основы медицины будущего / Л. Н. Берг. – Текст: непосредственный // Lex Genetica. – 2023. – Т. 2, № 1. – С. 7-23.
2. Воеводин, С. М. Ультразвуковая диагностика пороков развития лица и центральной нервной системы у плода во II и III триместре беременности / С. М. Воеводин, Т. В. Шеманаева. – Текст: непосредственный // Врач-аспирант. – 2011. – Т. 49, № 6.3. – С. 393-397.
3. Клинические рекомендации. «Преждевременные роды» (письмо Министерства здравоохранения Российской Федерации от 17.12.2013 № 15-4/10/2-9480).
4. Лагоша Р. Ю. Беременность и роды при ВИЧ-инфекции / Р. Ю. Лагоша, С. А. Дворянский, О. А. Полуэктова. – Текст: непосредственный // Вятский медицинский вестник. – 2022. – № 2 (74). – С. 34-37.
5. Медведев, М. В. Нормальная ультразвуковая анатомия плода / М. В. Медведев, Н. А. Алтынник. – Москва: Реал Тайм, 2008. – 147 с. – ISBN 978-5-903025-18-3. – Текст: непосредственный.
6. Непрокина А. В. Анатомическая характеристика нижней челюсти у плодов человека во втором триместре беременности / А. В. Непрокина, Е. Д. Луцай, М. А. Винниктова. – Текст: непосредственный // Саратовский научно-медицинский журнал. – 2022. – Т. 18, № 2. – С. 266-271.
7. Николенко В. Н. Соматическая конституция и клиническая медицина / В. Н. Николенко, Д. Б. Никитюк, С. В. Ключкова. – Москва: Практическая медицина, 2017. – 67 с.
8. Об утверждении Концепции предиктивной, превентивной и персонализированной медицины: Приказ Министерства здравоохранения Российской Федерации от 24 апреля 2018 года № 186. – Текст непосредственный. – URL: <https://frpm.ru/p4p.pdf> (дата обращения 15.03.2024).
9. Об утверждении порядка оказания медицинской помощи по профилю «акушерство и гинекология»: Приказ Министерства здравоохранения Российской Федерации от 20 октября 2020 года № 1130н. – Текст непосредственный. – URL: <https://docs.cntd.ru/document/566162019> (дата обращения 14.03.2024).
10. Пашкова И. Г. Соматотип и компонентный состав тела взрослого человека / И. Г. Пашкова, И. В. Гайворонский, Д. Б. Никитюк. – Санкт-Петербург: СпецЛит, 2019. – 67 с.
11. Чиряьева Т. В. Анатомо-конституциональная оценка структуры тела мужчин и женщин зрелого возраста тюменской области / Т. В. Чиряьева, П. Г. Койносов, Н. Ю. Пугина, А. П. Койносов, С. А. Орлов. – Текст: непосредственный // Медицинская наука и образование Урала. – 2022. – Т. 23, № 2 (110). – С. 75-80.
12. Янин В. Л. Строение нефронов почек детей, рожденных в результате сверхранных преждевременных родов, в динамике постконцептуального возраста / В. Л. Янин, Г. С. Соловьев, Т. Н. Углева, Е. Д. Хадиева, О. М. Бондаренко, Н. А. Сазонова, Т. Р. Биктимиров, Ю. В. Алексеева, О. А. Анищенко, Д. Н. Гузенков, М. О. Виколюк, Я. С. Виколюк – Текст: непосредственный // Научный медицинский вестник Югры. – 2020. – № 4 (26). – С. 24-33.

НАЛИЧИЕ ДВУЯДЕРНЫХ ГЕПАТОЦИТОВ В ПЕЧЕНИ ЧЕЛОВЕКА КАК АКТУАЛЬНЫЙ ДИАГНОСТИЧЕСКИЙ ПРИЗНАК

Зайко О.А., Зендер М.М., Ефимова М.А., Нуралиева Д.А., Полосин Н.А.
Российский университет дружбы народов им. Патриса Лумумбы, Москва, Россия

Аннотация. В данной статье будет рассмотрено явление полиплоидизации гепатоцитов на примере их бинуклеарных форм как потенциально значимого клинико–диагностического признака активно протекающих патологических процессов.

Ключевые слова: полиплоидия, двуядерные гепатоциты, бинуклеарные гепатоциты, диагностика, признак

THE PRESENCE OF BINUCLEAR HEPATOCYTES IN THE HUMAN LIVER AS AN ACTUAL DIAGNOSTIC SIGN

Zaiko O.A., Zender M.M., Efimova M.A., Nuralieva D.A., Polosin N.A.
Patrice Lumumba Peoples' Friendship University of Russia, Moscow, Russia

Abstract. This article will consider the phenomenon of polyploidization of hepatocytes using the example of their binuclear forms as a potentially significant clinical and diagnostic sign of actively occurring pathological processes.

Keywords: polyploidy, binuclear hepatocytes, binuclear hepatocytes, diagnostics, sign

Полиплоидизация гепатоцитов – это естественный физиологический процесс, в результате которого происходит дифференцировка в клеточные формы, обладающие более чем двумя наборами хромосом: тетраплоидные (4n) и октоплоидные (8n). Полиплоидия может проявляться как в виде относительно «молодых» клеточных структур (2 x 2n), так и более «старых», терминально дифференцированных моноклеарных (4n).

Полиплоидизация как явление является стратегией роста, позволяющей достичь увеличения эффективности протекания метаболических процессов. Кроме того, полиплоидный статус с некоторой долей участия влияет на экспрессию специфических генов. На сегодняшний день считается, что биологическая роль приобретения гепатоцитами полиплоидности остается неясной.

На этот предмет был выдвинут ряд гипотез. Одна из таковых предполагает, что полиплоидия – средство интенсификации функций гепатоцитов. Печень принимает активное участие в ряде функций, связанных с белковым синтезом, метаболизмом и детоксикацией. Полиплоидия может обеспечить двух– или четырехкратное увеличение экспрессии релевантных генов и, таким образом, обусловить интенсификацию некоторых метаболических процессов.

Вторая гипотеза полагает, что явление полиплоидии обусловлено необходимостью в мерах противодействия окислительному стрессу и генотоксическим воздействиям. Приобретение нескольких копий набора хромосом может служить своего рода буфером против инактивирующих гены мутаций, вызываемых повреждающими ДНК агентами. Например, опухолевые поражения на ранних этапах характеризуются возрастанием присутствия в ткани именно диплоидных клеток, менее устойчивых к воздействию канцерогенных факторов.

Полиплоидизация является результатом незавершенного цитокинеза, проявляющегося прогрессивно в ходе постнатального развития. На сегодняшний день установлено, что этот процесс сопутствует естественному старению организма, однако также есть данные о том, что относительная доля полиплоидных гепатоцитов в их различных формах может увеличиваться под воздействием различных стрессогенных факторов, например, в результате хирургического вмешательства или иной формы механического повреждения, токсического воздействия, метаболической перегрузки, окислительного стресса. В этих случаях наблюдалось увеличение доли их присутствия до 40% от общего числа клеток печени у людей и до 90% у экспериментального животного [5].

Экспериментально установлено, что в печени новорожденной крысы гепатоциты исключительно диплоидны (2n), и процесс полиплоидизации начинается с момента отлучения детеныша от вскармливания материнским молоком. У взрослых крыс соотношение различных форм клеток печени имело следующий вид: 10% диплоидных (2n), 70% тетраплоидных (4n), 20% октоплоидных (8n). Принимая во внимание фракцию полиплоидных гепатоцитов, 20–30% от общего их числа были бинуклеарными. В то время, как у взрослого человека в норме обнаруживается 20–30% тетраплоидных и октоплоидных форм клеток печени [5].

Если говорить о наличии двуядерных гепатоцитов, как о важном диагностическом признаке, важно отметить, что при сравнительной оценке морфо–функционального состояния печени больных хроническим персистирующим гепатитом и компенсированным циррозом печени (ЦП) ниже ядерно–цитоплазматическое отношение, но более выражена активация клеточной регенерации преимущественно за счет полиплоидизации гепатоцитов, в меньшей – за счет их митотической активности.

Также большинство исследователей морфо–функционального состояния печени при гепатите указывают на увеличение количества полиплоидных и двуядерных клеток, которые более функционально активны, чем одноядерные диплоидные [1, с. 15]

Немаловажно, что имеется сопряженность морфологических и функциональных изменений, которую демонстрирует тот факт, что гигантоклеточная трансформация, вероятно, взаимосвязана с нарушением синтеза желчных кислот [3]. Согласно вышеизложенному, би- и полинуклеарные гепатоциты активно участвуют в ряде патологических процессов, происходящих на субклеточном, клеточном и тканевом уровнях структурной организации.

Повышенное количество двуядерных гепатоцитов на стадии некровоспаления прогрессирующего хронического гепатита и его конечной стадии цирроза, но их отсутствие при гепатоцеллюлярной карциноме (ГЦК), привело нас к предположению, что они могут быть показателем тяжести заболевания печени, а не результатом ошибок, возникающих в ходе клеточного цикла. Эта гипотеза подтверждается иммуногистохимическим анализом экспрессии ретинол-связывающего белка (РСБ), который доказывает, что двуядерные гепатоциты чаще являются иммунопозитивными в отношении РСБ, чем одноядерные клетки. Это диагностическое значение бинуклеарных гепатоцитов позволяют предположить, что клетки могут быть показателем тяжести заболевания.

Тем не менее, вопрос о роли двуядерных и иных форм полиплоидных гепатоцитов в качестве диагностического признака остается открытым, поскольку представителю научного сообщества пришли к консенсусу только по крайне ограниченному ряду клинических проблем. Эти клеточные структуры были признаны индикаторами нарушений сигнальной системы генов в участках p53/p21 и дисфункции инсулина, в дополнение к уже названной клеточной сенесценции [6].

Список источников

1. Blinkova N. B., Sazonov S. V., Leontiev S. L. Polyploidy of hepatocytes in liver regeneration for chronic hepatitis in patients from different age groups. Ekaterinburg, Yunika, 2017. 106 p.
2. Hammad S. et al. Role of binucleated hepatocytes in hepatotoxicity and liver regeneration // NAUNYNSCHMIEDEBERG ARCHIVES OF PHARMACOLOGY. – 233 SPRING ST, NEW YORK, NY 10013 USA : SPRINGER, 2014. – Т. 387. – С. S46-S47.
3. Bove K.E., Heubi J.E., Balistreri W.F., Setchell K.D. Bile acid synthetic defects and liver disease: a comprehensive review // Pediatr. Dev. Pathol. - 2004. - V. 7. - № 4. - P. 315-334.
4. Darmasaputra G. et al. Binucleated human hepatocytes arise through loss of membrane anchorage to the midbody during endomitosis // bioRxiv. – 2023. – С. 2023.04. 13.536716. Donne R. et al. Polyploidy in liver development, homeostasis and disease // Nature Reviews Gastroenterology & Hepatology. – 2020. – Т. 17. – №. 7. – С. 391-405.
5. Jacques-Emmanuel Guidotti, Olivier Bregerie, Aude Robert, Pascale Debey, Christian Brechet, Chantal Desdoues. Liver Cell Polyploidization: A Pivotal Role for Binuclear Hepatocytes [Электронный ресурс]. // Journal of Biological Chemistry. - 2003. - vol. 278, Issue 21 - pp. 19095-19101 - URL: <https://www.ncbi.nlm.nih.gov/pmc/articles/PMC5520697/> (Дата обращения: 19.01.2024).

6. Min-Jun Wang, Fei Chen, Joseph T. Y. Lau, Hepatocyte polyploidization and its association with pathophysiological processes [Электронный ресурс]. // Cell Death and Disease. - 2017. - vol. 8(5) - URL: <https://www.ncbi.nlm.nih.gov/pmc/articles/PMC5520697/> (Дата обращения: 26.01.2024)

СТРУКТУРНЫЕ ОСОБЕННОСТИ СЕЛЕЗЕНКИ ЭКСПЕРИМЕНТАЛЬНЫХ ЖИВОТНЫХ ВО ВРЕМЯ ГЕСТАЦИИ ПРИ ИММУНОСТИМУЛЯЦИИ

Захаров А.А., Лозыченко В.Г.

Луганский государственный медицинский университет им. Святого Луки, Луганск, Луганская Народная Республика, Россия

Аннотация. Целью исследования явилось изучение морфологических особенностей селезенки крыс при иммуностимуляции на третьей неделе гестации. Исследование было проведено на 12 самках белых беспородных крыс 3 недели гестации. Животные были разделены на две группы: крысы, получавшие имунофан из расчета 50 мкг/кг массы тела внутримышечно по схеме на 1, 3, 5, 7, 9 сутки, начиная с 1 дня диэструса, и контрольная группа, которым вводили 0,9% натрия хлорид по той же схеме. Беременных животных выводили из эксперимента в конце третьего триместра беременности под эфирным наркозом с соблюдением всех действующих этических норм. Определяли линейные размеры (длину, ширину и толщину), относительную и абсолютную массу, объем. Орган фиксировали в 10% растворе нейтрального формалина, подвергали стандартной гистологической проводке. Гистологические срезы изучали с помощью морфометрического комплекса. При исследовании микроморфометрических параметров определяли диаметры лимфатического узелка, ширину мантийной и маргинальной зон, площадь герминативного центра, центральной артерии и периартериальной зоны. Достоверность различий между показателями экспериментальных и контрольных групп определяли с помощью критерия Стьюдента-Фишера. В ходе эксперимента селезенка сохраняла основные морфологические черты, в то же время были установлены изменения ее органометрических и микроморфометрических параметров. Так, статистически значимые различия показателей экспериментальных и контрольных групп животных отмечались в конце 3 недели гестации, а именно: наблюдалось увеличение показателей линейных размеров, относительной и абсолютной массы органа, объема, а также увеличение всех микроморфометрических параметров в те же сроки наблюдения. Изменения морфометрических параметров органа на разных уровнях организации свидетельствуют о системном преобразовании структуры селезенки с учетом фармакодинамических особенностей препарата.

Ключевые слова: селезенка, крысы, гестация, иммуностимуляция

STRUCTURAL FEATURES OF THE SPLEEN OF EXPERIMENTAL ANIMALS DURING GESTATION DURING IMMUNOSTIMULATION

Zakharov A.A., Lozychenko V.G.

Saint Luka Lugansk State Medical University, Lugansk, Luhansk People's Republic, Russia

Abstract. The aim of the experiment was to study the morphological features of the rat spleen during immunostimulation in the third week of gestation. The study was carried out on 12 female white rats at 3 weeks of gestation. The animals were divided into two groups: rats receiving imunofan in a dosage of 50 µg/kg of body weight intramuscularly according to the scheme for 1, 3, 5, 7, 9 days, starting from day 1 of diestrus, and a control group who were injected with 0,9% sodium chloride according to the same scheme. Pregnant animals were taken out from the experiment at the end of the third trimester of pregnancy under ether anesthesia in compliance with all applicable ethical standards. Linear dimensions (length, width and thickness), relative and absolute mass, volume were determined. The organ was fixed in a 10% solution of neutral formalin and subjected to standard histological processing. Histological slides were studied using a morphometric complex. In the study of micromorphometric parameters, the diameters of the lymph node, the width of the mantle and marginal zones, the area of the germinal center, the central artery and the periarterial zone were determined. The reliability of the differences between the indicators of the experimental and control groups was determined using the Student-Fisher criterion. During the experiment, the spleen retained the main morphological features, at the same time, changes in its organometric and micromorphometric parameters were established. Thus, statistically significant differences in the indicators of experimental and con-

trol groups of animals were noted at the end of 3rd week of gestation, namely: there was an increase in linear dimensions, relative and absolute mass of the organ, volume, as well as an increase in all micromorphometric parameters during the same observation period. Changes in the morphometric parameters of the organ at different levels of organization indicate a systemic transformation of the structure of the spleen, taking into account the pharmacodynamic characteristics of the drug.

Keywords: spleen, rats, gestation, immunostimulation

Актуальность. Иммунная система является одним из главных механизмов регуляции гомеостаза, активно реагирующим на различные воздействия негативных факторов окружающей среды. Особенно уязвима такая категория лиц как беременные – у всех женщин с наступлением гестации снижается иммунитет [2]. Определенную роль в этом играет селезенка как периферический орган иммуногенеза. В клинической практике на сегодняшний день широко представлены иммуномодулирующие препараты, позволяющие нивелировать негативные эффекты этих воздействий, к одним из таких препаратов относится имунофан. В доступной литературе достаточно широко освещены вопросы влияния иммуностимуляции на иммунологический статус организма, однако недостаточно изучено действие иммуномодуляторов на морфологическое состояние селезенки во время гестации.

Целью исследования явилось изучение морфологических особенностей селезенки крыс при иммуностимуляции на третьей неделе гестации.

Материал и методы. Эксперимент был проведен на 12 самках белых беспородных крыс 3 недели гестации. Животные были разделены на 2 группы: крысы, получавшие имунофан из расчета 50 мкг/кг массы тела внутримышечно по схеме на 1, 3, 5, 7, 9 сутки, начиная с 1 дня диэструса, и самки, которым вводили 0,9% натрия хлорид по той же схеме. Беременных животных выводили из эксперимента в конце 3 недели гестации под эфирным наркозом с соблюдением всех действующих этических норм [5]. Селезенку извлекали из брюшной полости, определяли абсолютную и относительную массу, объем органа, линейные характеристики (длину, ширину, толщину).

Орган фиксировали в 10% растворе нейтрального формалина, подвергали стандартной гистологической проводке. Гистологические срезы окрашивали гематоксилином и эозином и изучали с помощью морфометрического комплекса. При исследовании микроморфометрических параметров определяли диаметры лимфатического узелка, ширину мантийной и маргинальной зон, площади герминативного центра, центральной артерии и периартериальной зоны [1]. Полученные данные обрабатывали с использованием программы StatSoft Statistica v. 6.0. Полученные результаты регистрировали в протоколах забора материала. Достоверность различий между показателями экспериментальных и контрольных групп определяли с помощью критерия Стьюдента-Фишера с вероятностью ошибки $p < 0,05$, допустимой для медико-биологических исследований [3].

Результаты и обсуждение. Анализ полученных результатов показал статистически значимые различия показателей экспериментальных и контрольных групп животных в конце 3 недели гестации, а именно увеличение всех изученных органометрических и морфометрических параметров.

В ходе исследования селезенка сохраняла основные морфологические черты, в то же время были установлены изменения ее органометрических и микроморфометрических параметров. Так, статистически значимые различия показателей экспериментальных и контрольных групп отмечались в конце 3 недели гестации: в указанные сроки наблюдения отмечалось увеличение абсолютной и относительной массы органа на 14,07% и 12,47%. Линейные размеры возросли в этот же срок наблюдения: длина селезенки – на 10,03%, ширина – на 12,91%, толщина – на 12,44% соответственно. После окончания введения препарата объем органа увеличился на 17,33% соответственно окончанию 3 недели гестации.

При исследовании микроморфометрических параметров было установлено, что статистически значимые различия показателей экспериментальных и контрольных групп животных наблюдались также в конце 3 недели гестации. Так, было установлено увеличение площадей герминативного центра и периартериальной зоны на 12,98% и 10,72% соответственно. Показатель центральной артерии увеличился по сравнению с контролем на 11,40%. Параметры ширины мантийной и маргинальной зон возросли в те же сроки наблюдения на 10,78% и 13,12%.

Полученные результаты коррелируют с данными литературы: так, в одной из своих работ Мельникова О.В. с соавторами (2015) установили, что на фоне длительного употребления соединения кальция с питьевой водой происходят изменения в морфо-функциональных зонах селезенки лабораторных крыс с тенденцией к слиянию и укрупнению размеров площади лимфоидного аппарата селезенки опытных крыс с гиперплазией всех компонентов белой пульпы, кроме мантийной зоны. Выявлена корреляционная взаимосвязь реактивных изменений между структурами лимфоидных узелков и красной пульпы [4].

Выводы

1. При иммуностимуляции у экспериментальных животных происходят изменения органомерметрических и микроморфометрических параметров селезенки в конце 3 недели гестации, что свидетельствует об интенсивной реакции органа на экзогенное воздействие.

2. Статистически значимые изменения изученных параметров селезенки при иммуностимуляции в 3 триместре гестации могут объясняться как системными структурно-функциональными преобразованиями органа, так и фармакодинамическими особенностями препарата.

Список источников

1. Белик И.А. Оценка морфометрических параметров лимфоидных органов крыс-самцов в динамике при экспериментальном моделировании двухмесячного воздействия бензоата натрия. Морфологический альманах имени В.Г. Ковешникова. 2022; 20(4): 3-7.
2. Белоцерковцева Л.Д., Коваленко Л.В., Синюкова Т.А., Мордовина И.И. Состояние клеточного иммунитета и цитокинового баланса у беременных женщин при внутриутробном инфицировании. Журнал медико-биологических исследований. 2021; 9(3): 316-326.
3. Кащенко С.А., Захаров А.А. Особенности строения гонад половозрелых животных в условиях метотрексат-индуцированной иммуносупрессии. Вестник новых медицинских технологий. 2018; 25(3): 160-5.
4. Мельникова О.В., Сергеева В.Е. Иммуногистохимическое исследование по выявлению CD4-позитивных клеток селезенки на фоне длительного употребления кальция. Евразийский медицинский журнал. 2015; 1: 12-7.
5. European convention for the protection of vertebrate animals used for experimental and other scientific purpose: Council of Europe 18.03.1986. – Strasbourg, 1986. – P. 52.

НЕКОТОРЫЕ ОСТЕОМЕТРИЧЕСКИЕ ПАРАМЕТРЫ ПЛЮСНЕВЫХ КОСТЕЙ ЖЕНСКОЙ СТОПЫ ПО ДАННЫМ РЕНТГЕНОГРАФИИ

Зеркалова Я.И.¹, Улитко Т.В.²

¹Ульяновский государственный университет, Ульяновск, Россия

²Первый Санкт-Петербургский государственный медицинский университет им. акад. И.П. Павлова, Санкт-Петербург, Россия

Аннотация. Остеометрическое исследование проводилось на рентгеновских снимках 6 правых женских стоп (возраст 20-90 лет). Проведены стандартные измерения физических параметров плюсневых костей первого и пятого лучей. Исследованы длина, ширина тела, головок и оснований. В результате исследования статистически значимые различия были выявлены по следующим параметрам костей: длине, ширине тела, ширине головки и основания первой и пятой плюсневых костей. Пальцевая изменчивость данных параметров первого и пятого лучей

плюсневых костей является одним из важных диагностических критериев для идентификации костных останков.

Ключевые слова: остеометрия, плюсневые кости, стопа, рентгенография

SOME OSTEOMETRIC PARAMETERS OF THE METATARSAL BONES OF THE FEMALE FOOT ACCORDING TO RADIOGRAPHY

Zerkalova Y.I.¹, Ulitko T.V.²

¹Ulyanovsk State University, Ulyanovsk, Russia

²Academician I.P. Pavlov First St. Petersburg State Medical University, St. Petersburg, Russia

Abstract. Osteometric examination was performed on X-rays of 6 right female feet (age 20-90 years). Standard measurements of the physical parameters of the metatarsal bones of the first and fifth rays were carried out. The length and width of the body, heads and bases were investigated. As a result of the study, statistically significant differences were revealed in the following bone parameters: length, body width, width of the head and base of the first and fifth metatarsal bones. The finger variability of these parameters of the first and fifth rays of the metatarsal bones is one of the important diagnostic criteria for the identification of bone remains.

Keywords: osteometry, metatarsal bones, foot, radiography

Введение. Остеометрия в антропологическом аспекте широко используется для определения половой принадлежности, помогает получить более достоверные результаты и повышает вероятность идентификации тел в судебно-медицинской диагностике. Безусловно, исследование целого скелета человека дает достоверно точные результаты по определению половой принадлежности, но, как показывает практика судмедэкспертизы, не всегда это предоставляется возможным [6]. Так, например, череп, таз, длинные кости часто теряются или ломаются в результате массовых катастроф или других серьезных чрезвычайных происшествий, когда тело настолько расчленено, что сильно затрудняет идентификацию личности. [1] Однако, при таких ситуациях с наибольшей вероятностью можно обнаружить как раз такую часть скелета, как стопа. В связи с этим точность определения пола зависит от степени полового диморфизма, проявляемого скелетом стопы.

Кости стоп часто используются для исследований из-за их доступности как в судебно-медицинской, так и в археологической практике, небольшой площади поверхности, защищенности и сохранности обувью [5]. Более мелкие кости стоп, такие как плюсневые, часто остаются неповрежденными из-за их устойчивости их к посмертным изменениям, а небольшой размер и толщина костей делают их подходящими для остеометрических исследований, и их рентгенографические изображения можно достаточно легко сделать.

Рентгеноостеометрические исследования стопы имеют высокую научно-практическую значимость в анатомической, антропологической практиках, судебной медицине и широко востребованы при определении пола и возраста [2, 3]. Они позволяют установить анатомические и морфогенетические закономерности архитектуры и изменчивости костей стопы, определить характер влияния ряда факторов на морфологию её скелета [4].

Цель исследования – определить закономерности анатомической изменчивости остеометрических параметров плюсневых костей первого и пятого лучей женской стопы по данным рентгенографии.

Материалы и методы. Материалами для исследования послужили рентгеновские снимки 6 правых женских стоп (возраст 20-90 лет). Рентгеновские снимки плюсневых костей были сделаны на рентгеновском аппарате «ToshibaRadrex» модель FBT-10A травматологического пункта одной из ведущих клиник г. Ульяновска по медицинским показаниям в режимах 42 кВ, 250 мА при выдержке 0,2 сек. Высокочувствительная рентгеновская пленка «Kodak» помещалась в светонепроницаемые кассеты с расположенной металлической маркировкой. Стопа находилась в состоянии максимального тыльного сгибания. Расстояние от источника рентгеновского излучения до объекта

исследования соответствовало общепринятым в рентгеновской остеометрии рекомендациям 90 см. Проведены стандартные измерения физических параметров плюсневых костей первого и пятого лучей на рентгенограммах. Были исследованы длина, ширина тела костей, ширина их головок и оснований.

Результаты. В результате проведенного исследования среднее значение длины первой плюсневой кости составляет $52,2 \pm 7,6$ см, а среднее значение ее ширины $13,1 \pm 1,25$ см. Ширина головки первой плюсневой кости составила $19,8 \pm 2,03$ см, в то время как ширина ее основания $21,18 \pm 2,3$ см. Длина плюсневой кости пятого луча стопы составляет $65,2 \pm 4,8$ см, аналогичный показатель ширины составил $8,1 \pm 0,37$ см. Головка пятой плюсневой кости имела ширину $12,3 \pm 1,25$ см, а среднее значение ширины ее основания составило $17,8 \pm 1,5$ см. При сравнении исследованных показателей были получены статистические их различия в пределах значимости $p < 0,05$.

Заключение. Таким образом, рентгенографическое исследование остеометрических параметров плюсневых костей женских стоп человека является важным диагностическим критерием в оценке анатомической изменчивости, позволяет определить половую принадлежность костей. Кроме того, диагностика принадлежности первого и пятого лучей плюсневых костей определенным лучам стопы повышает вероятность идентификации костных останков, что имеет прикладное значение в судебно-медицинской экспертизе.

Список источников

1. Aarti, RohitGoel, Srinivas M. Determination of Sex by Osteometry of Third Metatarsal / Aarti, RohitGoel, Aarti, M. Srinivas// Indian Journal of Forensic Medicine and Toxicology. - 2020. Vol. 14. No. 3
2. Abdel Moneim, W. M. et al. Identification of sex depending on radiological examination of foot and patella /W. M. Abdel Moneim//Am J Forensic Med Pathol. – 2008. Vol. 29:136-40.
3. Bidmos, M.A. et al. Estimation of sex from metatarsals using discriminant function and logistic regression analyses/ M. Bidmos et al. // AJFS. -2019. N. 10. PP. 10-18.
4. Khanpetch, P. et al. Determination of sex from the metacarpals in a Thai population / P. Khanpetch et al. // Forensic Science International. - 2012; 217(1- 3):229.
5. Zeybek G, Ergur I, Demiroglu Z. Stature and gender estimation using foot measurements. Forensic Science International. 2008; 181(1-3):54. doi: 10.1016/j.forsciint.2008.08.003
6. Пиголькин Ю.И., Золотенкова Г.В., Березовский Д.П. Методологические основы определения возраста человека. Судебно-медицинская экспертиза. 2020;63(3):45-50.

ОТЛИЧИТЕЛЬНЫЕ ОСОБЕННОСТИ ОПТИЧЕСКОЙ ПЛАНТОГРАФИИ СВОДОВ СТОПЫ У ЛИЦ РАЗНОЙ ЭТНИЧЕСКОЙ ПРИНАДЛЕЖНОСТИ

Зубик Г.В., Ахматов В.Н., Джураев Д.Р., Сафонов Д.А., Минлиев М.А.
Тюменский государственный медицинский университет, Тюмень, Россия

Аннотация. Плоскостопие - это деформация, связанная с уплощением медиального продольного свода стопы. На сегодняшний день плоскостопие является патологией современной цивилизации и требует особого внимания со стороны медицинского сообщества. Одним из наиболее перспективных методов диагностики плоскостопия является метод компьютерной плантографии, который позволяет оценить морфологию вариативности сводов стопы, не прибегая к лучевой нагрузке. В лаборатории медицинской антропологии Тюменского ГМУ было обследовано 200 студентов в возрасте 18-20 лет методом компьютерной плантографии. Обследованные были разделены на две этнические группы. Были выявлены статистически достоверные отличия морфологии сводов стоп у лиц различной этнической принадлежности.

Ключевые слова: стопа, плоскостопие, плантография, различные расово-этнические группы

DISTINCTIVE FEATURES OF OPTICAL PLANTOGRAPHY OF THE ARCHES OF THE FOOT IN PEOPLE OF DIFFERENT ETHNICITIES

Zubik G.V., Akhmatov V.N., Dzhuraev D.R., Safonov D.A., Minliev M.A.
Tyumen State Medical University, Tyumen, Russia

Abstract. Flat foot is a deformation associated with flattening of the medial longitudinal arch of the foot. Currently flat foot is a pathology of modern civilization and it requires special attention from the medical community. One of the most promising methods for diagnosing flat foot is the computer plantography, which allows to assess the morphology of the foot arches without resorting to radiation exposure. 200 students aged 18-20 years were examined by computer plantography in the Laboratory of Medical Anthropology at Tyumen State Medical University. All examined patients were divided into two ethnic groups. Statistically significant differences of the morphology of the feet arches were revealed in people of different ethnicities.

Keywords: foot, flat feet, plantography, various racial and ethnic groups

Актуальность. Стопа человека имеет сводчатое строение и является одним из наиболее сложно устроенных анатомических сегментов. Главной особенностью стопы человека является наличие медиального продольного свода. Положением медиального свода является главным показателем в диагностике плоскостопия [5, 3]. Плоскостопие — это деформация медиального продольного свода стопы, в виде его уплощения или полного контакта с опорной поверхностью. Это прогрессирующее заболевание, как правило, проходит бессимптомно, однако в долгосрочной перспективе приводит к появлению болевого синдрома, возникновению артрозов, быстрой усталости при ходьбе и может приводить к другим нарушениям опорно-двигательного аппарата [2, 6]. Врожденное плоскостопие может быть вызвано генетическими факторами или аномалиями развития стоп. Приобретенное плоскостопие может зависеть от множества факторов. Анализ научной литературы свидетельствует о том, что антропометрические данные, возраст, спортивная принадлежность, гендерный признак значительно влияют на изменение формы сводов стоп, а этническая принадлежность изучена в меньшей степени [1, 4].

Цель исследования – изучить отличительные особенности вариаций свода стопы у русских и китайских студентов, обучающихся в Тюменском ГМУ.

Материалы и методы. Обследовано 200 человек на базе ФГБОУ ВО Тюменский ГМУ в возрастной группе 18-20 лет, из них лиц мужского пола - 94, лиц женского пола - 106. Общая группа обследуемых делилась на две этнические группы: граждане Китая, китайцы - 100 человек и граждане России, русские – 100 человек. Исследование опорной функции стоп проводилось на аппарате компьютерной плантографии «ПКС-01» (Россия). Произведена оценка плантограммы по И.М. Чижину с ранжированием полученного индекса стопы.

Данный способ диагностики используют врачи-ортопеды для экспресс-оценки рессорной и опорной функции стопы при обследовании, а также обширно применяется в диспансеризации. Статистический анализ проводился с использованием программы «SPSS Statistics 26.0». Приводимые значения даны как среднее значение со стандартной ошибкой среднего ($M \pm \sigma$); для опровержения гипотезы о нормальности распределения использовали критерий Колмогорова-Смирнова, а значимость различий проверяли критерием Манна-Уитни. Уровень значимости считался достоверным при $p \leq 0,05$.

Результаты и обсуждение. Нами преднамеренно из выборки исключены обследуемые, имеющие избыточный индекс массы тела, как фактор, напрямую влияющий на показатели сводов стоп. Было просчитано процентное содержание вариаций свода стопы со средним значением индекса Чижина (ИЧ) и стандартной ошибки. При плантографическом исследовании по методу И.М. Чижина были выявлены следующие закономерности. Так, в группе обследуемых, куда относились лица китайской этнической принадлежности, нормальные конфигурации стоп наблюдалась в 42% случаев, уплощенная стопа - 37%, а плоскостопие - 21% случаев. Среднее значение ИЧ в первой этнической группе равно $1,43 \pm 0,1$. Во второй этнической группе нормальная стопа у обследованных составила 65%, уплощенная стопа - 24%, а плоскостопие 11%. Среднее значение ИЧ во второй этнической группе $1,12 \pm 0,14$. Статистический анализ данных, полученных в результате плантографического исследования, показал значимые меж-

групповые различия по U-критерию Манна-Уитни $p < 0,05$, при истинном значении $p = 0,0109$.

При исследовании свода стопы с привязкой к гендерным признакам, были выявлены следующие закономерности. Так, в первой этнической группе выявлена большая частота наличия уплощенной и плоской стопы у обследуемых мужского пола. Уплощенная стопа у лиц мужского пола - 23%, у девушек - 14%, плоская стопа у лиц мужского пола - 15%, у женщин - 6% ($p < 0,05$). В то время как, во второй группе плоскостопию в большей степени подвержены обследуемые женского пола - 9%, у мужчин - 2% ($p < 0,05$). Уплощенная стопа встречается у лиц женского и мужского пола примерно с одинаковой частотой: у юношей - 11%, у девушек - 13% ($p < 0,05$).

Вывод. Нами изучены особенности вариаций свода стопы у лиц разной расовой-этнической принадлежности. Уплощенная и плоская стопа значительно чаще встречается у лиц китайской этнической группы. Уплощенная стопа отмечена в 37% случаев, для сравнения во второй этнической группе - 24% ($p < 0,05$), а плоская стопа - 21% (во второй группе - 11%, при $p < 0,05$).

Список источников

1. Акамбасе Д.А. Структурно-функциональная характеристика стоп с разной высотой свода у людей различных расовоэтнических групп: Автореф. ... к.м.н. М.: РУДН, 2019. 24 с.
2. Гацкан О.В. Причины плоскостопия в современном мире // Дневник науки. Электронный научный журнал. 2020. №7. С. 3-10.
3. Зубик Г.В. и др. Морфофункциональное состояние стоп у спортсменов, занимающихся разными видами спорта//Тюменский медицинский журнал. 2023. №2. С. 5-8.
4. Зубик Г.В. и др. Исследование отпечатков стоп у студентов Тюменского региона// Материалы конференции «Морфологические науки – фундаментальная основа медицины». Новосибирск: НГМУ. 2023. С. 462-464.
5. Малёванная И.А. и др. Возможности визуализации закономерностей биомеханических аспектов формирования плоскостопия у спортсменов// Прикладная спортивная наука. 2023. №. 1 (17). С. 97-103.
6. Song J. et al. Comprehensive biomechanical characterization of feet in USMA cadets: Comparison across race, gender, arch flexibility, and foot types//Gait Posture. 2018 V. 60. p. 175-180.

ИСТОРИЯ СТУДЕНЧЕСКОГО НАУЧНОГО ОБЩЕСТВА КАФЕДРЫ АНАТОМИИ

Иванов В.А., Белоусова Г.Н., Мурзина Г.Н., Ефремова Е.В., Матвеева А.В.
*Первый Санкт-Петербургский государственный медицинский университет
им. акад. И.П. Павлова, Санкт-Петербург, Россия*

Аннотация. Студенческое научное общество действительно играло и играет значимую роль в развитии научно-исследовательской работы среди студентов. Это уникальная форма организации, которая способствует активизации интереса молодежи к науке, помогает им приобрести практические навыки и опыт в решении научных проблем. В Российской империи и Советском Союзе студенческие научные общества выполняли важные функции по подготовке специалистов и содействию развитию науки и техники. В наше время они представляют собой своеобразное пространство для обмена знаниями, идеями, проведения исследований и реализации инновационных проектов студентами. Сегодня студенческие научные общества в России также играют важную роль в формировании будущих ученых и специалистов. Они способствуют профессиональному развитию студентов, позволяют им проявить свой потенциал и внести свой вклад в научное сообщество. Кроме того, участие в таких исследованиях способствует формированию критического мышления, умению работать в команде и развитию лидерских качеств. Таким образом, студенческие научные общества остаются актуальным инструментом развития научного потенциала среди молодежи и важным этапом на пути к успешной научно-исследовательской карьере. Цель исследования: описать краткую историю СНО кафедры анатомии. Материалы и методы: Анализ отечественной литературы. Результаты: Руководители

СНО были профессор М.Г. Привес и его помощники, доцент Н.Б. Лихачева, доцент Н.И. Зотова, доцент В.А. Муратикова, доцент Корнева Е.Ф., доцент Леонтьев С.В., ассистент Т.В. Митрофанова и к.б.н. И.Д. Димов. В работе СНО принимали и принимают студенты из разных стран: Алжир, Германии, Польши, Кубы, Монголии, Кореи, Индии, Ирана, Камеруна, Китая, Судана, Марокко, Ливана, Сирии, Финляндии, Туркменистана.

Ключевые слова: студенческое научное общество, наука, студенты

HISTORY OF THE STUDENT SCIENTIFIC SOCIETY OF THE DEPARTMENT OF ANATOMY
Ivanov V.A., Belousova G.N., Murzina G.N., Efremova E.V., Matveeva A.V.
Academician I.P. Pavlov First St. Petersburg State Medical University, St. Petersburg, Russia

Abstract. The student scientific society really played and is playing a significant role in the development of research work among students. This is a unique form of organization that helps to stimulate young people's interest in science, helps them acquire practical skills and experience in solving scientific problems. In the Russian Empire and the Soviet Union, student scientific societies performed important functions in training specialists and promoting the development of science and technology. Nowadays, they represent a unique space for students to exchange knowledge, ideas, conduct research and implement innovative projects. Today, student scientific societies in Russia also play an important role in the formation of future scientists and specialists. They contribute to the professional development of students, allowing them to demonstrate their potential and contribute to the scientific community. In addition, participation in such societies helps develop critical thinking, teamwork and leadership skills. Thus, student scientific societies remain a relevant tool for developing scientific potential among young people and an important stage on the path to a successful research career. Purpose of the study: to describe a brief history of the SSS of the Department of Anatomy. Materials and methods: Analysis of domestic literature. Results: The leaders of the SSS were Professor M.G. Prives and his assistants, associate professor N.B. Likhacheva, Associate Professor N.I. Zotova, associate professor V.A. Muratikova, associate professor Korneva E.F., associate professor Leontyev S.V., assistant T.V. Mitrofanova and Ph.D. I.D. Dimov. In the work of the student scientific society, students from different countries were and are accepted: Algeria, Germany, Poland, Cuba, Mongolia, Korea, India, Iran, Cameroon, China, Sudan, Morocco, Lebanon, Syria, Finland, Turkmenistan.

Keywords: student scientific society, science, students

Введение. Студенческое научное общество является важным инструментом организации научно-исследовательской деятельности среди студентов, ориентированным на развитие их научного потенциала и формирование профессиональных навыков. Исторически сложившаяся в Российской империи в конце XVIII века и получившая широкое распространение в период Советского Союза, данная форма самоорганизации студентов способствовала отбору и подготовке научных кадров, их интеграции в процесс научных и инженерных исследований еще на ступени обучения в высших учебных заведениях. В современности студенческое научное общество представляет собой добровольное объединение студентов, увлеченных научно-исследовательской и инновационной деятельностью, имеющих возможность обмениваться знаниями и опытом, разрабатывать и реализовывать научные проекты. В современной российской образовательной среде студенческие научные общества являются одной из форм студенческого самоуправления, способствующей развитию научного мышления, формированию практических навыков и поощрению активного научного творчества среди студентов [2, 3].

Цель исследования – описать краткую историю СНО кафедры анатомии.

Материалы и методы. Анализ отечественной литературы.

Результаты. Студенческое научное общество (СНО) это — форма организации научного творчества молодёжи и научно-исследовательской работы студентов (НИРС). Первое студенческое научное общество появилось в Российской империи ещё в конце восемнадцатого века в конце XVIII века (в 1781 году) под руководством тогдашнего ректора Михаила Матвеевича Хераскова. В XIX веке в России количество студенческих научных обществ перевалило за сотню. Это были литературные и научно-технические кружки в разных университетах. Крупнейшие университеты империи - Санкт-Петербургский и Московский - насчитывали десятки таких кружков, многие из

которых издавали собственные труды. Но об оформленных и устоявшихся студенческих научных обществ медицинских студентов в России 19 века информация в доступной литературе отсутствует. Да, и М. Я. Мудров, и Н.И. Пирогов, и С. П. Боткин, и многие другие известные врачи и профессора девятнадцатого века широко привлекали талантливых студентов к научно исследовательской работе. Но следы деятельности оформленных медицинских студенческих научных обществ в то время, нам найти не удалось. Заслуга создания первого полностью сформированного и оформленного и студенческого научного общества на морфологической кафедре принадлежит профессору М.Г. Привесу. Им в 1937 на кафедре анатомии человека Ленинградского медицинского института им. акад. И. П. Павлова было организовано такое общество, сразу по вступлении его в должность в заведующего кафедрой [1].

Это был один из первых студенческих научных кружков в истории 1 ЛМИ им. Акад. И.П. Павлова и первый кружок СНО на кафедре анатомии в СССР. Студенты под его руководством занимались рентген анатомией костной, сердечно-сосудистой, и особенно, лимфатической систем. Производилось изучение развития, кровоснабжения, иннервации костей и других органов рентгенологическим методом, а позже влияния на эти процессы экстремальных факторов: физических нагрузок, низкого и высокого давления, повышенной и пониженной температуры окружающей среды и других. Изучалось протекание процессов окостенения у представителей разных народов, его связь с полом и особенностями жизни, а позднее вопросы космической анатомии. Все это было очень актуальным и передовым для своего времени и имело большое научное значение и практическое значение для прикладной клинической медицины. В своей внеурочной работе со студентами профессор привес не только придерживался, но и творчески развивал педагогические принципы такие как: «1. Обучение должно быть ориентированным на личностное развитие учащихся; 2. Методы и средства обучения должны способствовать развитию мышления учащихся, активизации их познавательного потенциала и проявлению инициативы, развивать навыки включения работы мозга в решении различных образовательных задач; 3. Процесс обучения должен носить осознанный характер т.е. учащийся должен понимать его необходимость и важность, стремиться к получению определенной системы знаний; 4. Проявление активности и самостоятельности является приоритетным направлением развития каждого учащегося; 5. Опора на наглядные средства обучения должна стать основой организации педагогического процесса на любой его ступени [2, 4].

С момента организации кружка его руководителями были: профессор М.Г. Привес и его помощники, доцент Н.Б. Лихачева, доцент Н.И. Зотова, доцент В.А. Муратикова. Но Кто бы из сотрудников его кафедры не руководил студенческим научным обществом за время длительного заведования ею Михаилом Григорьевичем он всегда изыскивал время для личного участия в этом процессе. Традиции, заложенные М.Г. Привесом в работу студенческого научного общества кафедры анатомии, поддерживаются и творчески развиваются в течение всех лет функционирования СНО по настоящее время. С 1977 года кафедрой руководил профессор А.К. Косоуров и сотрудники кафедры доцент И.Н. Преображенская, доцент Никитин М. В., а М.Г. Привес работал на кафедре нормальной анатомии СПбГМУ в должности профессора-консультанта. Но даже несмотря на возраст, в руководстве кружком СНО и его работе Михаил Григорьевич принимал непосредственное участие. При Привесе в истории существования СНО на кафедре в его работе принимали участие студенты из многих стран мира: Германии, Финляндии, Польши, Кубы, Монголии, Кореи, Индии, Китая, Судана, Марокко, Ливана, Сирии [1,3].

В 2009 году после трагической смерти профессора А.К. Косоурова, должность заведующего кафедрой перешла к профессору Алексинной Л.А., руководить СНО стали сначала доцент Корнева Е.Ф., а потом доцент Леонтьев С.В. В 2014 году кафедра анатомии человека имени профессора М.Г. Привеса, была объединена с кафедрой опера-

тивной хирургии. Новая кафедра получила название: Кафедра клинической анатомии и оперативной хирургии имени профессора М.Г. Привеса. Заведовать кафедрой стал доктор медицинских наук профессор А.Л. Акопов. С 2018 года руководить СНО стала ассистент Т.В. Митрофанова. И Корнева, и Леонтьев, и Митрофанова добросовестно относились к своим обязанностям, уделяли достаточно внимания этой работе, но той атмосферы увлеченности и научного задора, какая была при профессоре М.Г. Привесе, при всех их стараниях у них не получалось. В настоящее время руководителем является к.б.н. Иван Добромирович Димов. За короткое время своей работы он смог так организовать работу, что уже получены несколько дипломов I и II степени на международных конференциях. Студенты принимают участие на конференциях в Волгограде, Воронеже, Новосибирске, Санкт-Петербурге, Тюмени, Уфе.

Иван Добромирович подключает к работе СНО и курс топографической анатомии. Студенты под руководством Евтушенко Ирины Яковлевны и Димова Ивана Добромировича готовятся для участия на конференций.

На университетской конференции СНО 2024 года тезисы подали 40 человек из России (включая ЛНР) и зарубежья (Беларуси, Болгарии, Казахстана, Киргизии, Таджикистана, Узбекистана). Из них семь тезисов относятся к теме “Топографическая анатомия и оперативная хирургия”. Из 40 участников устно выступают 17 человек из Беларуси, Казани, Киргизии, ЛНР, Новосибирска, Санкт-Петербурга, Узбекистана и Уфы.

Подключились к научной работе СНО и иностранные студенты из Алжира, Ирана, Камеруна, Китая, Марокко, Туркменистана.

Выводы: В период Советского Союза студенческие научные общества были важным звеном в системе научно-образовательной работы и поддерживались через кураторство учёными советами учебных заведений и организации комсомола. Задачей таких обществ было стимулирование научных интересов и активности среди студентов, обеспечение площадок для научного обмена и проведения исследований. Современные студенческие научные общества в России, наоборот, представляют собой форму студенческого самоуправления, которое включает в себя организацию научно-исследовательской деятельности, научно-популярные мероприятия и другие инициативы, направленные на развитие интереса студентов к науке и поддержку научного потенциала молодежи. Несмотря на изменения в структуре и функционировании таких обществ, их роль в развитии студенческой научной среды остаётся значимой и актуальной.

Заключение. Студенческие научные общества играли и продолжают играть ключевую роль в стимулировании интереса студентов к науке, помогая им раскрыть свой интеллектуальный потенциал, развить навыки работы в коллективе и принять участие в создании новых знаний и технологий, что способствует их профессиональному и личностному развитию.

Список источников

1. Войленко, Е. И. Высшая школа. Сборник основных постановлений, приказов и инструкций: в 2 ч. / под ред. Е. И. Войленко. — Москва, 1978. — Ч. 2. — 360 с.
2. Гильманов, Ю. Р. Научно-исследовательская работа студентов в советской высшей школе периода 1917—1932 гг.: автореф. дис. канд. пед. наук: 13.00.01 / Ю. Р. Гильманов; Моск. гос. пед. ин-т. — М., 1989. — 15 с.
3. Мельгунов, С. П. Студенческие организации 80-90 гг. в Московском университете (по архивным данным). Москва, 1908, с. 30.
4. Цыганкова, А. С. Развитие идеи научно-исследовательской работы студентов в отечественной дидактике высшей школы: 70-80-е гг. XX в.: диссертация канд. пед. наук: 13.00.01 / А. С. Цыганкова. — Хабаровск, 2007. — 225 с.

ПЕРВЫЕ МОРФОМЕТРИЧЕСКИЕ ДАННЫЕ ПО НОРМАЛЬНОЙ УЛЬТРАЗВУКОВОЙ АНАТОМИИ ПОЧЕК У ПЛОДОВ ВО ВТОРОМ ТРИМЕСТРЕ БЕРЕМЕННОСТИ

Иванова Е.Д., Лященко Д.Н.

Оренбургский государственный медицинский университет, Оренбург, Россия

Аннотация. Важной задачей ультразвуковой пренатальной диагностики мочевыделительной системы является прогнозирование возможных функциональных нарушений почек. Решение этой задачи обусловлено четкими данными по ультразвуковой анатомии данного органа в норме и при патологии. Нормограмме почек в отечественной литературе не уделяется должного внимания, количественные показатели определены в начале 2000 годов, между тем, как современная аппаратура имеет более тонкие настройки. В данной статье представлено описание нормальной ультразвуковой анатомии 16 случаев почек плода в 20–22 недели гестационного возраста в соответствии с алгоритмом скринингового исследования второго триместра.

Ключевые слова: ультразвуковое исследование, почки плода, пренатальная диагностика, нормограмма почек

FIRST MORPHOMETRIC DATA ON NORMAL RENAL ULTRASOUND ANATOMY IN FETUSES OF THE SECOND TRIMESTER OF PREGNANCY

Ivanova E.D., Liashchenko D.N.

Orenburg State Medical University, Orenburg, Russia

Abstract. The important task of ultrasound prenatal diagnostics of the urinary system is to predict possible functional renal disorders. The solution to this problem is based on clear data on the ultrasound anatomy of this organ in normal and pathological conditions. The nomogram of the kidneys in the domestic literature do not have proper justification, quantitative indicators were determined at the beginning of 2000, but modern equipment has more subtle settings. This article describes the normal ultrasound anatomy of 16 fetal kidney cases at 20-22 weeks of gestational age according to the second trimester screening algorithm.

Keywords: ultrasound examination, fetal kidneys, prenatal diagnosis, kidney nomogram

Введение. Прогрессирование количества новорожденных с пороками мочевыделительной системы [1, 4, 5, 8], занимающих одно из лидирующих мест во врожденной патологии плода и дающих высокую пренатальную смертность [3], заставляет до сих пор искать истинные и наиболее ранние маркеры аномалий мочевыделительной системы [7]. Одним из наиболее рациональных и ранних методов оценки и прогнозирования нормального функционирования мочевыделительной системы новорожденных является ультразвуковое исследование почек и артерий плода в антенатальном периоде [3, 4].

В отечественной литературе практически не уделяется внимания исследованию ультразвуковой анатомии почек плода в норме для обоснования нормограмм почек, тогда как в зарубежной литературе этому посвящены многие работы [9, 10, 11, 12], которые, в сравнении с ранее полученными данными, делают более точной возможность оценки процентилей измерений (возможно, и их частичного пересмотра ввиду улучшения разрешения изображения ультразвуковой аппаратуры) и расширения скрининговых протоколов в ряде неоднозначных и спорных случаев.

Цель исследования: описать прижизненную ультразвуковую анатомию почек плода для определения возможностей пренатального скрининга второго триместра в диагностике врожденных пороков почек у детей.

Материалы и методы исследования. На базе ГАУЗ «ОМПЦ» (Государственное автономное учреждение здравоохранения «Орский межмуниципальный перинатальный центр») было проведено детальное ультразвуковое исследование почек 16 плодов обоего пола с 20 до 22 недели гестационного возраста на фоне нормально протекающей беременности.

Исследования проводили на аппарате экспертного класса Voluson E8, мультисекторным конвексным датчиком с разрешением 2-8 МГц в В-режиме реального времени. Сканирование почек плода осуществляли в 2D-режиме по стандартной методике II-III триместров [1, 2] в поперечной, сагитальной и косой плоскостях. При поперечном сканировании измеряли переднезадний размер почки, переднезадний размер лоханки. При продольном сканировании оценивали также длину и ширину почки, толщину паренхимы. На каждый случай заполняли протокол, полученные данные были сведены в таблицы и подвергнуты вариационно-статистической обработке.

Результаты и обсуждения. При ультразвуковом исследовании почки плодов имели округлую форму и определялись в виде парных бобовидных гетерогенных образований, располагающихся по обеим сторонам позвоночника. Для каждого плода измерения выполняли с обеих сторон, при этом удалось добиться отчетливо визуализирующихся почек во всех 16 случаях. У 11 из 16 плодов размеры почек плодов соответствовали 50 перцентилю нормативных значений размеров почек по В.Н. Демидову (2001), при этом их средняя длина составила $22,0 \pm 2,2$ мм. Показатели ширины колебались от минимального 11,6 мм до максимального 13,8 мм, при среднем значении $12,2 \pm 1,8$ мм. Размах значений толщины почки плода в рассматриваемом возрастном периоде составил от минимального размера 8,4 до максимального размера 9,8 мм, в среднем $9,0 \pm 1,0$ мм. Еще у 5 плодов значение длины почек в цифровых значениях соответствовало выше приведенным значениям ($22,0 \pm 2,3$ мм), при этом толщина почек в этих случаях была больше, чем ширина: среднее значение толщины составило $11,5 \pm 0,5$ мм при ширине органа $10,0 \pm 1,8$ мм.

Выводы. Таким образом, в ходе проведенного исследования получены первые данные по прижизненной анатомии почек плода, которые являются морфологической основой для определения нормограмм при ультразвуковом исследовании плода.

Список литературы

1. Алтынник Н. А. Оценка ультразвуковой анатомии плода и пренатальная диагностика врожденных пороков в 18-21 неделю беременности. Почки и мочевой пузырь / Н.А. Алтынник, М.В. Медведев // Монография. Скрининговое ультразвуковое исследование в 18-21 неделю беременности. М.: Реал Тайм, 2018г. – С.193-203.
2. Адамян Л.В. Лучевая диагностика и терапия в акушерстве и гинекологии: Национальное руководство / Л.В. Адамян, В.Н. Демидов, А.И. Гус, И.С. Обельчак // М. Гэотар-Медиа, 2012г. - С.274-278.
3. Гус А.И. Значение современных трехмерных эхографических технологий в диагностике врожденных обструктивных уropатий у плода / А.И. гус, К.В. Костоков // Журнал акушерства и женских болезней. 2014. №1. С. 50–51.
4. Демидов В.Н. Эхография пороков развития почек, мочевыделительной системы и половых органов плода / В.Н.Демидов // Клиническая визуальная диагностика – 2001г. – Выпуск 2. – С. 6-30.
5. Дерюгина Л.А. Пренатальная диагностика урологических заболеваний / Дерюгина Л.А., Е.Л. Вишневский, И.В. Казанская, Д.А. Морозов, Т.Н. Куликова // Российский вестник перинатологии и педиатрии - 2007г. - №4. - С.50-54.
6. Лучанинова В.Н. Анализ структуры и фактора риска развития патологии почек у плодов / Лучанинова В.Н., Погодаева Т.В., Ни А. // Уральский медицинский вестник - 2011г., №7(85) - С. 97-101.
7. Маковецкая, Г. А. Глава 5. Роль пренатальной и постнатальной ультразвуковой диагностики в выявлении поликистоза почек у детей. Причины поздней диагностики заболевания / Г. А. Маковецкая, Л. И. Мазур, С. С. Терехин // Поликистоз почек: актуальные проблемы диагностики и лечения. – Москва : Российский университет дружбы народов (РУДН), 2019. – С. 52-55.
8. Медведев М.В. Нормальная ультразвуковая анатомия почек плода / М.В. Медведев, Н.А. Алтынник // Нормальная ультразвуковая анатомия плода М.: Реал Тайм, 2008г. – С.123-136.
9. Gloor J,M. Fetal renal growth evaluated by prenatal ultrasound examination/J.M. Gloor, R.J. Breckle, W.C. Gehrking, R.G. Rosenquist, T.A. Mulholland, E.J. Bergstralh, K.D. Ramin, PL Jr. Ogburn// Mayo Clinic Proceedings – 1997. – Vol. 72, №2. – P. 124-129
10. Scott J.E. Antenatal renal pelvic measurements: what do they mean? / J.E. Scott, M. Renwick// BJU International – 2001. – Vol. 87, №4. – P 376-380.
11. Tedesco G.D. Reference range of fetal renal volume by three-dimensional ultrasonography using the VOCAL method/G.D. Tedesco, L.C. Bussamra, E. Araujo Junior , I.S. Britto, L.M. Nardoza, A.F. Moron, T. Aoki// Fetal Diagnosis and Therapy - 2009. – Vol. 25, №4. – P. 385-391.

12. Zalel Y, The early development of the fetal kidney-an in utero sonographic evaluation between 13 and 22 weeks' gestation / Y. Zalel, D. Lotan, R. Achiron, S. Mashiach, R. Gamzu// Prenatal Diagnosis - 2002. – Vol. 22, №11. – P. 962-965.

ДОПОЛНИТЕЛЬНЫЕ УЧЕБНЫЕ МАТЕРИАЛЫ О КЛИНИЧЕСКИХ АСПЕКТАХ АНАТОМИИ МОЧЕВОЙ СИСТЕМЫ

Ильичева В.Н., Соколов Д.А., Насонова Н.А., Кварацхелия А.Г., Деречин А.В.,
Бондаренко В.С., Сафонова В.Н.
Воронежский государственный медицинский университет им. Н.Н. Бурденко,
Воронеж, Россия

Аннотация. В статье изложен ряд фактов, посвященных клиническим аспектам анатомии мочевой системы, которые рекомендуется освещать в лекционном курсе и на практических занятиях по анатомии человека. Врожденные пороки развития мочевыделительной системы составляют около 40% аномалий, занимая второе место после сердечно-сосудистой системы. К сожалению, часть из них приводят к смерти в раннем детском возрасте. Другие из пороков являются случайной находкой, не вызывая каких либо функциональных нарушений у пациента. Большая часть аномалий мочевой системы, бессимптомно протекая, проявляются в пожилом возрасте, являясь предрасполагающими факторами возникновения почечнокаменной болезни, хронического пиелонефрита, артериальной гипертензии. Ранняя диагностика и своевременное лечение дает возможность избежать серьезных нарушений в системе и снизить инвалидизацию и смертность пациентов.

Ключевые слова: анатомия мочевой системы, аномалии мочевыделительной системы

ADDITIONAL EDUCATIONAL MATERIALS ON CLINICAL ASPECTS OF THE ANATOMY OF THE URINARY SYSTEM

Ilicheva V.N., Sokolov D.A., Nasonova N.A., Kvaratskheliya A.G., Derechin A.V.,
Bondarenko V.S., Safonova V.N.
N.N. Burdenko Voronezh State Medical University, Voronezh, Russia

Abstract. The article presents a number of facts on the clinical aspects of the anatomy of the urinary system, which are recommended to be covered in the lecture course and in practical classes on human anatomy. Congenital malformations of the urinary system account for about 40% of the abnormalities, ranking second after the cardiovascular system. Unfortunately, some of them lead to death in early childhood. Others of the defects are an accidental finding, without causing any functional disorders in the patient. Most of the abnormalities of the urinary system, asymptotically occurring, manifest themselves in old age, being predisposing factors for the occurrence of kidney stones, chronic pyelonephritis, arterial hypertension. Early diagnosis and timely treatment makes it possible to avoid serious violations in the system and reduce disability and mortality of patients.

Keywords: anatomy of the urinary system, abnormalities of the urinary system

Аномалии мочевой системы составляют около 40% всех врожденных пороков развития; их роль в жизни и здоровье человека различна. Однако, несмотря на развитие пренатальной диагностики и раннего хирургического вмешательства, врожденные аномалии (пороки) развития органов мочевой системы являются одной из основных причин развития почечной недостаточности в детском и взрослом возрасте, а также органическим фоном для развития хронических заболеваний почек и мочевыводящих путей. Среди диагностируемых врожденных пороков аномалии мочевой системы составляют 15-17%, по вариабельности состоят на одном из первых мест и, по данным разных авторов и регионов, составляют от 20 до 50% [1, 2, 3, 4]. Частота врожденных структурных нарушений органов мочевой системы находится на 2 месте после врожденных пороков сердца и сосудов.

Часть из них является причиной смерти в раннем детском возрасте, другие не вызывают сколько-нибудь заметных нарушений функции мочевой системы и ранее об-

наруживались случайно, а в настоящее время с помощью ультразвукового скрининга. Большинство аномалий отличается медленным прогрессированием и клинически может проявиться лишь в пожилом возрасте, тем не менее, некоторые даже незначительные аномалии могут быть предрасполагающими факторами возникновения почечнокаменной болезни, хронического пиелонефрита, артериальной гипертензии. В последние годы значительно увеличилось число детей, у которых даже на фоне относительно легких пороков развития мочевой системы, возникают нарушения уродинамики, присоединяется инфекция мочевых путей, развивается пиелонефрит, что с возрастом может привести к прогрессирующей потере функционирующей почечной паренхимы, развитию хронической почечной недостаточности [1, 2, 3, 4, 6, 7]. Тяжелые пороки мочевой системы встречаются значительно реже и составляют 2-5% всех выявляемых пороков, они нуждаются в ранней оперативной коррекции, а в некоторых случаях дети вынуждены получать гемодиализ с последующей трансплантацией почки. Ранняя диагностика и своевременное лечение имеют важное значение для прогноза врожденных пороков, поэтому все дети с выявленными аномалиями развития нуждаются в диспансерном наблюдении [1, 2, 3, 4, 5].

Почки и выводящие пути у человека формируются в несколько этапов – пронефрос (предпочка), мезонефрос (промежуточная почка), метанефрос (окончательная почка) – и имеют 2 особенности: образование органов мочевыводящей системы (МВС) происходит из двух разных участков мезодермы, которые затем соединяются. Вторая заключается в закладке и развитии почек в каудальной части эмбриона, а в дальнейшем – перемещении их из полости таза в поясничную область и осуществлении поворота вокруг своей продольной оси [1, 2, 3, 4]. Это имеет существенное клиническое значение для прогнозирования той или иной врожденной патологии, дальнейшего планирования течения беременности и тактики ведения будущих пациентов, определения предполагаемого (иногда с точностью до недели) периода времени возникновения уже сформированной аномалии, предположения вероятных причин. Например, на 3-4 неделе внутриутробного развития могут образоваться ренальная агенезия с отсутствием гомолатеральных половых желез, легких, надпочечников, билатеральная агенезия, синдром Поттера; на 5-6 неделе – почечная агенезия, рудиментарный мочеточник, уроректальные протоки; 8-9 неделе соответствует организация мультикистозной почки, клапана задней уретры, уретероцеле; с 10-11 недель связывают появление пороков развития лоханок и чашечек. В более поздние сроки формируются различные варианты дисплазий, детские и взрослые типы кистозной болезни [1, 2, 3, 4, 5, 8]. Нефрогенез завершается примерно к 34-36 неделе внутриутробного развития, после рождения новых нефронов не образуется, но их полноценное созревание происходит до дошкольного возраста. У недоношенных в течение 40 дней после рождения продолжается интенсивное развитие нефронов, но они являются дефектными, стареют в ускоренном темпе и часто не достигают степени зрелости доношенного ребенка. Количество их составляет, в зависимости от гестационного возраста, от 200 тысяч в каждой почке у детей с экстремально низкой массой тела, при норме от 800 тыс. до 1 млн, что является фактором риска развития хронической болезни почек во взрослом возрасте [2, 3, 5]. Количество и разнообразие факторов, влияющих на возникновение врожденных аномалий развития, растет, что отражается на стабильном увеличении частоты пороков мочевой системы. Среди них отмечаются ухудшение репродуктивного здоровья женщин, агрессивное антропогенное воздействие на окружающую среду, рост числа инфекций, в том числе внутриутробных, доступность и прием множества лекарственных препаратов, влияющих на развитие эмбриона и плода и многие другие. Клиническая значимость пороков весьма вариабельна: от незначительных анатомических изменений, не вызывающих функциональных нарушений, до тяжелых врожденных структурно-функциональных аномалий, приводящих к прогрессирующей почечной недостаточности, либо вообще несовместимых с жизнью с рождения [5, 6, 7].

В современной классификации отмечают 5 основных типов врожденных нарушений [1, 2, 3, 4, 5]: тип I – поликистозные заболевания почек; тип II – врожденные аномалии почек и мочевого тракта.

Непосредственно врожденные пороки развития почек и мочевого тракта подразделяют на несколько основных групп: А: 1) Агенезия и дисплазия почек – спорадическая одно- или двусторонняя, синдромальная, несиндромальная; 2) Дисплазия – спорадическая одно- или двусторонняя, синдромальная, несиндромальная, множественные врожденные пороки развития, наследственная дисплазия. В: различные виды гипоплазии почки – простая одно- или двусторонняя, олигомеганефротическая, «кортикальная», сниженное число нефронов (недоношенные с экстремально низкой массой тела при рождении). С – аномалия формы, положения и числа: ротация почки, почечная эктопия (слившиеся почки, добавочные, в сочетании с А, В или D). D - аномалии мочеточников и мочеиспускательного канала – аномалии пиелoureтрального сегмента, удвоение/раздвоение мочеточников, пузырно-мочеточниковый рефлюкс, первичный мегауретер, эктопия мочеточника (задний клапан уретры, в сочетании с А, В, С).

К III типу причислены тубуло-интерстициальные синдромы/кисты; к IV – кистозные неоплазмы и неопластические кисты; к V типу – смешанные кисты. К количественным порокам относятся: агенезия, аплазия, добавочная почка, удвоение; к позиционным – дистопия, нефроптоз, ротация; к нарушенным формам – подковообразная, галетообразная, L, S-образные почки. Аномалии расположения проявляются гомолатеральной (торакальной, поясничной, подвздошной и тазовой) или гетеролатеральной (перекрестной) дистопией почки.

Отдельную группу составляют пороки с изменением калибра, формы, количества мочеточников, мочевого пузыря и уретры; изменения артериальных, венозных, лимфатических почечных сосудов, а также нарушения иннервации органов мочевой системы, нередко с синдромом нейрогенного мочевого пузыря. Кистозные аномалии представлены поликистозом, мультикистозом, солитарной кистой, мультилокулярной кистой, губчатой почкой, чашечковым дивертикулом почки, сочетающимся с чашечно-лоханочной системой. Мультикистозная дисплазия – аномалия, при которой почка с одной или двух сторон замещена кистами и полностью лишена паренхимы, мочеточник может отсутствовать, двусторонний процесс делает ребенка нежизнеспособным с рождения. Аномально развитые почки имеют особенности динамики мочи, кровообращения, иннервации, либо их приобретают в последующем, характеризуются снижением местных иммунных свойств уроэпителия и интерстиция, опять же приводящие к вторичной инфекции, формируя и поддерживая порочный круг [1, 2, 3, 4].

Особую группу пороков ОМС составляют обструктивные уропатии – всевозможные изменения уродинамики вследствие нарушения оттока мочи за счет тех или иных структурных аномалий мочевого тракта, по причине не только их значительной распространенности в популяции – до 50% от всех выявленных врожденных аномалий развития органов мочевой системы, но и закономерным, подчас неизбежным вовлечением почки в патологический процесс, сопровождающийся повышением давления в чашечно-лоханочной системе, иногда вторичным камнеобразованием, рецидивирующим микробно-воспалительным процессом, с последующим трансформированием действующей почечной ткани в нефункционирующую соединительную с развитием нефросклероза, закономерной заместительной терапией, трансплантацией почки [3, 4]. Среди них отмечают аномалии мочеточников (удвоения, эктопии), аномалии мочевого пузыря, уретры (дивертикул, задний клапан, уретероцеле и т. п.), пузырно-мочеточниковый рефлюкс, гидронефроз, уретерогидронефроз и др., которые помимо перечисленных осложнений способны привести к гиперактивности, снижению эластичности и мышечной недостаточности мочевого пузыря.

Возможность прогнозирования и своевременной диагностики врожденных пороков развития органов мочевой системы у детей в рамках развития профилактической

и превентивной нефрологии позволяет оптимально предотвратить появление на свет нежизнеспособного ребенка, ребенка-инвалида, либо предупредить необратимые разрушительные последствия для органа и организма в целом после рождения. Среди очевидных признаков возможных аномалий органов мочеобразования и мочеотделения следует отметить ранее упомянутые нарушения течения беременности, а именно, внутриутробное инфицирование плода, воздействие разного рода физических и химических факторов окружающей среды, различных профессиональных вредностей; отравления, прием некоторых лекарственных препаратов (антибиотиков, ингибиторов ангиотензин превращающего фермента), употребление алкоголя, наркотиков, курение табака, его суррогатов, употребление в пищу некачественных, генномодифицированных продуктов питания, особенно на ранних сроках гестации, признаки хориоамнионита, синдромы задержки развития плода и гестационной артериальной гипертензии, возраст матерей старше 40, либо моложе 16 лет. Немаловажным критерием дисфункции мочевой системы у плода являются аномальное количество околоплодных вод (много-, и особенно, маловодие), преждевременные роды. Несомненно, не следует недооценивать роль наследственности, так, при анализе семейного анамнеза доказан факт формирования врожденных заболеваний органов мочевой системы у детей с наличием заболеваний почек среди родственников, особенно у матерей [4, 5, 8].

Рассмотрим более подробно аномалии развития органов мочевой системы.

Аномалии почек. Аплазия (агенезия) - врожденное отсутствие одной или обеих почек и почечных сосудов. Двусторонняя аплазия почек несовместима с жизнью. Аплазия одной почки встречается относительно часто - у 4-8 % больных с аномалиями почек. Она возникает вследствие недоразвития метанефрогенной ткани; инфекционные болезни матери (краснуха и др.); ранняя беременность, контакт беременной с вредными химическими веществами (прием фармакопрепаратов, работа со щелочью).

Удвоение почки - наиболее распространенная аномалия количества почек, встречается в одном случае на 150 случаев. У женщин данный порок развития наблюдается в 2 раза чаще. Возникновение удвоения почки связано с расщеплением мочеточникового зачатка в самом начале или на пути перед вращением его в нефрогенную бластему. Верхний сегмент почки составляет около 1/3 всей почечной паренхимы, дренируется верхней группой чашечек, впадающих в отдельную лоханку. Примерно в половине случаев каждый сегмент удвоенной почки имеет изолированное кровообращение из аорты. Аномалия расположения почки: дистопия - нахождение почки в не типичной для нее анатомической области. Эта аномалия встречается у одного из 800-1000 новорожденных. Причиной формирования данного порока развития является нарушение перемещения почки из таза в поясничную область в период внутриутробного развития. Дистопия обусловлена фиксацией почки на ранних этапах эмбрионального развития аномально развитым сосудистым аппаратом или недостаточным ростом мочеточника в длину. В зависимости от уровня расположения различают: торакальную, поясничную, крестцово-подвздошную и тазовую дистопию. Гипоплазия почки (карликовая почка) - врожденное уменьшение органа в размере с нормальным морфологическим строением почечной паренхимы без нарушения ее функции. Данный порок развития, как правило, сочетается с увеличением контрлатеральной почки. Гипоплазия чаще бывает односторонней, значительно реже - наблюдается с обеих сторон. Если внешних факторов каждая мать может избежать, то вторая группа причин не всегда позволяет это сделать. Женщинам, у которых наблюдается гипоплазия почки, перед зачатием обязательно требуется проконсультироваться с врачом. К другим внутренним причинам, которые с большой вероятностью могут привести к возникновению заболевания, относятся: 1) неправильное положение плода; 2) наследственная предрасположенность; 3) малое количество околоплодных вод; 4) различные инфекционные заболевания; 5) патологии почечных артерий.

Мочеточники – парный трубчатый орган мочевой системы длиной от 27 до 30 см, диаметром от 5 до 7 мм. Начинаются у почечных лоханок, проходят в забрюшинном пространстве по бокам от позвоночного столба, пересекая примерно посередине поперечные отростки поясничных позвонков, опускаются в полость таза, идут по заднеинтимной поверхности мочевого пузыря и, проходя через стенку, открываются устьями в его полость. Каждые 15–20 секунд поочередно из мочеточников моча поступает в полость мочевого пузыря порциями. Мочеточники имеют механизмы, препятствующие обратному забросу (рефлюксу) мочи из полости мочевого пузыря. У обоих мочеточников по 3 физиологических сужения, находящихся: в месте отхождения от почечной лоханки; на границе средней и нижней их трети в месте пересечения с подвздошными сосудами; в месте прохождения внутри стенки мочевого пузыря. Пороки развития мочеточников составляют 22 % от всех аномалий мочевой системы. В ряде случаев они сочетаются с аномалиями развития почек. Как правило, аномалии мочеточников приводят к нарушению уродинамики. Принята следующая классификация пороков развития мочеточников.

1. Аномалии количества мочеточников: агенезия (аплазия); удвоение (полное и неполное).
2. Аномалии положения мочеточников: ретрокавальный; эктопия устья мочеточника.
3. Аномалии формы мочеточников: спиралевидный (кольцевидный) мочеточник.
4. Аномалии структуры мочеточников: гипоплазия; врожденное сужение (стеноз) мочеточника; клапан мочеточника; дивертикул мочеточника.
5. Аномалии количества мочеточников.

Агенезия (аплазия) – врожденное отсутствие мочеточника, обусловленное недоразвитием мочеточникового ростка. В ряде случаев мочеточник может определяться в виде фиброзного тяжа или слепо оканчивающегося отростка. Односторонняя агенезия мочеточника сочетается с агенезией почки с одноименной стороны или мультикистозом. Двусторонняя встречается крайне редко и несовместима с жизнью.

Удвоение – наиболее частый порок развития мочеточников. У девочек эта аномалия встречается в 5 раз чаще, чем у мальчиков. Как правило, при каудальной миграции мочеточник нижней половины почки первым соединяется с мочевым пузырем и, следовательно, занимает более высокое и латеральное положение, чем мочеточник ее верхней половины. Мочеточники в тазовых отделах взаимно перекрещиваются и впадают в мочевой пузырь таким образом, что устье верхнего располагается ниже и медиальнее, а нижнего – выше и латеральнее. Описанные особенности топографии мочеточников при удвоении верхних мочевых путей являются предрасполагающими к возникновению осложнений. Так, мочеточник нижней половины почки, имеющий более высоко и латерально расположенное устье, обладает коротким подслизистым тоннелем, что является причиной высокой частоты пузырно-мочеточниково-лоханочного рефлюкса именно в этот мочеточник. Напротив, устье мочеточника верхней половины почки часто эктопировано и предрасположено к стенозированию, что является причиной развития гидроуретеронефроза.

Аномалии положения мочеточников. Ретрокавальный мочеточник – редко встречающаяся аномалия, при которой мочеточник в поясничном отделе уходит под полую вену и, кольцевидно обогнув ее, возвращается в свое прежнее положение при переходе в тазовый отдел. Компрессия мочеточника нижней полой веной приводит к нарушению пассажа мочи с развитием гидроуретеронефроза и свойственной ему клинической картины. Заподозрить данную аномалию позволяют УЗИ и экскреторная урография. Лечение оперативное, заключается в пересечении, как правило, с резекцией измененных участков мочеточника и выполнении уретероанастомоза с расположением органа в его нормальное положение справа от полой вены.

Эктопия устья мочеточника – аномалия, характеризующаяся атипичным внутри или внепузырным расположением устьев одного или обоих мочеточников. Данный по-

рок развития чаще встречается у девочек и, как правило, сочетается с удвоением мочеточника или уретероцеле. Причиной этой аномалии является задержка или нарушение отделения мочеточникового ростка от Вольфова протока в период эмбриогенеза. К внутрипузырным видам эктопии устья мочеточника относят смещение его вниз и медиально в шейку мочевого пузыря. Такое изменение расположения устья, как правило, протекает бессимптомно. Клиническая картина внепузырной эктопии устья мочеточника определяется его локализацией и зависит от пола. У девочек данный порок развития проявляется недержанием мочи при сохраненном нормальном мочеиспускании. У мальчиков при внутриутробном развитии Вольфов проток превращается в семявыносящий проток и семенные пузырьки, поэтому эктопированное устье мочеточника всегда расположено проксимальнее сфинктера уретры и недержание мочи не происходит.

Аномалии формы мочеточников. Спиралевидный (кольцевидный) мочеточник – крайне редкий порок развития, при котором мочеточник в средней трети имеет форму спирали или кольца. Процесс может носить одно- и двусторонний характер. Данная аномалия является следствием неспособности мочеточника ротироваться вместе с почкой при ее внутриутробном перемещении из тазовой в поясничную область. Скручивание мочеточника ведет к развитию обструктивно-ретенционных процессов в почке, развитию гидронефроза и хронического пиелонефрита.

Аномалии структуры мочеточников. Гипоплазия мочеточника обычно сочетается с гипоплазией соответствующей почки или ее половины при удвоении, а также с мультикистозной почкой. Просвет мочеточника при данной аномалии резко сужен или облитерирован, стенка истончена, перистальтика ослаблена, устье уменьшено в размерах. Диагностика основана на данных цистоскопии, экскреторной урографии и ретроградной уретерографии. Врожденное сужение (стеноз) мочеточника, как правило, локализуется в его прилоханочном, реже – предпузырном отделах, в результате чего развивается гидронефроз или гидроуретеронефроз. Клапаны мочеточника – это локальные дубликатуры слизистого и подслизистого или реже всех слоев стенки мочеточника. Данная аномалия встречается крайне редко. Причиной ее образования является врожденный избыток слизистой мочеточника. Клапаны могут иметь косое, продольное, поперечное направление и чаще локализуются в прилоханочном или предпузырном отделах мочеточника. Они могут вызывать обструкцию мочеточника с развитием гидронефротической трансформации, что является показанием к оперативному лечению – резекции суженного участка мочеточника с анастомозом между неизменными отделами мочевых путей. Дивертикул мочеточника – редкая аномалия, которая проявляется в виде мешковидного выпячивания его стенки. Чаще всего встречаются дивертикулы правого мочеточника с преимущественной локализацией в тазовом отделе. Диагноз устанавливают на основании экскреторной урографии, ретроградной уретерографии, МРТ. Оперативное лечение показано при развитии гидроуретеронефроза в результате обструкции мочеточника в области дивертикула. Оно заключается в резекции дивертикула и стенки мочеточника с уретероуретероанастомозом.

Таким образом, актуальность клинической анатомии мочевой системы трудно переоценить. Знание аномалий развития мочевой системы при изучении анатомии дает возможность студентам не только расширить объем получаемой информации при изучении данного раздела, но и провести профориентационные мероприятия будущих специалистов: написание студенческих докладов с обзором литературы, вынесение лучших сообщений на заседание студенческого кружка или межвузовскую конференцию.

Список источников

1. Акопян, В. А. Аномалии развития некоторых органов мочевой системы / В. А. Акопян, К. В. Суслова // Молодежь, наука, медицина : Материалы 62-ой Всероссийской межвузовской студенческой научной конференции с международным участием с проведением открытого конкурса на лучшую студенческую научную работу, Тверь, 21 апреля 2016 года. – Тверь: Государственное бюджетное обра-

- звательное учреждение высшего профессионального образования Тверская государственная медицинская академия Министерства здравоохранения Российской Федерации, 2016. – С. 15-16. – EDN YFRGYD.
2. Батаева, Е. П. Врожденные аномалии развития органов мочевой системы у детей: особенности диагностики / Е. П. Батаева, И. В. Тимошенко, А. Ю. Зеленева // Забайкальский медицинский вестник. – 2021. – № 4. – С. 187-198. – DOI 10.52485/19986173_2021_4_187. – EDN PASSZS.
 3. Ель-Шазли, Х. Х. Сочетанная патология при врожденных аномалиях органов мочевой системы у детей раннего возраста : специальность 14.01.08 "Педиатрия" : диссертация на соискание ученой степени кандидата медицинских наук / Ель-Шазли Хассан Хуссейн. – Москва, 2011. – 133 с. – EDN QFKTOF.
 4. Использование методов визуализации в диагностике аномалий развития органов мочевой системы / А. В. Смирнова, Е. В. Чаплыгина, Д. А. Калмыкова, Г. В. Янковская // Актуальные вопросы морфологии : материалы XVII научной региональной конференции студентов, молодых ученых и специалистов, посвященной 90-летию ФГБОУ ВО РостГМУ Минздрава России, Ростов-на-Дону, 18 сентября 2020 года / Ростовский государственный медицинский университет; Донской государственный технический университет. – Ростов-на-Дону: Ростовский государственный медицинский университет, 2020. – С. 114-120. – EDN RFWZCJ.
 5. Коноплева, В. А. Ранняя диагностика аномалий развития мочевой системы при проведении неонатального ультразвукового скрининга / В. А. Коноплева // Международный студенческий научный вестник. – 2015. – № 2-1. – С. 43-44. – EDN RWKGVТ.
 6. Особенности экспрессии белка Клото в почках крыс при экспериментальной гипергликемии на фоне фармакологической коррекции производными ГАМК / Д. А. Кавалерова, Г. Л. Снигур, С. С. Сурин [и др.] // Журнал анатомии и гистопатологии. – 2023. – Т. 12, № 4. – С. 38-46. – DOI 10.18499/2225-7357-2023-12-4-38-46. – EDN QHFXYN.
 7. Промоторы морфогенеза при развитии провизорного и дефинитивного органов мочеобразования человека и позвоночных животных / А. В. Ахматов, Ю. С. Спирина, Д. С. Леднева [и др.] // Журнал анатомии и гистопатологии. – 2024. – Т. 13, № 1. – С. 9-18. – DOI 10.18499/2225-7357-2024-13-1-9-18. – EDN UOXKJL.
 8. Состояние микроциркуляции и почечной гемодинамики у детей и подростков с аномалиями развития мочевой системы / М. Н. Зубавина, И. Г. Михеева, О. Б. Кольбе [и др.] // Педиатрия. Журнал им. Г.Н. Сперанского. – 2015. – Т. 94, № 3. – С. 24-28. – EDN UKDYSJ

ОПЫТ КАФЕДРЫ ОПЕРАТИВНОЙ ХИРУРГИИ И КЛИНИЧЕСКОЙ АНАТОМИИ ИМ. С.С. МИХАЙЛОВА ОРГМУ ПО СОВМЕСТНОЙ УЧЕБНОЙ И НАУЧНОЙ ДЕЯТЕЛЬНОСТИ С КЛИНИЧЕСКИМИ КАФЕДРАМИ И ВРАЧАМИ ЛЕЧЕБНЫХ УЧРЕЖДЕНИЙ

Каган И.И., Чемезов С.В., Лященко С.Н., Ким В.И., Фатеев И.Н.
Оренбургский государственный медицинский университет, Оренбург, Россия

Аннотация. В статье представлен многолетний опыт совместной учебной и научно-исследовательской деятельности кафедры с клиническими кафедрами ОрГМУ и врачами лечебных учреждений. Описаны конкретные виды и формы такой работы. В учебной деятельности: участие в циклах для клинических ординаторов, усовершенствования врачей, выездные лекции, научно-практические конференции, научно-педагогическая подготовка врачей. В научной деятельности: проведение совместных исследований, изобретательская, издательская, внедренческая деятельность. Показаны перспективы развития.

Ключевые слова: кафедры оперативной хирургии и топографической анатомии, образовательная и научная деятельность, медицинские университеты

THE EXPERIENCE OF THE OPERATIVE SURGERY AND CLINICAL ANATOMY DEPARTMENT NAMED AFTER S.S. MIKHAILOV OF ORSMU ON JOINT EDUCATIONAL AND SCIENTIFIC ACTIVITY WITH CLINICAL DEPARTMENTS AND PHYSICIANS OF MEDICAL FOUNDINGS

Kagan I.I., Chemezov S.V., Lyaschenko S.N., Kim V.I., Fateev I.N.
Orenburg State Medical University, Orenburg, Russia

Abstract. The article presents the longstanding experience on joint educational and scientific activity of the department of operative surgery and clinical anatomy with clinical departments and

practical physicians. There are described concrete kinds and forms of such activity. In educational activity: the participation in cycles for clinical ordinators, improvement of physicians, different lectures, scientific-practical conferences, scientific-pedagogical training of physicians. In scientific activity: fulfilment of joint scientific investigations, inventive, publishing, introductory activity. There are showed perspectives of the development./

Keywords: departments of operative surgery and clinical anatomy, educational and scientific activity, medical universities

Кафедра оперативной хирургии и клинической анатомии им. С.С. Михайлова располагает многолетним опытом совместной работы с клиническими кафедрами и врачами лечебных учреждений, который представлен следующими видами и формами деятельности [1–7]: А. Учебная деятельность на последипломном этапе: 1. Участие в обучении клинических ординаторов, 2. Участие в проведении циклов усовершенствования врачей, 3. Проведение выездных циклов лекций и занятий в вузах и центрах России и Казахстана. 4. Проведение выездных научно-практических конференций. 5. Работа целевой, заочной аспирантуры и соискательства. Б. Научно-исследовательская деятельность: 1. Проведение совместных научных исследований, 2. Изобретательская деятельность, 3. Совместные издания монографий и статей, 4. Внедренческая деятельность.

Кафедра располагает необходимой учебной и научно-исследовательской базой для совместной учебной и научной деятельности в виде экспериментальной операционной, кафедральной аудитории для лекций и занятий, фотолаборатории. В составе кафедры научно-исследовательский институт по клинической анатомии и экспериментальной хирургии с лабораторией по микрохирургической анатомии, двумя учебными микрохирургическими операционными, компьютерной лабораторией, учебной комнатой. В педагогическом коллективе кафедры 5 опытных докторов медицинских наук, профессоров, осуществляющих все виды последипломной учебной и научной деятельности.

Коллектив кафедры принимает участие в циклах для клинических ординаторов и тематических циклах усовершенствования для врачей, проводимых кафедрами хирургии, анестезиологии и реаниматологии, травматологии и ортопедии, онкологии, глазных болезней, ЛОР болезней, акушерства и гинекологии, педиатрии, хирургической стоматологии. Так, наша кафедра располагает существенным опытом проведения цикла лекций по хирургической анатомии органа зрения и освоения микрохирургических вмешательств для офтальмохирургов, циклов лекций и подготовки по разделам топографической анатомии для акушеров-гинекологов, абдоминальных хирургов, травматологов, эндоскопистов. Профессорами кафедры выполнялись выездные лекционные циклы и занятия в г. Москве в НИЦ акушерства, гинекологии и перинатологии им. В.И. Кулакова и Институте педиатрии, в г. Ростове на кафедре акушерства и гинекологии Ростовского медицинского университета, в Республике Казахстан в Алма-Атинском и Актюбинском медицинских университетах. В г. Оренбурге, г. Бугуруслане совместно с Самарским медицинским университетом проводились научно-практические конференции для хирургов двух областей.

Значительное место в работе кафедры с клиническими кафедрами университета и врачами лечебных учреждений занимает совместная научно-исследовательская деятельность. Она осуществляется в рамках Оренбургской научной школы по клинической анатомии и экспериментальной хирургии, основанной профессором С.С. Михайловым и прошедшей с 1961 г. большой путь своего интенсивного развития. В её составе с учетом всех прошедших лет 23 подготовленных доктора и 103 кандидата медицинских наук, среди которых 65 практических врачей 12-и врачебных специальностей. Научно-исследовательская работа осуществляется в тесном контакте с 7-ю клиническими кафедрами ОрГМУ: хирургии, общей, факультетской хирургии, травматологии и ортопедии, глазных болезней, ЛОР болезней, акушерства и гинекологии, врачами 8-и лечеб-

ных учреждений г. Оренбурга, среди которых: областные больницы № 1, 2, 3, областной онкологический диспансер, Оренбургский филиал МНТК «Микрохирургия глаза». Благодаря такому широкому содружеству оказалось возможным выполнить крупные исследовательские проекты по клинической анатомии венозного русла центральной нервной системы, клинической анатомии и оперативной хирургии органа зрения, лучевой и эндоскопической прижизненной анатомии внутренних органов, восстановительной микрохирургии полых и трубчатых органов, топографо-анатомическим изменениям в полостях тела после радикальных оперативных вмешательств. Совместная изобретательская деятельность выразилась в получении 94 патентов на изобретения и полезные модели, среди которых 18 новых оперативных вмешательств. По материалам научных исследований изданы 23 монографии. Для практических врачей кафедрой подготовлено и издано 6 практических руководств и учебных пособий, 3 авторских цикла лекций по разным разделам клинической анатомии и оперативной хирургии.

Заключение. Приведенные данные свидетельствуют о том, что кафедры оперативной хирургии и топографической (клинической) анатомии располагают широкими возможностями для совместной активной учебной и научно-исследовательской деятельности с клиническими кафедрами и лечебными учреждениями. Они могут быть вузовскими учебными и научными центрами клинической анатомии и экспериментальной хирургии и вносить существенный вклад в совместную работу вуза, органов и учреждений здравоохранения по подготовке и повышению квалификации врачебных кадров.

Список источников

1. Апрелев А.Е., Каган И.И., Ким В.И. Организация практической подготовки по офтальмохирургии на последипломном уровне в Оренбургской государственной медицинской академии // Медицинский Вестник Башкортостана. – 2014. – Т. 9, № 2. – С. 197-199.
2. Большаков О.П., Каган И.И., Фомин Н.Ф. Клиническая направленность преподавания и научных исследований кафедр оперативной хирургии и топографической анатомии как отражение отечественных традиций и современных тенденций развития медицины // Клиническая анатомия и экспериментальная хирургия: Ежегодник Российской ассоциации клинических анатомов. – Оренбург, 2001. – Вып. 1-й. – С. 7-12.
3. Каган И.И., Дыдыкин С.С., Воробьев А.А. и др. Кафедры оперативной хирургии и топографической анатомии – важная российская традиция в высшем медицинском образовании: история, проблемы, пути решения // Оперативная хирургия и клиническая анатомия. – 2023. – Т. 7, № 1. – С. 41-49.
4. Каган И.И., Ким В.И., Чемезов С.В. Особенности обучения ординаторов хирургического профиля на кафедре оперативной хирургии и клинической анатомии при первичной специализации // Медицинское образование. Пути повышения качества. Материалы II Всероссийской научно-педагогической конференции. – Оренбург: изд-во ОрГМУ, 2018. – С. 181 – 184.
5. Каган И.И., Ким В.И., Чемезов С.В., Фатеев И.Н., Лященко С.Н. Использование результатов научных исследований кафедры оперативной хирургии и клинической анатомии ОрГМА в преподавании на факультете последипломного образования // Медицинский журнал западного Казахстана. – 2011. – 1(29). – С. 86 – 87.
6. Ким В.И., Каган И.И., Чемезов С.В., Лященко С.Н., Фатеев И.Н. Кафедра оперативной хирургии и клинической анатомии как база практической подготовки на последипломном этапе медицинского образования // Медицинское образование в Оренбургской области. Материалы учебно-методической конференции. – Оренбург, 2015. – С. 69-70.
7. Третьяков А.А., Каган И.И., Федоров Ю.Н., Железнов Л.М. Опыт междисциплинарной интеграции учебного процесса кафедры хирургии с кафедрой оперативной хирургии и клинической анатомии // Современные технологии обучения в последипломной подготовке специалистов. – Оренбург, 2001. – С. 339-341.

ИННОВАЦИОННЫЕ ИНТЕРАКТИВНЫЕ МЕТОДЫ И 3D-МОДЕЛИРОВАНИЕ В ПРЕПОДАВАНИИ АНАТОМИИ В УСЛОВИЯХ ОТСУТСТВИЯ ТРУПНОГО МАТЕРИАЛА

Кахаров З.А.

Андижанский государственный медицинский университет, Андижан, Узбекистан

Аннотация. Внедрение в учебный процесс современных информационных технологий позволяют повысить эффективность самостоятельной работы, дают новые возможности для творчества, обретения и закрепления профессиональных навыков. Цель исследования – проанализировать мнение студентов об эффективности и предпочтении обучения с использованием современных инновационных технологий «Smart table», «Smart board», 3D-принтера, VR-очков. Анкетированы 1500 студентов первых курсов из разных групп обучения. Результаты исследования показали, что из опрошенных 1500 студентов 4% предпочитают традиционное обучение, 96% предпочитают обучение с использованием современных инновационных технологий. Таким образом, в условиях отсутствия трупного материала, применение инновационных цифровых моделей и технологий дополненной реальности в сочетании с объяснениями преподавателя позволяют будущим медикам понять основные особенности строения и функционирования человеческого организма, отдельных его систем и органов.

Ключевые слова: анатомическое образование, инновационные технологии, цифровые методы обучения, эффективность обучения

INNOVATIVE INTERACTIVE METHODS AND 3D-MODELING IN THE ABSENCE OF CADAVERIC MATERIAL IN ANATOMY TEACHING

Kakharov Z.A.

Andijan State Medical University, Andijan, Uzbekistan

Abstract. The using of modern digital technologies into the educational process makes it possible to increase the efficiency of independent work, provide new opportunities for creativity, acquisition and consolidation of professional skills of medical students. The purpose of the study is to analyze students' opinions about the effectiveness and preference of learning using modern innovative technologies «Smart table», «Smart board», 3D printer, VR-technologies. 1,500 first-year students from different study groups were surveyed. The results of the study showed that of the 1,500 students surveyed, 4% prefer traditional learning, 96% prefer learning using modern innovative technologies. Thus, in the absence of cadaveric material, the use of innovative digital models and virtual reality technologies in combination with the teacher's comments allows future physicians to understand the main features of the structure and functioning of the human body, its individual systems and organs.

Keywords: anatomical education, innovative technologies, digital teaching methods, teaching effectiveness

Инновационные (интерактивные) методы обучения - это поиск новых методов обучения, в условиях отсутствия трупного материала они предоставляют возможность активизировать учебно-познавательную деятельность студентов. Активизация – устойчивый интерес учащихся к знаниям, их самостоятельность в осуществлении разнообразных учебных действий. Новые методы отличаются от традиционных «вынужденной активностью», принудительной активизацией мышления и деятельности, повышением эмоциональной включенности, обязательностью взаимодействия между учащимися и преподавателем, формированием коллективных усилий.

Одна из главных задач преподавателя вуза – внедрение в учебный процесс современных информационных технологий, которые открывают студентам доступ к новым источникам информации, позволяют повысить эффективность самостоятельной работы, дают новые возможности для творчества, обретения и закрепления разных профессиональных навыков, позволяют реализовать принципиально новые формы и методы обучения с применением средств концептуального изложения изучаемого материала и различного типа моделирования явлений и процессов.

Видами инновационных и интерактивных образовательных технологий, которые могут быть использованы в медицинском вузе являются: семинарское занятие – конференция; тренинг – один из сравнительно новых методов интерактивного обучения; «мозговой штурм» – получение от группы в короткое время большого количества вариантов ответов; деловая и ролевая учебная игра; использование компьютерных обучающих программ, интерактивных атласов.

Исследование проведено на кафедре анатомии и клинической анатомии Андиганского государственного медицинского университета. Для эффективной подачи учебного материала использованы такие современные инновационные технологии как Smart table, Smart board, 3D-принтер, VR-очки. Smart board – современная интерактивная панель нового поколения, с диагональю 110 дюймов, имеющая в своем составе все необходимые инструменты для работы в образовательной среде, которая также включает использование технологий дополненной реальности – VR-очки. На большом экране может работать несколько человек, так как интерактивная панель поддерживает до 10 одновременных касаний, что делает возможным работу в группах в условиях интерактивных методов (игр, тренингов). Панель поддерживает технологию «e-share», которая позволяет транслировать экран гаджета на интерактивную панель и наоборот. Студентам создается возможность увидеть труднодоступные части органа, такие как доли, секторы и сегменты органов, которых трудно различить на муляжах и рисунках без использования трупного материала. 3D-принтер – оборудование нового поколения, позволяющий печатать различные объемные анатомические части тела человека. Студенты могут сами изготовить реалистичную модель органа. По желанию они также могут раскрасить полученную модель, выделяя части, доли, сегменты и так далее.

В целях уточнения эффективности обучения с помощью современных технологий было проведено исследование. В течение первого семестра занятия проводились в двух форматах, занятия первого формата проводились по традиционному методу, второго формата с включением новых инновационных технологий. Затем, чтобы узнать мнение студентов, было проведено исследование в форме анкетирования. Для этого были опрошены и анкетированы 1500 студентов. Они составили 3 группы из различных факультетов. Были анкетированы студенты первых курсов из разных групп обучения. Анкета содержала две части, первая часть - персональные данные, вторая часть – вопросы закрытого типа о предпочтительности форм обучения – без и с использованием современных интерактивных и инновационных технологий.

Результаты исследования показали, что из опрошенных 1500 студентов 4% предпочитают традиционное обучение, 96% предпочитают обучение с использованием современных инновационных технологий. Таким образом, в условиях отсутствия трупного материала, применение инновационных цифровых моделей и технологий дополненной реальности в сочетании с объяснениями преподавателя позволяют будущим медикам понять основные особенности строения и функционирования человеческого организма, отдельных его систем и органов. При этом их использование увлекает студентов, следовательно – увеличивает эффективность обучения. Это в свою очередь, открывает широкие возможности для повышения качества анатомического образования. Использование интерактивных и инновационных технологий в профессионально ориентированном обучении является необходимым условием для подготовки высококвалифицированных специалистов.

ПЛАНИМЕТРИЯ ВЕН СТВОЛОВЫХ ВОРСИН ПЛАЦЕНТЫ ЖИТЕЛЬНИЦ СУРЬМЯНОГО РЕГИОНА КЫРГЫЗСТАНА

Кенешбаев Б.К., Орозбек уулу Т., Суюнбаев А.Х.
Ошский государственный университет, Ош, Кыргызстан

Аннотация. Исследовались органомерметрические характеристики плацент у женщин, проживающих в сурьмяном регионе. Для этого использовались различные методы, включая макроскопические, гистологические, планиметрические, атомно-абсорбционные спектрофотометрические и статистические методы. Результаты показали, что наиболее целесообразной компенсационной реакцией в условиях экологического воздействия сурьмяного региона оказалось значительное увеличение площади поперечного сечения просвета и объема вен створчатых ворсин, сопровождаемое параллельным увеличением удельного объема сосудистых компонентов терминальных ворсин.

Ключевые слова: плацента, сурьма, створчатые ворсины, планиметрия, терминальные ворсины

PLACENTA STEM VEIN PLANIMETRY OF PLACENTAL VILLI OF RESIDENTS OF ANTIMONY REGION OF KYRGYZSTAN

Keneshbaev B.K., Orozbek uulu T., Suyunbaev A.H.
Osh State University, Osh, Kyrgyzstan

Abstract. Organometric characteristics of placentas in women living in the antimony region were investigated. Various methods including macroscopic, histologic, planimetric, atomic absorption spectrophotometric and statistical methods were used. The results showed that the most appropriate compensatory response under the environmental impact of the antimony region was a significant increase in the cross-sectional area of the lumen and volume of the stem villi veins, accompanied by a parallel increase in the specific volume of the vascular components of the terminal villi.

Keywords: placenta, antimony, stem villi, planimetry, terminal villi

Основными источниками загрязнения окружающей среды являются предприятия горнорудной промышленности, наиболее значительные из которых расположены в Баткенской области Кыргызской Республики. В этом регионе находятся крупнейшие в Центральной Азии предприятия по добыче сурьмы (Кадамжай) и ртуты (Хайдаркан). Ртутно-сурьмяной биогеохимический регион охватывает территории трех государств - Кыргызстана, Таджикистана и Узбекистана, на которых проживает более 7,5 миллионов человек. Следовательно, изучение эколого-гигиенической ситуации в этом регионе имеет стратегическое, социально-экономическое и медико-биологическое значение [2,4, 6].

Критерии, определяющие репродуктивное здоровье, могут быть включены в качестве индикаторов для оценки состояния окружающей среды [3, 4, 5].

Морфологические структуры плаценты играют ключевую роль в обеспечении питания и развития будущего ребенка, а также являются основным элементом в системе взаимодействия «мать-плацента-плод» [3]. Однако в доступной литературе недостаточно информации о морфометрии, особенно о сосудистых компонентах хориальных ворсин плаценты у женщин, проживающих в сурьмяной биогеохимической зоне.

Исходя из вышесказанного, целью данной работы было изучение планиметрических характеристик структурных компонентов сосудистого хориона у женщин, проживающих в сурьмяной биогеохимической зоне.

Материал и методы исследования. В исследовании были использованы 142 плаценты от женщин после естественного родоразрешения (39-41 неделя беременности). Учитывая уровень загрязнения окружающей среды, исследуемый материал был разделен на 3 группы: Группа I (78 плацент), полученные от рожениц, проживающих в зоне высокой степени загрязнения (на расстоянии от 1 до 30 км от источника загрязнения - г. Кадамжай); Группа II (контрольная, 32 плаценты), полученные от рожениц,

проживающих в зоне низкой интенсивности загрязнения (на расстоянии 120-140 км от источника загрязнения - г. Ош).

Материал собирался на базе роддомов г. Ош и родильных отделений Центральной районной больницы Кадамжая. Исследование плацент проводилось с использованием методов, описанных А.И. Брусиловским (1986), С.А. Степановым (1991) и А.П. Миловановым (1999).

Для планиметрического исследования измерялись диаметр просвета, диаметр и толщина стенки сосудов опорных ворсин и сосудов пуповины, площадь поперечного сечения (ППС) и индекс Керногана. Статистическая обработка проводилась с использованием критерия достоверности (p) по методу Стьюдента.

Результаты исследований и их обсуждение. Из комплексного анализа содержания сурьмы следует, что этот элемент более сильно концентрируется в пуповинах (в 11,8 раз), центральной (в 7,5 раз) и краевой (в 5,7 раз) зонах плаценты. У первородящих женщин первой группы обнаружено содержание сурьмы в последах, составляющее 0,068±0,039, 0,051±0,026 и 0,094±0,049 мг/кг соответственно в центральной, краевой зоне и пуповине (см. рисунок 1). Сравнительный анализ содержания сурьмы в плацентах женщин, проживающих в сурьмяной биогеохимической регионе, по сравнению с показателями второй группы демонстрирует значительное увеличение на 11,3, 10,2 и 11,7 (для первородящих), на 11,7, 8,2 и 4,5 (для повторнородящих), и на 9, 3,1 и 2,5 (для многоплодных) соответственно. Обнаружена статистически значимая разница в концентрации сурьмы между первой группой и контролем (p<0,05).

При анализе планиметрии створных ворсин (см. таблицу 1) плаценты первородящих женщин из группы I было выявлено, что в центральной зоне имеется значимое различие между диаметром просвета вен (41,66±0,71 мкм, p<0,05), толщиной стенки (5,89±0,29 мкм, p<0,01) и индексом Керногана (0,14±0,004, p<0,001), за исключением диаметра, площади поперечного сечения (ППС) и объема вен (p>0,05).

В краевой зоне наблюдается существенное уменьшение параметров диаметра вен, просвета, ППС и объема вен (p<0,001, см. таблицу 2). Индекс Керногана увеличивается по сравнению с контрольной группой (p<0,01). Толщина стенки вен не имеет значительных отличий от аналогичных показателей в контрольной группе.

Таблица 1

Планиметрия вен створных ворсин плацент женщин Кадамжая (в мкм)

Параметры	Паритет родов					
	Первородящие		Повторнородящие		Многоплодные	
	Участок плаценты					
	Центральный	Краевой	Центральный	Краевой	Центральный	Краевой
d-сосуда	53,44±0,62	48,63±0,5	66,8±1,13	68,32±1,57	49,17±0,76	51,26±0,74
	53,63±0,57*	53,75±0,65*	48,73±0,7*	49,53±0,52*	49,24±0,5*	49,89±0,52*
	>0,05	<0,001	<0,001	<0,001	>0,05	>0,05
d-просвета	41,66±0,71	38,63±0,53	47,04±1,24	52,34±1,57	38,09±0,7	42,01±0,68
	43,65±0,67*	43,77±0,73*	38,9±0,68*	39,97±0,64*	40,13±0,53*	40,21±0,53*
	<0,05	<0,001	<0,001	<0,001	<0,05	<0,05
Толщина стенки	5,89±0,29	5±0,19	9,89±0,49	7,99±0,42	5,54±0,27	4,62±0,19
	4,99±0,24*	4,99±0,16*	4,91±0,14*	4,78±0,2*	4,55±0,2*	4,84±0,11*
	<0,01	>0,05	<0,001	<0,001	<0,01	<0,001
Индекс Керногана	0,14±0,004	0,13±0,003	0,21±0,004	0,15±0,003	0,14±0,003	0,11±0,003
	0,12±0,003*	0,11±0,001*	0,13±0,001*	0,12±0,004*	0,11±0,003*	0,12±0,002*
	<0,001	<0,001	<0,001	<0,001	<0,001	<0,01

Примечание: * - контрольная группа.

У повторнородящих женщин наблюдается отличная картина, где в центральных и краевых зонах отмечается значительное увеличение всех параметров по сравнению с контрольной группой (p<0,001).

Таблица 2

Площадь поперечного сечения просвета и объема вен створных ворсин плацент женщин Кадамжая

Паритет родов	Участок плаценты	Площадь поперечного сечения, мкм ²		Объем, мкм ³	
		I группа	контроль	I группа	контроль
Первородящие	Центральный	2284,1±52,6	2269,3±47,3	378,2±8,69	375,6±7,8
		p>0,05		p>0,05	
	Краевой	1877,9±38,2	2284,7±55,3	310,9±6,2	378,3±9,1
		p<0,001		p<0,001	
Повторнородящие	Центральный	3578,4±122,5	1882,9±52,5	592,5±20,2	311,8±8,6
		p<0,001		p<0,001	
	Краевой	3729,4±183,9	1943,6±40	617,6±30,4	321,8±6,6
		p<0,001		p<0,001	
Многоплодные	Центральный	1921,7±59,8	1910,9±39,6	318,2±9,8	316,4±6,5
		p>0,05		p>0,05	
	Краевой	2095,8±60,2	1963,7±40,7	348±9,9*	324,1±6,6
		p>0,05		p<0,05	

В центральной и краевой зонах плацент многоплодных женщин не показаны значимых различий в диаметрах вен по сравнению с контрольной группой. Однако наблюдается снижение диаметра просвета вен в центральной зоне до 38,09±0,7 мкм (в контроле 40,13±0,53), в то время как в краевой зоне он увеличивается до 42,01±0,68 мкм (в контроле 40,21±0,53). Повышение толщины стенки вен в центральной зоне (5,54±0,27 мкм) приводит к росту индекса Керногана (0,14±0,003), тогда как аналогичные показатели в краевой зоне значимо снижаются.

Сравнение параметров площади поперечного сечения (ППС) и объема вен в центральной зоне не выявило существенных различий. По сравнению с контрольной группой, ППС сосудов краевой зоны не отличается, однако объем вен увеличивается до 348±9,9 мкм³ (в контроле – 324,1±6,6; p<0,05).

Удельный объем (УО) сосудистого компонента концевых ворсин у первородящих женщин из группы I в центральной зоне уменьшается (27,37±0,28; контроль – 28,14±0,26), в то время как в краевой зоне достоверно увеличивается (24,99±0,3; контроль – 23,13±0,31) по сравнению с контрольной группой. У повторнородящих и многоплодных женщин в центральной зоне, а также у первородящих, повторнородящих и многоплодных женщин в краевой зоне наблюдается статистически значимый рост количества сосудистых компонентов концевых ворсин.

При анализе гистологических срезов плацент первородящих женщин, проживающих в СБГХР, выявлено снижение васкуляризации терминальных ворсин. В центральных зонах наблюдается уменьшение количества центрально расположенных капилляров, которые имеют узкий просвет, и в некоторых местах не прослеживаются эндотелии. В строме ворсин обнаружены фиброциты и вакуоли, количество синцитиальных почеч незначительно. Также отмечается очаговая пролиферация синцитиотрофобласта. В интервиллезном пространстве выявлен десквамированный трофобласт и материнский фибриноид, причем количество последнего значительно больше в краевой зоне.

В плацентах повторнородящих женщин створные ворсины частично покрыты трофобластом. Наблюдается гиперволемия сосудов различных калибров, многочисленные и неравномерно расположенные синцитиальные почки. На материнской поверхности

сти плодовой фибриноид практически отсутствует. В срезах парацентральной области отмечается субхориальный псевдоинфаркт, много мелких склерозированных ворсин и гематом. В краевой зоне наблюдается неравномерное сужение и расширение межворсинчатого пространства, а также большое количество склерозированных и хаотично расположенных ворсин.

В срезах плацент многоплодных женщин обнаружены очаговые и диссеминированные компенсаторно-деструктивные изменения ворсинчатого хориона. Наблюдаются участки гиповаскуляризации и ангиоматоза ворсин. В стволовых ворсинах наблюдается гомогенизация стромы, сужение просветов сосудов с десквамацией эндотелия и неравномерное кровенаполнение капилляров терминальных ворсин. В парацентральных и краевых зонах отмечены обширные суб- и интрахориальные участки псевдоинфарктов.

Таким образом, в условиях экологической нагрузки сурьмяного региона обнаружено значительное увеличение показателей площади поперечного сечения просвета и объема вен стволовых ворсин с одновременным ростом удельного объема сосудистых компонентов терминальных ворсин.

Список источников

1. Шаршенова А.А. Основные направления исследований по гигиене окружающей среды в Кыргызской Республике. // ЦАМЖ. - 2003. - Т. 9. - С. 97-102.
2. Кошкина В.С., Антипанова Н.А., Котляр Н.Н. Мониторинг распространенности химических канцерогенов в объектах окружающей среды и биосредах у жителей города с развитой отраслью черной металлургии. // Гигиена и санитария. -2006. -№ 1. -С.12-13.
3. Кузмин Д.В. Сравнительный анализ показателей репродуктивного здоровья женщин, проживающих в районах расположения алюминиевого производства. // Гигиена и санитария. -2007. -№ 3. -С.13-15.
4. Шаршенова А.А., Омурзакова К.С., Саипбаев Б.С. и др. Актуальные аспекты экологического мониторинга ртутно-сурьмяного биогеохимического региона. – Б.: 2000. - 226с.
5. Beneov O. Drug Treatment in Perinatal Period and the Risk of Functional Teratogenicity. // Toxicology Letters. 1995. Vol. 78. p. 3-13.
6. Sharshenova A.A. The Problem of Mercury in the Biogeochemical Province in Kyrgyzstan. // Toxicology Letters. 1995. Vol. 78. Issue 0. p. 74-75.

ОСОБЕННОСТИ СОМАТОТИПА ДЕТЕЙ ПРИ РАЗЛИЧНЫХ РЕЖИМАХ ДВИГАТЕЛЬНОЙ АКТИВНОСТИ В УСЛОВИЯХ СЕВЕРА

Койносов П.Г., Путина Н.Ю., Чирятыева Т.В., Орлов С.А., Тюлюбаев А.К., Терсенова К.О., Самолукова М.А., Черемных Н.И.

Тюменский государственный медицинский университет, Тюмень, Россия

Аннотация. В комплексной оценке здоровья детей-северян не учитываются индивидуально-типологические особенности организма и влияние различных режимов двигательной активности на растущий организм. В исследовании участвовали учащиеся 11-18 лет, которые родились и выросли в природно-климатических и социально-экономических условиях ХМАО-Югра. Использовались методы, позволяющие получить объективную информацию по физическому развитию и функциональному состоянию обследуемых детей, выполняющих различные режимы двигательной активности. Впервые проведена сравнительная оценка морфофункциональных показателей организма детей коренного и пришлого населения, выполняющих различные режимы двигательной активности в условиях Севера.

Ключевые слова: соматотип, дети, экология, двигательная активность

FEATURES OF THE SOMATOTYPE OF CHILDREN WITH DIFFERENT MODES OF MOTOR ACTIVITY IN THE CONDITIONS OF THE NORTH

Koinosov P.G., Putina N.Yu., Chiryatyeva T.V., Orlov S.A., Tyulubaev A.K., Tersenova K.O., Samorukova M.A., Cheremnykh N.I.
Tyumen State Medical University, Tyumen, Russia

Abstract. The comprehensive assessment of the health of Northern children does not take into account the individual typological characteristics of the body and the influence of various modes of motor activity on the growing body. The study involved students aged 11-18 who were born and raised in the climatic and socio-economic conditions of the Khanty-Mansiysk Autonomous Okrug. Methods were used to obtain objective information on the physical development and functional state of the examined children performing various modes of motor activity. For the first time, a comparative assessment of morphofunctional indicators of the body of children of indigenous and alien populations performing various modes of motor activity in the conditions of the North was carried out.

Keywords: somatotype, children, ecology, motor activity

Введение. При возрастающих интересах ученых и практиков к проблеме адаптации человека на Севере в настоящее время имеется мало работ, посвященных изучению роста и развития детей – как коренных народов, так и пришлого населения [1, 4, 5]. Обращают на себя внимание факты недооценки роли биологических и физиологических особенностей в оценке ростовых процессов детского организма [2, 6]. В комплексной оценке здоровья детей-северян не учитываются соматотипологические особенности организма и влияние различных режимов двигательной активности на растущий организм [3, 7].

Цель исследования: установить особенности соматотипа детей при различных режимах двигательной активности в условиях Севера.

Материал и методы. В исследовании участвовали 760 учащиеся 11–18 лет, которые родились и выросли в природно-климатических и социально-экономических условиях ХМАО-Югра. Нами использовались методы, позволяющие получить объективную информацию по физическому развитию и функциональному состоянию обследуемых детей, выполняющих различные режимы двигательной активности. От всех обследуемых детей получены информированные согласия на использование полученных материалов в научных целях, а проведение исследования было одобрено Комитетом по этике при ФГБОУ ВО «Тюменский государственный медицинский университет» МЗ (протокол №88 от 30.10.2019 г.). Использовался стандартный набор антропометрических инструментов (ООО «Вереск», Красноярск), который регулярно проходил метрическую проверку. Комплексная программа исследования включала выявление антропометрических, конституциональных и биологических показателей, которые фиксировались в картах антропометрических исследований. Статистическую обработку данных проводили с помощью стандартного пакета программ «STATISTICA» и «SOMATOTIP».

Результаты и обсуждение. Впервые проведена сравнительная оценка морфофункциональных показателей организма детей коренного и пришлого населения, выполняющих различные режимы двигательной активности в условиях Севера. Установлены возрастные, половые и групповые различия в физическом развитии детей-северян, формирующиеся в период 11-18 лет. Показано, что особенности ростовых процессов на Севере и уровень двигательной активности оказывают значительное влияние на показатели физического развития, типы телосложения и компонентный состав массы тела детей-северян. Результаты исследования соматотипа детей-северян дополняют существующие научные представления об адаптации растущего организма к специфическим природно-социальным условиям ХМАО-Югры. Полученные результаты дополняют теоретические основы изучения биологии человека и возрастной анатомии, являются фундаментальной базой развития профилактической северной медицины. Материалы исследования имеют практическую значимость при осуществлении наблюдений за ростом и развитием детей на Севере, при разработке оздоровительных и корригирующих программ по охране здоровья детей ХМАО-Югра

Заключение. Результаты исследования установили, что морфофункциональные показатели, отражающие индивидуальные особенности физического развития детей коренного населения, определяются нормой реакции на окружающую среду, тогда как

ВИЗУАЛИЗАЦИЯ БОЛЬШОГО ДУОДЕНАЛЬНОГО СОСОЧКА ПРИ ПРОВЕДЕНИИ РУТИННОЙ ЭЗОФАГОГАСТРОДУОДЕНОСКОПИИ

Колосова М.А., Сизова А.Н., Светашов В.С., Галахов В.П.
Российский университет медицины, Москва, Россия

Аннотация. Статья посвящена оценке частоты визуализации большого дуоденального сосочка (БДС) у пациентов с различными конституциональными особенностями при проведении рутинной эзофагогастроудоденоскопии (ЭГДС). Исследование проводилось на базе Университетской клиники в период с октября по декабрь 2023 года. Было выполнено 83 гастродуоденоскопии с использованием аппаратов Fujinon – EG530 и Pentax EG29 – i10. В зависимости от визуализации БДС или нет, пациенты были распределены на две группы. На основании полученных результатов было выявлено, что вероятность визуализации сосочка возрастает у лиц с отклонениями ИМТ от нормальных значений, а также процент визуализации больше у пациентов с гипер- и астеническим телосложением.

Ключевые слова: большой дуоденальный сосочек, эзофагогастроудоденоскопия (ЭГДС), двенадцатиперстная кишка (ДПК), визуализация

VISUALIZATION OF THE LARGE DUODENAL PAPILLA DURING ROUTINE ESOPHAGOGASTRODUODENOSCOPY

Kolosova M.A., Sizova A.N., Svetashov V.S., Galakhov V.P.
Russian University of Medicine, Moscow, Russia

Abstract. The article is devoted to assessing the frequency of visualization of the major duodenal papilla (MDP) in patients with various constitutional features during routine esophagogastroduodenoscopy (EGDS). The study was conducted at the University Clinic, in the period from October to December 2023. 83 gastroscopies were performed using Fujinon – EG530 and Pentax EG29 – i10 devices. Depending on the visualization of MDP or not, patients were divided into two groups. Based on the results obtained, it was revealed that the probability of papilla visualization increases in people with BMI deviations from normal values, as well as the percentage of visualization is higher in patients with hyper- and asthenic constitution.

Keywords: major duodenal papilla (MDP), esophagogastroduodenoscopy (EGDS), duodenum, visualization

Актуальность. Как отмечает в своей работе Коссова Т.В.: «Смертность от болезней органов пищеварения в России на протяжении последних тридцати лет демонстрирует наиболее неблагоприятную динамику по сравнению с другими причинами смертности» [2]. Согласно статистике, распространенность онкологических заболеваний органов ЖКТ за 2022 год составила (на 100тыс.населения) 476,2, а смертность в течение года с момента установки диагноза – 326,3 [1]. Также встречаются и патологии самого большого дуоденального сосочка (БДС), наиболее часто злокачественного характера, около 26% [6].

В связи с развитием эндоскопии и малоинвазивной хирургии всё больший интерес приобретает зона БДС, за счет своих анатомо-функциональных особенностей, где происходит объединение кишечной трубки с протоками поджелудочной железы и желчеотводящих путей [4].

Таким образом, возрастающий интерес к этой зоне, частота и устойчивость её визуализации, при выполнении рутинной ЭГДС, с использованием базового эндоскопического прибора – гастроскопа, с возможностью проведения биопсии, а также общедоступность и распространенность данной методики в медицинских учреждениях делает наше исследование актуальным.

Цель: оценить частоту визуализации БДС при проведении рутинной ЭГДС, а также оценить частоту его визуализации в зависимости от индекса массы тела (ИМТ) и конституциональных особенностей пациентов.

Материалы и методы. Исследование проводилось на базе Университетской клиники в период с октября по декабрь 2023 года, где было выполнено, в плановом по-

у детей пришлое населения являются следствием экологической пластичности организма на неблагоприятные природно-климатические факторы Севера. Соматотипы детей формируются по общебиологическим закономерностям, а также под влиянием возрастных, этнических, половых факторов и выполняемого объема физических нагрузок. Анализ результатов антропометрического исследования детей выявил ряд особенностей в физическом развитии, отличающих их рост и развитие от детей других природно-климатических зон. Исследование динамики ростовых процессов установило, что у детей ХМАО-Югра ростовая активность на отдельных этапах онтогенеза характеризуется запаздыванием в сроках развития, относительно быстрым прохождением отдельных этапов онтогенеза и достижением морфофункциональной зрелости жизненно важных систем организма к 17-18 годам. Дети коренного населения имеют небольшие длинные и габаритные размеры тела, а также площадь тела, при хорошо развитой цилиндрической грудной клетке и высокой плотности тела. Среди детей пришлое населения определяются лица с достаточно выраженными показателями длины и массы тела, высокими показателями окружности грудной клетки и площади тела. Таким образом, исследование морфоструктуры тела детей ХМАО-Югра коренного и пришлое населения выявляет не только уровень физического развития, но и позволяют оценить степень биологической устойчивости организма в целом, а также устанавливает уровень адаптивных реакций на выполнение интенсивных физических нагрузок в условиях Севера. Нам удалось выявить, что мобилизация структурных ресурсов организма детей коренного населения на физическую нагрузку проявляется более экономно, что является важным достижением эволюции и составляет необходимое звено в адаптации к суровым природно-климатическим условиям. Приспособительные реакции организма детей пришлое населения на интенсивную мышечную деятельность выражаются в виде развития достаточно мощного развития компенсаторно-приспособительных структур тела. Следовательно, дети-спортсмены пришлое населения имеют значительный запас пластических резервов, которые усиливают способность организма выполнять высокие физические нагрузки и повышают устойчивость организма к природным факторам Севера. Эффективное управление процессом тренировки юных спортсменов должно быть основано на знаниях закономерностей развития детского организма в условиях Севера. Все применяемые средства воздействия на организм, методы тренировочного процесса, должны соответствовать возрастным и региональным нормам, а также индивидуальным особенностям юного спортсмена.

Список источников

1. Алексеев Т.И. Физическая активность школьников и методы диагностики функциональных возможностей и физического развития / Т.И. Алексеев // Мат. IV Всерос. съезда специалистов лечебной физкультуры и спорт. медицины. – М., 2002. – С.16.
2. Бушев Б.И. Оценка физической подготовленности детей младшего школьного возраста с различным уровнем двигательной активности на Севере / Б.И. Бушев, Ж.И. Бушева // Совершенствование системы физического воспитания, спортивной тренировки и оздоровления различных категорий населения: мат. конф. – Сургут, 2006. – С. 24-25.
3. Гребнева, Н.Н. Особенности формирования и функциональные резервы детского организма в условиях Западной Сибири / Н.Н. Гребнева, С.Г. Кривошеков, А.Б. Загайнова. – Тюмень: ТГУ, 2001. – 98 с.
4. Загайнова, А.Б. Особенности формирования и функциональные резервы детского организма в условиях Западной Сибири / А.Б. Загайнова. – Тюмень: ТГУ, 2001. – 128 с.
5. Койносов А.П., Койносов П.Г., Орлов С.А., Коломыс В.Е., Ионина Е.В. Особенности формирования телосложения у людей с различными вариантами индивидуального развития / А.П. Койносов, П.Г. Койносов, Орлов С.А. и др. // Морфология. – 2018. – Т.153, №3. – С. 139.
6. Михайлова Л.А. Особенности физического развития детей 7-12 лет, с различным уровнем двигательной активности / Л.А. Михайлова, Л.Л. Чеснокова // Бюллетень Сибирской медицины. – 2005. – Т.4. - Приложение 1. – С. 165.
7. Рубанович В.Б. Морфофункциональное развитие мальчиков разных конституциональных типов в зависимости от двигательной активности / В.Б. Рубанович, Р.И. Айзман // Бюллетень Сибирской медицины. – 2005. – Т.4. – Приложение 1. – С. 167.

рядке, 83 рутинных ЭГДС, из них 30 (36%) мужчин и 53 (64%) женщины. Средний возраст составил $46 \pm 15,3$ лет. В исследование включены пациенты, в анамнезе которых отсутствовали оперативные вмешательства на органах ЖКТ. Исследования проводились с использованием двух аппаратов: Fujinon – EG530 и Pentax EG29 – i10. Процедура ЭГДС выполнялась по классической технике.

Для расчета ИМТ использовалась классическая формула, рекомендованная ВОЗ, основанная на росте и весе пациента. В данном исследовании средний ИМТ пациентов составил $26,06 \pm 1,03$, что является признаком преобладания избыточной массы тела. У группы пациентов, входящих в «нормальные» значения ИМТ, средний показатель составил $22,58 \pm 2,02$, у лиц с избыточной массой тела средний ИМТ $30,19 \pm 2,02$, а у пациентов с недостаточной массой тела – $17,79 \pm 0,45$.

Для определения конституциональной принадлежности пациентов использовалась классификация по М.В. Черноуцкому, одним из критериев которой был эпигастральный угол: нормостеник – прямой угол, гиперстеник-тупой угол, астеник-острый угол. В проведенном исследовании 53 (64%) человека нормостенической конституции, гиперстеников 22 (27%) человека, а астеников 8 (10%) человек.

Статистическую обработку результатов исследования проводили с использованием статистического пакета программы “STATISTICA 10.0” (StatSoft, США).

Результаты и обсуждение. В зависимости от полученных данных пациенты были разделены на 2 группы: первая группа – устойчивая визуализация БДС, а вторая – визуализация не была достигнута. Полученные результаты представлены в таблице 1.

Как видно из таблицы, в обеих группах количественно преобладают нормостеники, но в первой группе процент пациентов с конституциональными отклонениями выше - 59%, чем во второй - 26%. При этом в первой группе, среди 13 человек, 7 (32%) - гиперстеники, а 6 (27%) человек - астеники, когда во второй группе астеников 2 (3%) человека, гиперстеников 14 (23%) человек.

Таблица 1

Полученные результаты в группах пациентов					
Признак		1 группа n = 22 (27 %)		2 группа n = 61 (74%)	
		n	%	n	%
Пол	муж	9	40,91	19	31,15
	жен	13	59,09	42	68,85
Средний возраст		44,43 ± 17,5		46,06 ± 15,71	
ИМТ	Недостаток	2	9,09	1	1,64
	Средний ИМТ	17,55 ± 0,25		18 ± 0,56	
	Норма	9	40,91	34	55,74
	Средний ИМТ	21,29 ± 2,21		22,95 ± 1,83	
	Избыток	11	50	26	42,62
Средний ИМТ		31 ± 3,96		29,88 ± 4,62	
Конституция	Астеник	6	27,27	2	3,28
	Нормостеник	9	40,91	45	73,77
	Гиперстеник	7	31,82	14	22,95
Сопутствующая патология	Недостаточность кардиального сфинктера желудка	7	31,82	24	39,34
	Эндоскопические признаки ГПОД	3	13,64	13	21,31
	Дистальный катаральный рефлюкс эзофагит	3	13,64	9	14,75

Также можно увидеть, что визуализация БДС удавалась как у лиц с отклонениями значений ИМТ от нормы, так и у пациентов с нормальным ИМТ. Как видно из таб-

лицы, в обеих группах присутствуют пациенты с отклонениями ИМТ от нормы: в первой группе – 13 (59%) человек, во второй группе – 27 (44%), при этом во второй группе преобладают пациенты со значениями ИМТ в пределах нормы – 34 (56%) человека, а в первой группе больше пациентов с избыточным ИМТ – 11 (50%) человек. По мере проведения ЭГДС в ряде случаев выявлялись признаки сопутствующих патологий: в первой группе 59% (13 случаев), а во второй 75% (46 случаев). Исходя из полученных данных видно, что успешная визуализация БДС у пациентов с сопутствующими патологиями удавалась реже.

Исследование выявило зависимость устойчивой визуализации большого дуоденального сосочка от ИМТ и конституции пациентов. Однако из полученных данных видно, что процент визуализации сосочка остается низким.

Поэтому для максимальной визуализации сосочка рекомендовано использовать дуоденоскоп с боковым расположением оптики [3].

Выводы. Таким образом, при отклонении ИМТ от нормы или при его нахождении на границах нормы, а также если пациент имеет гипер- или астеническую конституцию, вероятность устойчивой визуализации большого дуоденального сосочка на продольной складке двенадцатиперстной кишки возрастает.

Список источников

- Каприн, Д. А. Состояние онкологической помощи населению России в 2022 году / А.Д. Каприн, В.В. Старинский, А.О. Шахзадова ; В.В. Старинский. - Москва : б.и., 2023. - 239 с. - 978-5-85502-283-4
- Коссова, Т. В. Экономические детерминанты смертности от болезней органов пищеварения в России / Т. В. Коссова // Экономическая политика. – 2023. – Т. 18, № 1. – С. 34-53. – DOI 10.18288/1994-5124-2023-1-34-53. –
- Andrade NS, André AMF, Ferreira VHP, Ferreira LEVVC. The Use Of The Forceps Biopsy As An Auxiliary Technique For The Visualization Of The Major Duodenal Papilla Using The Forward-Viewing Upper Endoscopy. Arq Gastroenterol. 2018 Jan-Mar;55(1):46-49. doi: 10.1590/S0004-2803.201800000-04. PMID: 29561976.
- Horiguchi S, Kamisawa T. Major duodenal papilla and its normal anatomy. Dig Surg. 2010;27(2):90-3. doi: 10.1159/000288841. Epub 2010 Jun 10. PMID: 20551649.
- Skórzewska M, Kurzawa P, Ciszewski T, Pelc Z, Polkowski WP. Controversies in the diagnosis and treatment of periampullary tumours. Surg Oncol. 2022 Sep;44:101853. doi: 10.1016/j.suronc.2022.101853. Epub 2022 Sep 14. PMID: 36152420.
- Treitschke F, Beger HG. Local resection of benign periampullary tumors. Ann Oncol. 1999;10 Suppl 4:212-4. PMID: 10436825.

К ВОПРОСУ О ТОПОГРАФИИ И АРХИТЕКТОНИКЕ ВЕТВЕЙ ЛОКТЕВОГО И ЛУЧЕВОГО НЕРВОВ В ОБЛАСТИ ПЛЕЧА И ПРЕДПЛЕЧЬЯ

Колтунов Б.О.

Санкт-Петербургский государственный университет, Санкт-Петербург, Россия

Аннотация. В статье приводятся результаты исследования локтевого и лучевого нервов взрослого человека, проведенного на базе кафедры морфологии Санкт-Петербургского государственного университета и на базе кафедры нормальной анатомии Военно-медицинской академии им. С.М. Кирова. Исследование производилось с целью выявления возможных вариантов строения, топографии и архитектоники ветвей локтевого и лучевого нервов, а также частоты их встречаемости. В ходе работы были исследованы 38 препаратов верхних конечностей людей, умерших в возрасте 57-85 лет, не имевших прижизненных травм, способных повлиять на анатомию локтевого и лучевого нервов. Все препараты изготовлены методом полимерного балзамирования. Статья может представлять интерес для врачей-нейрохирургов, врачей-неврологов и врачей-травматологов. Данные, полученные в ходе исследования, также могут быть использованы в учебном процессе высших и средне-специальных учебных заведений медицинского профиля.

Ключевые слова: плечевое сплетение, локтевой нерв, лучевой нерв

ON THE ISSUE OF TOPOGRAPHY AND ARCHITECTONICS OF THE BRANCHES OF THE ULNAR AND RADIAL NERVES IN THE SHOULDER AND FOREARM

B.O. Koltunov

Saint Petersburg State University, St. Petersburg, Russia

Abstract. The article presents the results of a study of the ulnar and radial nerves of an adult, conducted at the Department of Morphology of St. Petersburg State University and at the Department of Normal Anatomy of the Military Medical Academy named after S.M. Kirov. The study was carried out in order to identify possible variants of the structure, topography and architectonics of the branches of the ulnar and radial nerves, as well as the frequency of their occurrence. In the course of the work, 38 preparations of the upper extremities of people who died at the age of 57-85 years, who did not have lifetime injuries that could affect the anatomy of the ulnar and radial nerves, were studied. All preparations are made by polymer embalming. The article may be of interest to neurosurgeons, neurologists and traumatologists. The data obtained during the study can also be used in the educational process of higher and secondary specialized educational institutions of a medical profile

Keywords: brachial plexus, ulnar nerve, radial nerve

Введение. Актуальность изучения топографических отношений и архитектоники ветвей локтевого и лучевого нервов не вызывает сомнений. Если рассматривать травмы, сочетающие в себе сложные открытые переломы и повреждения основных сосудисто-нервных пучков, то становится понятно, почему это знание так важно для врачей-неврологов и нейрохирургов.

Цель – изучить топографическую анатомию локтевого и лучевого нервов в области плеча и предплечья и установить частоту, с которой встречаются типичные и атипичные варианты данных нервов.

Задачи:

1. Провести на бальзамированном трупном материале исследование стволов локтевого и лучевого нервов, топографию и особенности архитектоники их основных ветвей.

2. Обобщить полученные данные и сделать выводы.

Материалы и методы. В ходе работы были исследованы 38 препаратов верхних конечностей людей, умерших в возрасте 57-85 лет, не имевших прижизненных травм, способных повлиять на анатомию локтевого и лучевого нервов. Все препараты изготовлены методом полимерного бальзамирования.

Результаты. Локтевой нерв является смешанным по составу волокон, содержит волокна от передних ветвей nn. spinales с седьмого шейного по первый грудной сегменты. До середины плеча проходит рядом с плечевой артерией, затем отклоняется медиально и кзади в заднюю медиальную локтевую борозду. Далее он проходит через локтевой канал в локтевую борозду предплечья, где отдаёт ветви к локтевому сгибателю пальцев и медиальной половине глубокого сгибателя пальцев. В области предплечья он принимает соединительную ветвь от срединного нерва. Лучевой нерв выходит из заднего пучка подключичной части плечевого сплетения, проходит в верхнее отверстие плечемышечного канала и выходит через его нижнее отверстие в передней латеральной локтевой борозде. Далее, прободая сзади наперёд латеральную межмышечную перегородку, выходит в промежутки между плечевой и плечелучевой мышцами. Здесь он делится на поверхностную и глубокую ветви, перед этим отдавая ещё ряд ветвей [1–5].

Согласно результатам исследования, на всех 38 бальзамированных препаратах расположение локтевого и лучевого нервов, места отхождения от них ветвей и их топографо-анатомические отношения были практически одинаковыми и не имели отличий от классических представлений о топографии верхней конечности. Что касается морфометрических характеристик вышеупомянутых нервов, длина нервных стволов была пропорциональна длине верхней конечности. Диаметр нервных стволов различался на контрлатеральных конечностях одного трупа незначительно.

Архитектоника основных ветвей стволов локтевого и лучевого нервов в области плеча и предплечья во всех наблюдениях была типичной. На 1 препарате наблюдался

анастомоз между локтевым и лучевым нервами в области плеча. Этот анастомоз был представлен тонким пучком волокон, сформированным при третичном разделении крупной ветви лучевого нерва. Он включался в локтевой нерв в области средней трети плеча.

Вывод. Таким образом, ни одно из рассмотренных наблюдений с точки зрения топографо-анатомических отношений и морфометрических характеристик локтевого и лучевого нервов в области плеча и предплечья значительных различий не имело.

Список источников

1. Гайворонский И.В., Ничипорук Г.И. Клиническая анатомия сосудов и нервов : учеб. пособие. – СПб.: ЭЛБИ-СПб, 2021. – 160 с.
2. Гайворонский И.В. Нормальная анатомия человека : учеб. для вузов. - СПб.: СпецЛит, 2024. – Т. 2 – 464с.
3. Привес М.Г. Анатомия человека : учеб. пособие. – СПб.: Издательский дом СПбМАПО, 2017. – 720с.
4. Гайворонский И.В., Ничипорук Г.И., Гайворонский А.И. Анатомия человека. – М.: ГЭОТАР, 2024. – Т. 2. – 492с.
5. Netter F. Netter Atlas of Human Anatomy. – М.: ГЭОТАР, 2017. – 547 с.

ЗНАЧЕНИЕ НАУЧНОЙ ШКОЛЫ ПРОФЕССОРА М.Г. ПРИВЕСА В СТАНОВЛЕНИИ И РАЗВИТИИ КАФЕДРЫ АНАТОМИИ МЕДИЦИНСКОГО ФАКУЛЬТЕТА ПЕТРГУ

Кудряшова С.А., Колупаева Т.А.

Петрозаводский государственный университет, Петрозаводск, Россия

Аннотация. Создание медицинского факультета ПетрГУ неразрывно связано с личностью профессора М. Г. Привеса и кафедрой нормальной анатомии 1-м ЛМИ им. акад. И.П. Павлова. Большинство сотрудников создаваемого факультета были учениками и аспирантами проф. М. Г. Привеса. За долгие годы работы факультета эта связь не потеряна. Молодые сотрудники кафедры анатомии учились у профессоров, последователей, сохранивших традиции в обучении и научных исследованиях школы проф. М.Г. Привеса.

Ключевые слова: кафедра анатомии ПетрГУ, проф. М. Г. Привес, профессор Н.Б. Лихачева, 1 ЛМИ им. акад. И.П. Павлова

THE SIGNIFICANCE OF THE SCIENTIFIC SCHOOL OF PROFESSOR M.G. PRIVES IN THE FORMATION AND DEVELOPMENT OF THE DEPARTMENT OF ANATOMY OF THE FACULTY OF MEDICINE OF PETERSU

S.A. Kudriashova, T.A. Kolupaeva

Petrozavodsk State University, Petrozavodsk, Russia

Abstract. The creation of the Faculty of Medicine of PetrSU is inextricably linked with the personality of Professor M. G. Prives and the Department of Normal Anatomy of the 1st Leningrad Medical Institute named after acad. I.P. Pavlova. Most of the employees of the created faculty were students and graduate students of prof. M. G. Prives. Over the many years of work of the faculty, this connection has not been lost. Young employees of the Department of Anatomy studied with professors, followers who preserved the traditions in teaching and scientific research of the school of prof. M.G. Prives.

Keywords: Department of Anatomy of PetrSU, Professor M. G. Prives, Professor N.B. Likhacheva, 1st Leningrad Medical Institute

История создания медицинского факультета ПетрГУ тесно связана с кафедрой анатомии Ленинградского Медицинского института им. акад. И.П. Павлова и лично с профессором М.Г. Привесом. Большинство сотрудников вновь создаваемого факультета были выпускниками 1-м ЛМИ им. акад. И.П. Павлова. Первым деканом Медицинского факультета была выпускница и ученица профессора М.Г. Привеса – доктор медицинских наук, профессор Наталья Борисовна Лихачева. Под ее руководством были ор-

ганизованы музеи кафедры, лаборатории и анатомические залы для работы студентов. Связь с родной кафедрой не прерывалась. При ее ближайшем участии на кафедре нормальной анатомии 1-го Ленинградского медицинского института им. акад. И.П. Павлова подготовлено 13 кандидатских диссертаций.

Лихачева Н.Б. С 1933г. по 1938г. обучалась в Ленинградском Медицинском институте им. акад. И.П. Павлова на вечернем факультете. С 1934 по 1938 г.г. (со 2 по 5 курсы) занималась в студенческом научном кружке на кафедре нормальной анатомии. Как пишет в своей автобиографии Наталья Борисовна: «В 1938 году я закончила свою первую большую научную работу «Кровоснабжение коротких трубчатых костей стопы». Выступила с докладом на научной конференции и была отмечена первой премией». После окончания института была направлена на работу в Архангельскую область. Но М.Г. Привес видел в ней большие перспективы ученого и организатора, поэтому институт ходатайствовал о принятии Лихачевой Н.Б. в аспирантуру на кафедру нормальной анатомии в 1941г. Во время ВОВ она в 1942 году пошла добровольно на фронт, где в течение 3-х лет работала патологоанатомом 3-го Украинского фронта. В 1947 году Наталья Борисовна защитила кандидатскую диссертацию на тему «Возрастная анатомия артерий зобной железы».

Являясь автором 49 научных работ. Тематами исследований были строение и возрастная анатомия кровеносной системы костей, мышц, желез внутренней и внешней секреции человека. В 1958г. была опубликована монография «Некоторые особенности анатомии кровеносных сосудов бранхиогенной группы желез внутренней секреции». Лихачева Н.Б. была творческим, инициативным, целеустремленным ученым. Искала новые возможности визуализации сосудов, благодаря разработанной ею технике, впервые получила рентгенограммы внутрикостных вен черепа, что опубликовано в работе «Вены покровных костей черепа». Ряд работ, выполненных в плане эволюционной анатомии, имел объектом своего изучения различных представителей позвоночных. Защитила докторскую диссертацию и в 1960 году присвоена ученая степень доктора медицинских наук.

Наталья Борисовна была хорошим организатором и привлекала к работе на кафедре в 1-м ЛМИ им. акад. И.П. Павлова студентов и молодежь, где она являлась 9 лет руководителем студенческого научного кружка, из которого в свое время выросла сама. Под ее руководством коллективная работа студентов «Кровоснабжение мышц» получила грамоту 1 степени на Ленинградском общегородском смотре студенческих работ.

Марина Эдуардовна Кальвейт стояла у истоков организации кафедры. Окончила 1-м ЛМИ им. акад. И.П. Павлова в 1941 году и работала ассистентом на кафедре. В 1947 году прошла по конкурсу в аспирантуру и защитила диссертацию на тему «К вопросу о строении губчатого вещества костей». Много сил и времени М. Г. Привес отдавал разработке новых методов изготовления анатомических препаратов и создание тематических анатомических музеев. Используя достижения химии в области применения пластических масс и синтетического каучука, М. Г. Привес с сотрудниками разработали новые методы изготовления анатомических препаратов, сохраняющих в сухом виде естественный цвет, объем и эластичность и не требующих специальной посуды и консервирующих жидкостей [1]. Обладая полученными навыками изготовления музейных экспонатов, М.Э Кальвейт лично смонтировала более 80 музейных и учебных препаратов, которые вошли в постоянный фонд кафедры анатомии ПГУ. Обучала лаборантский состав методикам изготовления учебных препаратов по центральной нервной системе. М.Э Кальвейт занималась на кафедре актуальными проблемами морфологии, а именно влияние труда (профессии) на строение аппарата движения, продолжая научную работу своего учителя.

Сурая Гусейновна Гусейнова работала на кафедре анатомии ПГУ с 1967 года по 1976 год. Выпускница 1-го Ленинградского медицинского института им. акад. И.П. Павлова 1958 года. После работы врачом-хирургом, была зачислена по конкурсу в

аспирантуру на кафедру нормальной анатомии 1-м ЛМИ им. акад. И.П. Павлова. Стремительное освоение космического пространства с 50-х годов, требовало знаний о состоянии организма в условиях гравитационных перегрузок. Сотрудники кафедры под руководством М.Г. Привеса первыми стали заниматься вопросами гравитационных перегрузок в полете и эксперименте [2]. С. Г. Гусейнова исследовала паренхиматозные органы и в 1967 году защитила диссертацию «Влияние гравитационных перегрузок на вены селезенки».

Г.А. Замбахидзе с 1948 по 1955 учился и работал на кафедре нормальной анатомии 1-м ЛМИ им. акад. И.П. Павлова препаратором. По окончании Вуза занимался на кафедре научной и преподавательской работой, в 1957 году в сборнике студенческих работ, посвященном 250-летию Ленинграда опубликовал научную работу «Артерии и вены верхней конечности». С 1960 года ассистент кафедры анатомии ПГУ. В 1968 году защитил диссертацию «Архитектоника вен почки человека в норме и патологии».

Через обучение на кафедре нормальной анатомии 1-м ЛМИ им. акад. И.П. Павлова прошло большинство преподавателей морфологических дисциплин МФ ПГУ: к.м.н. доцент Веселова Т.А., к.м.н. доцент Зейналов А.А., к.м.н. доцент Теремовский А.В., к.м.н. доцент Андреева Р.М., к.м.н. доцент Федорова Л.А., к.м.н. доцент Азаренко В.В.

В 90-е 2000 годы продолжилось плодотворное научное сотрудничество кафедры анатомии ПетрГУ и кафедры анатомии Первого Санкт-Петербургского медицинского университета им. акад. И.П. Павлова. Под руководством зав. каф. проф. А.К. Косоурова и проф. кафедры Л.А. Алексиной над диссертациями трудились ассистенты нашей кафедры В.И. Ригонен, С.А. Кудряшова, В.В. Морозова. Научные работы продолжали направление исследований кафедры по изучению рентгеноанатомии костных структур с учетом регионального компонента. Так в 1998 году В.И. Ригонен защитил кандидатскую диссертацию по теме «Окостенении коротких трубчатых костей кисти в постнатальном онтогенезе у жителей Карелии». С.А. Кудряшова в 2000 году защитила диссертацию по теме «Этно-территориальные особенности роста и развития костей запястья». В 2002 году В.В. Морозова защитила диссертацию по теме «Возрастные изменения околоносовых пазух в постнатальном онтогенезе у жителей Карелии». О.С. Лаврукова защитила диссертацию по теме «Строение суставного хряща плечевой и бедренной костей в норме и после термического воздействия» в 2008 году. Коллектив кафедры анатомии ПетрГУ сохраняет не одно десятилетие традиции обучения студентов, развивает научные направления исследований, заложенные профессором Михаилом Григорьевичем Привесом.

Список источников

1. Алексина Л.А., Акопов А.Л. М. Г. Привесу 110 лет // Ученые записки СПбГМУ им. И. П. Павлова. 2014. №3. URL: <https://cyberleninka.ru/article/n/m-g-privesu-110-let> (дата обращения: 15.03.2024).
2. Пашенко П.С. Гайворонский И.В., Ничипорук Г.И. К истории морфологических исследований воздействия на организм гипергравитации в Ленинграде - Санкт-Петербурге (к 115-летию со дня рождения профессора М.Г. Привеса) // Мат. Науч. конф. , посвящ. 115-летию со дня рождения профессора М.Г. Привеса: сборник науч. трудов/ ФГБОУ ВО «ПСПБ ГМУ им. акад. И.П. Павлова» Минздрава России. – М.: Издательство «Научная книга», 2019, с.166-171.

МОРФОЛОГИЧЕСКИЕ ОСОБЕННОСТИ БРОНХИОЛ У СОБАК

Курникова А.А., Боков А.Е., Федотов В.Д., Немирова С.В.

Приволжский исследовательский медицинский университет, Нижний Новгород, Россия

Аннотация. Актуальность работы определяется необходимостью выявления резервных возможностей дыхательной системы, в частности на уровне полупроводящего отдела бронхиального дерева. Целью исследования является изучение морфологических особенностей периферического отдела легких. Работа выполнена на 43 беспородных половозрелых собаках-самцах, двух-трех лет, массой около 16 кг. На срезах диафрагмальной доли правого легкого, окрашенных гематоксилином-эозином и комбинированно по Вейгерту и тиазиновым красным – пикрофуксином, определяли параметры терминальных и дыхательных бронхиол. Статистическая обработка полученных данных проведена в программе “AnalystSoft Inc., StatPlus, версия 6 (www.analystsoft.com)”. Нормальность распределения оценивалась с помощью критерия Колмогорова - Смирнова. Показатели представлены в виде Me (Q1; Q3), где Me – медиана, Q1 – первый квартиль (25%), Q3 – третий квартиль (75%). Толщина стенок, толщина мышечной пластинки слизистой оболочки бронхиол уменьшаются ($p < 0,05$) в направлении от терминальных бронхиол к дыхательным бронхиолам третьего порядка. Количество коллагеновых волокон и эластических волокон увеличивается в дистальном направлении ($p < 0,05$). Параметры терминальных бронхиол достоверно отличались от дыхательных бронхиол второго порядка и дыхательных бронхиол третьего порядка. Относительная энтропия всех приведенных параметров подтверждает как наличие случайных путей вентиляции и перфузии, так и преимущественных направлений.

Ключевые слова: терминальные бронхиолы, дыхательные бронхиолы, миоциты, ацинусы легких

MORPHOLOGIC PECULIARITIES OF THE BRONCHIOLES IN DOGS

Kurnikova A.A., Bokov A.E., Fedotov V.D., Nemirova S.V.

Privolzhsky Research Medical University, Nizhny Novgorod, Russia

Abstract. The relevance of the study is determined by the need to identify the reserve capacity of the respiratory system and transport ways (bronchiolar tree). The aim of the investigation is to study the morphological features of the peripheral part of the lung. The work was performed on 43 dogs, two to three years old, weighing about 16 kg. The parameters of terminal and respiratory bronchioles were determined on the slices of the diaphragmatic lobe of the right lung stained with hematoxylin – eosin and combined by Weigert and thiazine red-picrofuxin. The statistical processing of the data is carried out in the program “AnalystSoft Inc., StatPlus, version 6 (www.analystsoft.com)”. The normality of the distribution was evaluated using Kolmogorov-Smirnov test. The indicators are presented as Me (Q1; Q3), where Me is the median, Q1 is the first quartile (25%), Q3 is the third quartile (75%). The wall thickness, the thickness of the muscular lamina of the mucous membrane of bronchioles decrease ($p < 0.05$) in the direction from the terminal bronchioles to respiratory bronchioles of the third order. The number of collagen fibers and elastic fibers increases in the distal direction ($p < 0.05$). The relative entropy of all the above parameters confirms both the presence of random (casual) paths of ventilation and perfusion, and the predominant directions.

Keywords: terminal bronchioles, respiratory bronchioles, myocytes, acini of lung

Введение. В связи с ростом хронических неспецифических заболеваний легких и туберкулеза легких, особенностями экологии человека, в том числе, гиподинамией, повышение структурно-функционального резерва организма и работоспособности является одной из задач современной медицины. До настоящего времени не решен вопрос, какие механизмы лежат в основе структурных перестроек периферического отдела легких.

Цель исследования — выявление морфологических особенностей полупроводящего отдела бронхиального дерева.

Материалы и методы. Работа выполнена на 43 беспородных половозрелых собаках-самцах, возраст составил 2-3 года, масса — в среднем около 16 кг. Животных содержали в стандартных условиях вивария (не менее двух месяцев), где соблюдали ка-

рантин и осуществляли соответствующую вакцинацию. Исследования на животных проводили в соответствии с приказами Минвуза СССР № 742 от 13.11.84 «Об утверждении правил проведения работ с использованием экспериментальных животных» и № 48 от 23.01.85 «О контроле за проведением работ с использованием экспериментальных животных». Взятие материала осуществляли под тиопенталовым наркозом (0,5 мл 10% раствора тиопентала натрия на 1 кг веса животного) в условиях управляемого дыхания в стандартное время суток – 10-12 часов. Фрагменты диафрагмальной доли правого легкого толщиной 5 мкм окрашивали гематоксилином-эозином и комбинированно по Вейгерту и тиазиновым красным – пикрофуксином [3] для распознавания эластических и коллагеновых волокон. На оцифрованных кадрах (микроскоп «Leika DMLS», камера «CCB Camera DIGITAL Kocom») определяли толщину стенок, толщину мышечной пластинки слизистой оболочки, относительный объем коллагеновых волокон и эластических волокон у терминальных и дыхательных бронхиол. Статистическая обработка полученных данных проведена в программе “AnalystSoft Inc., StatPlus, версия 6 (www.analystsoft.com)”. Нормальность распределения оценивалась с помощью критерия Колмогорова - Смирнова. Показатели представлены в виде Me (Q1; Q3), где Me – медиана, Q1 – первый квартиль (25%), Q3 – третий квартиль (75%).

Результаты и обсуждение. Толщина стенок терминальных бронхиол (32,2 (28,3; 36,5) мкм) достоверно превышала размеры дыхательных бронхиол второго порядка на 23% (26,2 (23,2; 29,4) мкм) и дыхательных бронхиол третьего порядка на 48% (21,7 (18,2; 25) мкм). Толщина мышечной пластинки слизистой оболочки терминальных бронхиол (18,5 (16,1; 21,5) мкм) была больше на 18% (15,7 (13,7; 18,5) мкм) и на 38% (13,4 (11,2; 16,1) мкм) соответственно ($p < 0,01$ и $p < 0,001$).

У дыхательных бронхиол второго порядка относительный объем эластических волокон (23 (21; 26) %) на 35% больше, чем у терминальных бронхиол (17 (14; 20) %), а у дыхательных бронхиол третьего порядка (29 (25; 34) %) – на 71% ($p < 0,001$).

У дыхательных бронхиол второго порядка относительный объем коллагеновых волокон (25 (22; 28) %) на 10% больше, чем у терминальных бронхиол (23 (21; 25) %), а у дыхательных бронхиол третьего порядка (29 (25; 32) %) – на 28% ($p < 0,01$).

Если мы рассмотрим нормальное распределение, то в пределах стандартного отклонения от средних значений находится 68,3% всех вариантов эмпирической совокупности, то есть около 70%. При равномерном делении потоков воздуха между дочерними ветвями относительная энтропия измеряемого параметра не должна превышать 68%-70%. Гетерогенность признака в пределах от 70% до 90% предложено оценивать как вероятностно-детерминированный характер организации [1]. Мы считаем, что существование случайных путей вентиляции и преимущественных направлений тоже может приводить к такому распределению [2]. Уровень относительной энтропии больше 0,9 соответствует напряженному функционированию обеих дочерних ветвей (как «случайных», так и «преимущественных»).

Относительная энтропия всех приведенных параметров соответствует вероятностно-детерминированному характеру организации системы (0,76-0,89), то есть существуют как случайные пути вентиляции, так и преимущественные направления.

Заключение. Толщина стенок, толщина мышечной пластинки слизистой оболочки бронхиол уменьшаются ($p < 0,05$) в направлении от терминальных бронхиол к дыхательным бронхиолам третьего порядка. Количество коллагеновых волокон и эластических волокон увеличивается в дистальном направлении ($p < 0,05$). Параметры терминальных бронхиол достоверно отличались от дыхательных бронхиол второго порядка и дыхательных бронхиол третьего порядка. Детализация структурной организации легких может помочь в создании концепции управления его состоянием.

Список источников

1. Кадыров, Х.К. Синтез математических моделей биологических и медицинских систем / Х.К. Кадыров, Ю.Г. Антомонов. - Киев : Наукова думка, 1974. - 223 с.

2. Курникова А.А. Адаптационные изменения ацинусов легких под влиянием двигательных нагрузок (экспериментальное исследование): Автореф. дис. ... канд. мед. наук. Москва, 2005.
3. Ромейс, Б. Микроскопическая техника / Б. Ромейс ; пер. с нем. В.Я. Александрова, З.И. Крюковой ; под ред. И.И. Соколова. - М. : Изд-во иностранной литературы, 1953. – 719 с.

ВОЗМОЖНОСТИ СИНЕРГЕТИКИ В ФОРМИРОВАНИИ ОСНОВ ВРАЧЕБНОГО МЫШЛЕНИЯ

Курникова А.А., Потехина Ю.П., Немирова С.В., Безденежных А.В.

Приволжский исследовательский медицинский университет, Нижний Новгород, Россия

Аннотация. Актуальность вопроса обусловлена необходимостью формирования начальных навыков логического врачебного мышления. Синергетика (современный этап развития общей теории систем) рассматривает открытые неравновесные системы как объекты изучения физиков, химиков, геологов, биологов. Закон возрастания энтропии подразумевает возникновение новых динамических состояний – диссипативных структур, затрачивающих на свое существование гораздо больше энергии, чем простые структуры. Бифуркация как механизм возникновения таких сложных компонентов приводит к нарушению симметрии в системе. Структура «системы» включает как элементы, так и различные процессы. Изменение энтропии рассматривается как фактор, формирующий направление «стрелы времени», то есть временную несимметрию. Эволюция систем представляется как поглощение энергии из окружающей среды, в результате чего возрастает степень ее самоорганизации, в системе возникают новые структуры. Таким же образом может быть описан процесс взаимодействия систем между собой.

Ключевые слова: синергетика, диссипативные структуры, бифуркация, флуктуация, несимметрия

POSSIBILITIES OF SYNERGETICS IN SHAPING THE BASE OF MEDICAL THINKING

Kurnikova A.A., Potekhina Yu.P., Nemirova S.V., Bezdenezhnykh A.V.

Privolzhsky Research Medical University, Nizhny Novgorod, Russia

Abstract. The relevance of the issue is due to the need to develop the initial skills of logical medical thinking. Synergetics (the current stage of development of general systems theory) considers open nonequilibrium systems as objects of study by physicists, chemists, geologists, and biologists. The law of increasing entropy implies the emergence of new dynamic states - dissipative structures that spend much more energy for their existence than simple structures. Bifurcation as a mechanism for the emergence of such complex components leads to a violation of symmetry in the system. The structure of a "system" includes both elements and various processes. The change in entropy is considered as a factor that shapes the direction of the "arrow of time," that is, the time asymmetry. The evolution of systems is represented as the absorption of energy from the environment, as a result of which the degree of its self-organization increases and new structures arise in the system. The process of interaction between systems can be described in the same way.

Keywords: synergetics, dissipative structures, bifurcation, fluctuation, asymmetry

Введение. Освоение дисциплины «анатомия» при подготовке специалистов с квалификацией: врач - лечебник (31.05.01 лечебное дело) и врач - педиатр (31.05.02 педиатрия) включает задачу формирования навыков логического врачебного мышления.

Основные положения. Современная концепция образования предусматривает необходимость использования при подготовке специалистов любого профиля вопросов общей теории систем, современным этапом развития которой является синергетика, междисциплинарное направление, которое занимается изучением систем, состоящих из многих подсистем различной природы (электронов, атомов, молекул, клеток, механических элементов, органов животных, людей и т.д.), и выявлением того, каким образом взаимодействие таких подсистем приводит к возникновению пространственных, временных или пространственно-временных структур в макроскопическом масштабе.

Замкнутые системы составляют лишь малую долю физической вселенной, большинство же систем являются открытыми. Открытый характер свидетельствует о

том, что объективная реальность не представляет собой прерогативу порядка, стабильности и равновесия, главенствующую роль в окружающем мире играют неустойчивость и неравновесность. Открытая неравновесная система отличается от равновесной следующим. Система реагирует на внешние условия. Поведение случайно и не зависит от начальных условий, но зависит от предыстории. Приток энергии создает в системе порядок, ее энтропия уменьшается. Когерентность – система ведет себя как единое целое. Кроме того, система может пребывать в области равновесности и неравновесности. Все системы включают в себя непрерывно флуктуирующие подсистемы. Иногда комбинация флуктуаций может стать настолько сильной, что существовавшая прежде организация не выдерживает и разрушается. В этот переломный момент (называемый точкой бифуркации) невозможно предсказать, в каком направлении будет происходить дальнейшее развитие – станет ли состояние системы хаотическим или она перейдет на новый, более дифференцированный и более высокий уровень упорядоченности или организации. Этот новый уровень носит название «диссипативная конструкция (структура)». Определено, что для ее поддержания требуется больше энергии, чем для поддержания более простой, на смену которой она приходит. В процессе временной эволюции синергетическая система, находящаяся в одном состоянии, переходит в новое состояние (старое состояние утрачивает устойчивость). При описании перехода из одного состояния в другое не все параметры состояния имеют одинаковое значение, и одни параметры состояния (быстрые переменные) можно выразить через другие (медленные переменные), которые называются параметрами порядка, в результате чего количество независимых переменных уменьшается [1-4].

Таким образом, представление о полной стохастичности праматерии, ее абсолютной неопределенности является основой модели развития мира с точки зрения физических, математических, химических и биологических процессов, а развитие можно рассматривать как преодоление изначальной неопределенности путем взаимодействия отдельных образований через взаимное изменение их параметров. Эти взаимодействия могут быть определены только статистически, поскольку они вероятны. На отрезке между двумя изменениями система сохраняет как состав своих элементов, так и характер связей между ними. Подобный инвариант в пределах допустимых флуктуаций можно назвать структурой. Структура включает как элементы, так и различные процессы. Возможно, существование бесконечно большого числа систем с одинаковой структурой, но любой реальной системе соответствует только одна структура, в чем проявляется соотношение конкретного и абстрактного. Идея многовариантности (альтернативности) путей эволюции за счет выбора альтернатив порождает дискретность ее путей через определенный спектр выбора в точках бифуркаций. При переходе через определенное критическое значение параметра (или набора параметров) система теряет устойчивость и переходит в режим с пониженной пространственной симметрией. Нарушение симметрии – это проявление внутренней дифференциации между различными частями системы или между системой и ее окружением, что может позволить генетическому материалу проявить свои потенциальные возможности. Поведение системы в данной точке позволяет говорить о появлении опыта, накопленного в процессе эволюции, и развитие субструктур памяти, что уменьшает энтропию поведения системы. Появляется новый принцип согласования частей в одно целое – установление общего темпа развития элементов системы (скорости развития процессов в среде), а информация является фактором самоорганизации материи в неживой природе.

Один из наиболее интересных аспектов теории диссипативных структур, стоит в том, что она позволяет нам обнаружить на основе физики и химии, чем вызвана направленность времени. Энтропия устанавливает различие между прошлым и будущим: более «старым» следует считать то из двух состояний, которому соответствует большее значение энтропии. Это открытие в свою очередь дает самосогласованное обоснование ощущения времени, при этом энтропия рассматривается как возрастающая функция

«внутреннего» времени, а само «внутреннее» время течет в среднем в том же направлении, что и динамическое время. «Внутреннее» время соответствует возрасту человека и определяется средней глобальной оценкой, относящейся ко всем органам и частям тела [3].

Заключение. Причинно-следственные корреляции детерминации и вероятностных аспектов приводят к процессам самоорганизации: устойчивость вырастает из неустойчивости и в результате ее, поскольку начало рождения связано со случайностью, вероятностью. Далее устойчивая система может смещаться в неравновесную область, что проявляется в виде случайного колебания внутри определенных параметров и вероятности определенных изменений, с неоднозначностью будущего и возможностями выхода на желаемые результаты. Это открывает возможности управления с учетом специфики и конфигурации систем.

Список источников

1. Кауфман, С. А. Антихаос и приспособление / С. А. Кауфман // В мире науки (Scientific american). – 1991. - № 10. - С. 58-65.
2. Николис, Г. Познание сложного. Введение (Пер. с англ.). / Г. Николис, И. Пригожин - М.: Мир, 1990. - 344 с.
3. Пригожин, И. От существующего к возникающему: Время и сложность в физических науках (Пер. с англ.). / И. Пригожин - М.: Едиториал УРСС, 2002. - 288 с.
4. Хакен, Г. Синергетика (Пер. с англ.). / Г. Хакен – М.: Мир, 1980. - 408 с.

ПРОПОРЦИИ ТЕЛА И ИНДЕКСЫ У СТУДЕНТОВ РАЗНЫХ ЭТНОГЕОГРАФИЧЕСКИХ ГРУПП

Курникова А.А., Эделев А.С., Калюжный Е.А., Эделева Н.К., Павлов Д.В.

Приволжский исследовательский медицинский университет, Нижний Новгород, Россия

Аннотация. Актуальность исследования определяется задачами персонализированной медицины, то есть профилактикой, диагностикой, лечением и реабилитацией человека с учетом его индивидуально-типологических особенностей. Целью работы было определить продольные и обхватные размеры тела и их пропорции у студентов разных национальностей. Было обследовано 550 студентов ФГБОУ ВО «ПИМУ» Минздрава России, из них – 400 граждан России и 150 иностранцев из стран юго-восточной Азии. После измерения продольных и обхватных параметров рассчитаны пропорции (соотношения) параметров, проведено сравнение с «каноническими пропорциями» Леонардо да Винчи. Статистическая обработка полученных данных проведена в программе “AnalystSoft Inc., StatPlus, версия 6 (www.analystsoft.com)”. Достоверно определено, что русские юноши выше иностранных, при этом длина туловища практически не отличалась. Такая же закономерность выявлена и у девушек. Все измеренные характеристики юношей были достоверно больше показателей девушек той же этнической группы. Значимых отличий продольных и обхватных размеров между группами русских и иностранных юношей не определено, такая же закономерность – и у девушек разных национальностей. Для всех продольных размеров, кроме длины туловища, установлены умеренные и сильные корреляции с длиной тела. При помощи индекса Пинье в сравниваемых группах обнаружено бимодальное распределение студентов с преобладанием очень крепкого и очень слабого телосложения. Выявленные этнические особенности соматометрических показателей могут быть использованы для диагностики персонального физического статуса человека.

Ключевые слова: антропометрия, продольные размеры, обхватные размеры, индекс Пинье

BODY PROPORTIONS AND INDICES IN STUDENTS OF DIFFERENT ETHNOGEOGRAPHICAL GROUPS

Kurnikova A.A., Edelev A.S., Kalyuzhny E.A., Edeleva N.K., Pavlov D.V.
Privolzhsky Research Medical University, Nizhny Novgorod, Russia

Abstract. The relevance of the study is determined by the tasks of personalized medicine, that is, prevention, diagnosis, treatment and rehabilitation of a person, taking into account his individual typological characteristics. The purpose of the work was to determine the longitudinal and circumferential dimensions of the body and their proportions in students of different nationalities. 550 students of the Federal State Budgetary Educational Institution of Higher Education "PIMU" of the Ministry of Health of Russia were examined, of which 400 were Russian citizens and 150 foreigners from South-east Asian countries. After measuring the longitudinal and circumferential parameters, the proportions (ratios) of the parameters were calculated and compared with the “canonical proportions” of Leonardo da Vinci. Statistical processing of the obtained data was carried out in the program “AnalystSoft Inc., StatPlus, version 6 (www.analystsoft.com)”. It has been reliably determined that Russian men are taller than foreign ones, while the length of the trunk was practically same. The same pattern was found among women. All measured characteristics of men were significantly greater than those of women of the same ethnic group. There were no significant differences in longitudinal and circumferential dimensions between groups of Russian and foreign men; the same pattern was observed among women of different nationalities. For all longitudinal dimensions, except for body length, middle and strong correlations with body length were established. Using the Pinier index, a bimodal distribution of students with a predominance of very strong and very weak physiques was found in the compared groups. The identified ethnic characteristics of somatometric indicators can be used to diagnose a personal physical status.

Keywords: anthropometry, longitudinal dimensions, circumferential dimensions, Pigne index

Введение. Одной из основных задач персонализированной медицины является обнаружение индивидуально-типологических особенностей человека [2]. Этногеографические антропометрические характеристики, специфика ноосферы, привычные поведенческие реакции обуславливают возникновение и развитие ряда заболеваний. Формирование «контрольной группы», определение границ центильных интервалов с учетом возраста, пола, выявление «групп диагностики» и «групп внимания» [1] позволяют не только предполагать направления отклонений физического развития и картину заболеваемости в будущем недалеком времени, но и предпринять попытки их изменения.

Цель исследования – уточнить морфологические корреляты юношей и девушек разных этногеографических групп.

Материалы и методы. Были обработаны данные 550 студентов ФГБОУ ВО «ПИМУ» Минздрава России, из них – 400 граждан России и 150 иностранцев из стран юго-восточной Азии, занимающихся на факультете международного медицинского образования (ФММО). Параметры сравнивались в четырех группах: первая группа – 100 юношей из России, вторая группа – 50 иностранцев, третья группа – 300 русских девушек, четвертая – 100 иностранок. Исследование проведено с соблюдением принципов добровольности, прав и свобод личности. Определялись (в сантиметрах) длина тела (стоя), длина туловища, длина руки, длина плеча, длина предплечья, длина кисти, длина ноги, длина голени, длина стопы, окружность головы, окружность шеи, окружность грудной клетки (в паузе, на вдохе, на выдохе), окружность талии, окружность таза, окружность плеча, окружность предплечья (в месте наибольшего развития мышц), окружность запястья. Парные размеры выявлялись с правой конечности. Статистическая обработка полученных данных проведена в программе “AnalystSoft Inc., StatPlus, версия 6 (www.analystsoft.com)”. Нормальность распределения оценивалась с помощью критерия Колмогорова - Смирнова. Показатели представлены в виде Me (Q1-Q3), Me – медиана, Q1 – первый квартиль (25%), Q3 – третий квартиль (75%). Для определения достоверности различий между группами применялись непараметрические критерии. Вычисляли коэффициент ранговой корреляции Спирмена.

Результаты и обсуждение. Все измеренные характеристики юношей превышали достоверно показатели девушек той же этнической группы (при сравнении попарно первой и третьей, второй и четвертой групп). Достоверных отличий продольных размеров между группами юношей (кроме роста) не определено, такая же закономерность –

РЕАКЦИЯ КЛЕТОК FAP⁺, α -SMA⁺, CD68⁺, CD206⁺, CX3CR1⁺, CK19⁺ ПРИ ПРОГРЕССИРУЮЩЕМ ЦИРРОЗЕ ПЕЧЕНИ

Лебедева Е.И.

Витебский государственный ордена Дружбы народов медицинский университет,
Витебск, Республика Беларусь

Аннотация. Цель работы изучение реактивных свойств клеток FAP⁺, α -SMA⁺, CD68⁺, CD206⁺, CX3CR1⁺, CK19⁺ при прогрессирующем циррозе печени. Цирроз печени у крыс-самцов Wistar индуцировали раствором тиоацетамида в течение 17 нед. Иммуногистохимическое исследование проводили на депарафинизированных срезах печени. Подсчитывали количество клеток α -SMA⁺, FAP⁺, CD68⁺, CD206⁺, CX3CR1⁺ и определяли отношение средней площади экспрессии маркера CK19 (в процентах) к площади изображения без учета степени экспрессии маркера. Результаты исследования показали, что усиливающийся цирроз печени характеризуется ростом количества клеток α -SMA⁺ (p<0,001), FAP⁺ (p<0,001), CX3CR1⁺ (p<0,001) и средней площади клеток CK19⁺ (p<0,001) по сравнению с контрольной группой. Вместе с этим установлено снижение количества клеток CD206⁺ (p<0,001) и отсутствие изменений со стороны клеток CD68⁺. Клетки CK19⁺ дифференцируются в клетки двух линий: холангиоциты, формирующие желчные протоки и гепатоциты, формирующие зачатки новых печеночных микролек.

Ключевые слова: крысы Wistar, цирроз печени, иммуногистохимия, клетки, морфометрический анализ

REACTION OF FAP⁺, α -SMA⁺, CD68⁺, CD206⁺, CX3CR1⁺, CK19⁺ CELLS IN PROGRESSIVE LIVER CIRRHOSIS

Lebedeva E.I.

Vitebsk State Order of Peoples' Friendship Medical University, Vitebsk, Republic of Belarus

Abstract. The aim of the work is to study the reactive properties of FAP⁺, α -SMA⁺, CD68⁺, CD206⁺, CX3CR1⁺, CK19⁺ cells in progressive liver cirrhosis. Liver cirrhosis in male Wistar rats was induced with a thioacetamide solution for 17 weeks. Immunohistochemical studies were performed on deparaffinized liver sections. The number of α -SMA⁺, FAP⁺, CD68⁺, CD206⁺, CX3CR1⁺ cells was counted and the ratio of the average expression area of the CK19 marker (as a percentage) to the image area was determined without taking into account the degree of marker expression. The results of the study showed that increasing liver cirrhosis is characterized by an increase in the number of α -SMA⁺ (p<0,001), FAP⁺ (p<0,001), CX3CR1⁺ (p<0,001) cells and the average area of CK19⁺ cells (p<0,001) compared to the control group. At the same time, a decrease in the number of CD206⁺ cells (p<0,001) and no changes in CD68⁺ cells were established. CK19⁺ cells differentiate into cells of two lines: cholangiocytes, which form the bile ducts, and hepatocytes, which form the rudiments of new hepatic microlobules.

Keywords: Wistar rats, liver cirrhosis, immunohistochemistry, cells, morphometric analysis

Введение. Печень – это полифункциональный жизненно важный шоковый орган, морфологически состоящий из нескольких типов клеточных популяций: гепатоциты, холангиоциты, макрофаги, стеллатные клетки (HSCs), эндотелиоциты, синусоидные эндотелиальные клетки, печеночные НК-клетки, портальные фибробласты (PFs), печеночные стволовые клетки, телоциты, овальные клетки. Каждая из этих клеток в отдельности обладает уникальными характеристиками, и их совместная жизнедеятельность обуславливает огромное разнообразие функций печени [1].

Процесс прогрессирования фиброза печени различной этиологии характеризуется весьма сложными и интенсивно протекающими морфологическими изменениями, что в конечном итоге чаще всего приводит к циррозу. Вместе с тем, несмотря на большое количество научных публикаций, посвященных реактивным свойствам клеток на стадиях прогрессирующего цирроза, по-прежнему этим вопросом не уделено должного внимания [3, 6].

и у девушек разных национальностей. Обхватные параметры студентов и студенток ФММО незначительно отличались от параметров русских обучающихся (при сравнении попарно первой и второй, третьей и четвертой групп). Для всех продольных размеров, кроме длины туловища, определены умеренные и сильные корреляции с длиной тела (p<0,001).

Русские юноши выше иностранных – 180 (177-183) см против 173,5 (170-176,8) см (p<0,05), длина туловища у студентов первой и второй групп практически не отличалась: 55,0 (51,0-58,0) см против 54,0 (50,0-57,0) см. Русские девушки достоверно (p<0,05) выше иностранных: 166,1 (164-170) см против 159 (155,7-165,3) см, длина туловища же была почти одинаковой: 50,0 (47,3-53,0) см против 51,0 (48,5-54,2) см.

Определены следующие пропорции продольных размеров. У всех студентов длина плеча была меньше длины тела в 5 раз, длина предплечья – в 6,4-6,6 раза, длина кисти – в 9 раз. У всех юношей ноги были длиннее рук. У девушек длина ноги могла как превышать длину руки, так и быть ей равной. Размер стопы был 1,3 раза больше длины кисти у всех студентов.

При сравнении пропорций тела с «каноническими пропорциями» Леонардо да Винчи выявлено, что тела у студентов более гармоничны, чем у студенток. Расстояние от локтя до кончиков пальцев должно быть равно пятой части роста, средние значения колебались от 0,23 (у юношей обеих групп) до 0,29 (у девушек ФММО). Длина вытянутых рук должна составлять половину роста, средние значения были меньше – от 0,43 (у русских девушек) до 0,45 (у русских юношей). Таким образом, можно предположить наличие тренда укорочения проксимального звена верхней конечности и / или удлинения дистальных отделов. Высота голени относится к длине тела как 1 : 4, длина голени у всех студентов составила 22-28% от длины тела.

При оценке отношения окружности талии к росту исследуемых в сравниваемых группах были получены статистически значимые различия частоты случаев повышенного содержания брюшного жира в составе массы тела (p=0,04). У русских студентов и студенток данный показатель составил 12%, а у иностранных – 27%, что свидетельствует о большей склонности обучающихся ФММО к избыточной полноте и повышенному риску возникновения сердечно-сосудистых заболеваний, ассоциированных с ожирением. Шансы повышенного содержания брюшного жира были в 2,3 раза выше, чем в первой.

Была проведена оценка распределения юношей и девушек по крепости телосложения с помощью индекса Пинье. В сравниваемых группах отмечалось бимодальное распределение студентов с преобладанием очень крепкого и очень слабого телосложения.

Выводы. Были установлены антропометрические особенности русских студентов и иностранных студентов. Полученные результаты могут послужить основой для диагностики персонального физического статуса человека и формирования профилактической среды.

Список источников

1. Богомолова Е.С. Гигиеническое обоснование мониторинга роста и развития школьников в системе «Здоровье - среда обитания»: Автореф. дис. ... докт. мед. наук. Нижний Новгород, 2010.
2. Николенко В. Н. Соматическая конституция и клиническая медицина / В. Н. Николенко, Д. Б. Никитюк, С. В. Ключкова. - М.: Практическая медицина. - 2017. - 256 с.

По данным современной литературы интенсивность разрастания фиброзной соединительной ткани зависит от этиологии, от стадии фиброза и обусловлена гетерогенной популяцией миофибробластов. Вопреки имеющимся обширным исследованиям в этом направлении ученые продолжают дискуссии: какие из клеток-предшественников являются источником дифферона миофибробластов в ответ на хроническое повреждение. Большинство авторов полагают, что независимо от этиологии основной популяцией являются резидентные HSCs и PFs [4, 5]. Исследования последних лет свидетельствуют о присутствии в печени различных фенотипов макрофагов, тем не менее, их функциональные различия, количество и локализация при фиброзе и циррозе по-прежнему до конца не изучены. Макрофаги привлекают внимание ученых, выступающих источником клеточной терапии фиброза печени [7]. Процесс активации клеток желчных протоков описан при широком спектре патологий печени. Патоморфологически он характеризуется дуктулярной реакцией (DR, реактивные протоки, увеличение количества клеток CK19⁺). В ряде работ показано, что DR коррелирует со стадией фиброза, является критерием неблагоприятного прогноза, но при этом механизм активации клеток желчных протоков до конца не изучен [2].

В соответствии с вышесказанным, целью настоящей работы явилось изучение реактивных свойств клеток FAP⁺, α -SMA⁺, CD68⁺, CD206⁺, CX3CR1⁺, CK19⁺ при прогрессирующем циррозе печени.

Материал и методы. В эксперименте использовали половозрелых крыс-самцов Wistar весом от 190-210 г. Протокол исследования был одобрен на заседании Комиссии по биоэтике и гуманному обращению с лабораторными животными при учреждении образования «Витебский государственный ордена Дружбы народов медицинский университет» (протокол № 6 от 03.01.2019). Цирроз печени у крыс моделировали свежеприготовленным раствором тиацетамида, который вводили интрагастрально через зонд в дозе 200 мг/кг массы тела 2 раза в нед в течение 17 нед. Крысы контрольной группы (n=12) получали воду без тиацетамида в аналогичном объеме. Животных рандомизировали на 2 групп (n=12 в каждой): 15 (1-я группа), 17 нед (2-я группа) и вывели из эксперимента согласно разделению.

Для выявления соединительной ткани срезы печени окрашивали по методу Маллори. Иммуногистохимическое исследование проводили на депарафинизированных срезах печени. В качестве маркера активированных PFs применяли поликлональные кроличьи антитела FAP (FAP-alpha, E-AB-32870, разведение 1:100), активированных HSCs – моноклональные мышьиные антитела α -SMA (alpha-SMA, E-AB-22155, разведение 1:1000), разведение 1:200), билиарных стволовых клеток печени – моноклональные мышьиные антитела CK19 (E-AB-7023, разведение 1:1000), тканевых макрофагов – моноклональные мышьиные антитела CD68 (E-AB-22013, разведение 1:200), функционального состояния тканевых макрофагов – поликлональные кроличьи антитела CD206 (E-AB-70178, разведение 1:500), макрофагов костномозгового происхождения – поликлональные кроличьи антитела CX3CR1 (E-AB-33382, разведение 1:100).

На гистологических препаратах с использованием компьютерных программ ImageScope Color и cellSens Standard на базе микроскопа OLYMPUS BX51 (Япония) определяли отношение средней площади экспрессии маркеров CK19 (в процентах) к площади изображения без учета степени экспрессии маркера при увеличении объектива $\times 20$ (не менее 3 полей зрения в каждом гистологическом срезе). Количество клеток α -SMA⁺, FAP⁺, CD68⁺, CD206⁺ и CX3CR1⁺ подсчитывали при увеличении объектива $\times 40$.

Результаты количественных измерений оценивали с использованием программ Statistica 10.0 (“StatSoft Inc.”, США). Определяли нормальность частотного распределения признака по критерию Лиллиефорса. Получали описательные статистики и описывали количественные данные в виде средних и соответствующих доверительных интервалов (M (95% ДИ: j-q)), медианы и значения 15–85 перцентилей (Me (15%; 85%)).

Результаты и обсуждение. Изменение количества исследуемых клеток, экспрессирующих маркеры FAP, α -SMA, CD68, CD206, CX3CR1, CK19 в цирротически измененной печени представлены в таблице.

Таблица

Количество/ площадь клеток	Недели эксперимента/стадии фиброза M (95% ДИ: j-q), Me (15%;85%)		
	Контроль/F0	15 нед/F6	17 нед/F6
FAP ⁺	-	24,888 (22,483;27,294)	29,222 (27,143;31,301)
α -SMA ⁺	-	52,722 (48,076;57,377)	58,944 (54,318;63,570)
CD68 ⁺	8,861 (7,754;9,967)	9,500 (7,000;16,000)	10,000 (8,000;16,000)
CD206 ⁺	-	22,722 (95% ДИ: 17,793-27,650)	18,000 (12,000;26,000)
CX3CR1 ⁺	-	13,000 (11,000;20,000)	17,000 (10,000;23,000)
CK19 ⁺	1,000 (0,000;4,000)	7,000 (4,000;11,000)	9,000 (6,000;13,500)

На стадии прогрессирующего цирроза печени две популяции фиброгенных клеток округлой формы α -SMA⁺ и FAP⁺ располагались в синусоидных капиллярах, вокруг сосудов, вблизи желчных протоков портальных зон и между волокнами фиброзной ткани. При этом количество клеток α -SMA⁺ нарастало быстрее, чем клеток FAP⁺ (см. табл.).

Клетки крыловидной формы CD68⁺ определялись в синусоидных капиллярах, формируя цепочки. В том числе их находили вдоль клеточных тяжей, расположенных в грубоволокнистой соединительной ткани, которые отходили от желчных протоков и состояли в основном из клеток с признаками малодифференцированности. Изредка клетки CD68⁺ крыловидной формы образовывали небольшие клеточные группы около междольковых сосудов или залегали одиночно в фиброзных септах. Вместе с этим клетки CD68⁺ округлой формы встречались в очагах некроза гепатоцитов, вокруг скоплений бурого пигмента, находящегося в фиброзных септах и реже в синусоидах. Клетки CD206⁺ имели округло-вытянутую форму и формировали в синусоидных капиллярах цепочки из клеток. Клетки CX3CR1⁺ имели округлую форму, темное гипербазофильное ядро и коричневую цитоплазму. Главным образом они обнаруживались в фиброзных септах и входили в состав тяжей из полиморфных клеток. Преимущественно клетки CX3CR1⁺ выявлялись в виде групп от 4 до 8 клеток и реже располагались поодиночке. В ряде случаев на гистологическом срезе наблюдали миграцию клеток CX3CR1⁺ из просвета сосуда в паренхиме.

Представляют особый интерес количественные изменения субпопуляций исследуемых макрофагов (см. табл.). Интенсивное развитие цирроза не сопровождалось изменением количества клеток CD68⁺ по сравнению с контрольной группой животных. При этом отметили снижение числа клеток CD206⁺ (p<0,001) и увеличение количества клеток CX3CR1⁺ (p<0,001).

В грубоволокнистой ткани фиброзных септ и в портальных зонах в значительном количестве выявляли клетки CK19⁺ (p<0,001), формирующие желчные протоки, клеточные тяжи и микродольки. В подавляющем большинстве тяжи из клеток CK19⁺ окружали ложные печеночные дольки по периферии, реже они располагались в центре дольки. В перипортальных зонах и в крупных очагах некроза среди погибающих и некротизированных гепатоцитов отмечали большие скопления клеток CK19⁺. По всей видимости, в данных участках эти клетки активно формировали новую печеночную мик-

родольку. На препаратах, окрашенных по методу Маллори, цитоплазма гепатоцитов микродолек была интенсивно темной по сравнению с другими гепатоцитами.

На последнем сроке эксперимента (17 нед) в печени крыс в портальных зонах и в грубоволокнистых септах установили рост количества клеток СК19⁺ (p<0,001) и интенсивное образование желчных. Параллельно с этим происходило увеличение количества микродолек в области портальных зон. В ложных печеночных дольках среди гипертрофированных гепатоцитов определяли единичные диффузные скопления клеток, экспрессирующих маркер СК19. По ряду морфологических признаков они были приближены более всего к гепатоцитам.

Заключение. Таким образом, усиливающийся цирроз печени характеризуется ростом количества клеток α -SMA⁺, FAP⁺, CX3CR1⁺ и средней площади клеток СК19⁺. Вместе с этим установлено снижение количества клеток CD206⁺ и отсутствие изменений со стороны клеток CD68⁺. Клетки СК19⁺ дифференцируются в клетки двух линий: холангиоциты, формирующие желчные протоки и гепатоциты, формирующие зачатки новых печеночных микродолек.

Список источников

1. Campana, L. Liver regeneration and inflammation: from fundamental science to clinical applications / L. Campana [et al.] // Nat. Rev. Mol. Cell. Biol. – 2021. – Vol. 22, N 9. – P. 608–624. doi: 10.1038/s41580-021-00373-7.
2. Cholangiokines: undervalued modulators in the hepatic microenvironment / X. Cai [et al.] // Front Immunol. – 2023. – Vol. 14. – P. 1192840. doi: 10.3389/fimmu.2023.1192840.
3. Guindi, M. Liver fibrosis: the good, the bad, and the patchy-an update / M. Guindi // Hum. Pathol. – 2023. – Vol. 141. – P. 201–211. doi: 10.1016/j.humpath.2023.01.002.
4. Kamm, D. R. Hepatic stellate cells in physiology and pathology / D. R. Kamm, K. S. McCommis // J. Physiol. – 2022. – Vol. 600, N 8. – P. 1825–1837. doi: 10.1113/JP281061.
5. O'Hara, S. P. Portal fibroblasts: A renewable source of liver myofibroblasts / S. P. O'Hara, N. F. LaRusso // Hepatology. – 2022. – Vol. 76, N 5. – P. 1240–1242. doi: 10.1002/hep.32528.
6. Pei, Q. Liver Fibrosis Resolution: From Molecular Mechanisms to Therapeutic Opportunities / Q. Pei, Q. Yi, L. Tang // Int. J. Mol. Sci. – 2023. – Vol. 24, N 11. – P. 9671. doi: 10.3390/ijms24119671.
7. Yamate, J. Macrophage pathology in hepatotoxicity / J. Yamate, T. Izawa, M. Kuwamura // J. Toxicol. Pathol. – 2023. – Vol. 36, N 2. – P. 51–68. doi: 10.1293/tox.2022-0112.

АНАТОМИЯ И ТОПОГРАФИЯ КОМПЛЕКСА АОРТА–ЛЕГОЧНЫЙ СТВОЛ В НОРМЕ У ПЛОДОВ 16-22 НЕДЕЛЬ РАЗВИТИЯ

Лященко Д.Н.

Оренбургский государственный медицинский университет, Оренбург, Россия

Аннотация. В связи с высокой частотой встречаемости врожденных пороков сердца и магистральных сосудов сведения по нормальной анатомии плода очень востребованы врачами пренатальной диагностики. Для получения новых данных по анатомии аорты и легочного ствола у плодов 16-22 недель развития в норме были изучены торсы 80 плодов без патологии сердечно-сосудистой системы и других органов из коллекции кафедры анатомии человека ОрГМУ. В работе использован комплекс классических морфологических методов (препарирование, разноплоскостные распилы торса, гистотопографический метод с окраской по ван Гизону, морфометрия и статистические методы). В результате исследования получены детальные количественные данные по размерам восходящей аорты, ее дуги, легочного ствола в 16-22 недели развития, изучена динамика их изменений в рамках рассмотренного периода. Кроме того, детально описана скелето- и синтопия комплекса данных сосудов, описаны изменения их взаимоотношений с окружающими органами. Выявлены основные фетальные особенности анатомии и топографии аорты и легочного ствола в 16-22 недели пренатального развития.

Ключевые слова: фетальная анатомия, восходящая аорта, легочный ствол, плод

ANATOMY AND TOPOGRAPHY OF THE AORTA–PULMONARY TRUNK COMPLEX IN NORM IN FETUSES OF THE 16-22 WEEKS OF DEVELOPMENT

Liashchenko D.N.

Orenburg State Medical University, Orenburg, Russia

Abstract. Data on the normal anatomy of the fetus are very demanded by prenatal diagnostics doctors due to the high incidence of congenital defects of the heart and main blood vessels. To obtain new data on the anatomy of the aorta and pulmonary trunk in the fetuses of 16-22 weeks of development, the torsos of 80 fetuses without pathology of the cardiovascular system and other organs from the collection of the Human Anatomy Department of the OrSMU were studied. The complex of classical morphological methods (preparation, multiplane torso saws, histotopographic method with van Gison staining, morphometry and statistical methods) was used. As a result of the study, detailed quantitative data were obtained on the dimensions of the ascending aorta, its arch, and pulmonary trunk in 16-22 weeks of development, and the dynamics of these parameters changes within the considered period was studied. In addition, the skeleto- and syntopia of the complex of these vessels is described in detail, changes in their relationship with the surrounding organs have been studied. The main fetal features of the anatomy and topography of the aorta and pulmonary trunk at 16-22 weeks of prenatal development were revealed.

Keywords: fetal anatomy, ascending aorta, aortic arch, pulmonary trunk, fetus

Врожденные пороки сердца (ВПС) и сердечно-сосудистой системы составляют 47% (12,2 на 10 тыс. родившихся живыми) всех причин смерти от пороков развития [1]. Частота встречаемости транспозиции магистральных сосудов (ТМС) среди всех врожденных пороков сердца составляет 4,5–7%, что соответствует частоте 20–30 случаев на 100 тыс. живорожденных. Отмечается преобладание мужского пола, которое колеблется от 1,5:1 до 3,2:1. Важно, что ТМС – наиболее часто встречаемый ВПС, сопровождающийся критическим состоянием, прогрессирующей гипоксемией и требующий в ранние сроки неотложных хирургических вмешательств [2]. Для правильной верификации таких пороков развития и принятия в сложных случаях решения о пролонгации беременности врачам пренатальной диагностики требуются данные по фетальной анатомии магистральных сосудов плода в норме, более того, тщательное анатомическое обоснование требуется для сроков второго скрининга. Несмотря на значительные успехи в анатомии знания по фетальной анатомии отрывочны и их развитие тормозится существующими во многих странах этическими и законодательными запретами. В связи с вышесказанным, целью настоящего исследования стало изучение нормальной анатомии и топографии аорты и легочного ствола у плодов 16-22 недель развития. Материалом исследования послужили торсы 80 плодов человека обоего пола 16-22 недель развития, полученных в результате прерывания нормально протекающей беременности у здоровых женщин по социальным показаниям с соблюдением всех необходимых соответствующих этических и юридических норм. При включении образцов в выборку были использованы критерии включения и исключения плодов в исследование. Тема данной работы и научного направления кафедры одобрена ЛЭК ОрГМУ. В настоящем исследовании для решения поставленных задач был использован комплекс методик: метод забора и фиксации материала, макромикроскопическое препарирование, метод распилов по Н.И. Пирогову в трех взаимно перпендикулярных плоскостях, гистотопографический метод, морфометрия и вариационно-статистические методы обработки полученных данных.

В результате исследования выявлено, что весь комплекс основных магистральных сосудов сердца (аорта с ее отделами, верхняя полая вена, легочный ствол и легочные артерии, артериальный проток) занимает у плода в 16-22 недели развития по высоте 2-3 позвонка, при этом сосуды имеют сложную пространственную ориентацию и синтопию, которые меняются при увеличении срока гестации и с ростом плода. На горизонтальных срезах восходящая аорта во всех случаях имела четко округлую форму с развитой стенкой, несмотря на наличие вокруг данного сосуда крупных полостей сердца и сосудов, которые оказывают давление на восходящую аорту. Легочный ствол на горизонтальных срезах грудной полости на данном этапе пренатального онтогенеза проецируется в переднем левом квадранте грудной клетки и располагается практически

НОВЫЕ СОМАТОМЕТРИЧЕСКИЕ ДАННЫЕ МАЛЬЧИКОВ-ПОДРОСТКОВ ГОРОДА ОРЕНБУРГА

Лященко Д.Н., Васильев А.А., Артеменко В.А.

Оренбургский государственный медицинский университет, Оренбург, Россия

Аннотация. Целью данного исследования послужило получение новых антропометрических данных и расширение базы данных о соматическом статусе мальчиков-подростков, постоянно проживающих в городе Оренбурге. Обследованы 56 мальчиков-подростков 13–15-летнего возраста города Оренбурга по классической многокомпонентной схеме антропометрического исследования, с применением стандартных инструментов, таких как ростомер, весы, медицинский циркуль, калипер и других. Выявлено, что средняя длина тела мальчиков-подростков составляет 161,8±2,0 см. Средняя масса тела составила 75,0±2,9 кг, дефицит массы тела выявлен в 26,8% случаев. Относительное содержание жировой ткани было равно 11,8±0,8%, активной мышечной ткани – 84,2±2,0%, а сухой костной ткани – 6,8±0,5%. Преобладающие типы телосложения по Хит-Картер в изученной выборке: мезоморфный эндоморф – 17,9%, эктоморфный мезоморф – 16,07% и эндоморфный эктоморф – 14,7%.

Ключевые слова: антропометрия, соматометрия, подростки

NEW SOMATOMETRIC DATA OF ADOLESCENT BOYS IN THE ORENBURG CITY

Liashchenko D.N., Vasil'ev A.A., Artemenko V.A.

Orenburg State Medical University, Orenburg, Russia

Abstract. The purpose of this study was to obtain new anthropometric data and expand the database on the somatic status of teenage boys permanently residing in the city of Orenburg. 56 teenage boys aged 13-15 years of the Orenburg city were examined according to a classic multicomponent anthropometric research scheme, using standard instruments such as a stadiometer, scales, medical caliper, fat caliper and others. The obtained data showed that the average height of teenage boys was 161.8±2.0 cm. The average body weight was 75.0±2.9 kg, and weight deficit was detected in 26.8% of cases. The relative content of adipose tissue is 11.8±0.8%, active muscle tissue is 84.2±2.0%, and dry bone tissue is 6.8±0.5%. The revealed predominant body types according to Heath-Carter: mesomorphic endomorph - 17.9%, ectomorphic mesomorph - 16.07% and endomorphic ectomorph - 14.7%.

Keywords: anthropometry, somatometry, adolescents

Введение. Переломный момент взросления мальчиков с точки зрения антропологии приходится на подростковый период. Соматометрические данные подростков становятся отправной точкой для оценки интенсивности роста, физического здоровья и накопления гендерных признаков мужского населения исследуемого региона [2, 5].

Цель исследования. Целью данного исследования послужило получение новых антропометрических данных и расширение базы данных о соматическом статусе мальчиков-подростков, постоянно проживающих в городе Оренбурге.

Задачи исследования: провести соматометрическое обследование молодых людей подросткового возраста, постоянно проживающих в городе Оренбурге, и выявить возможные групповые особенности исследуемой выборки.

Материалы и методы. Обследованы 56 мальчиков-подростков 13-15-летнего возраста города Оренбурга по классической многокомпонентной схеме антропометрического исследования, с применением стандартных инструментов, таких как ростомер, весы, медицинский циркуль, калипер и других [4]. Исследование проводилось в специально отведенной комнате поликлиники ОрГМУ, с обязательным добровольным информированным согласием официальных представителей участников исследования. В обследуемую группу вошли только соматически здоровые молодые люди, не имеющие хронических неинфекционных заболеваний.

Результаты и обсуждение. В результате исследования были получены актуальные данные по соматическому статусу мальчиков 13-15-летнего возраста города Оренбурга. Проведено соматотипирование по методике Хит-Картер [1, 3]. Исследование длины тела подростков выявило преобладание мальчиков с ростом в диапазоне

на пересечении сагитальной и фронтальной плоскостей тела. Проведенная морфометрия размеров данных сосудов и полученные данные позволили установить, что значения наружного переднезаднего размера у всех трех сосудов как на сроке 16-17 недель, так в группе плодов 22 недель развития не имеют достоверных отличий в своих значениях и сопоставимы между собой ($p>0,05$). Аналогичная ситуация выявлена и для поперечного наружного диаметра: его значения у легочного ствола, восходящей аорты и верхней полой вены в начале и конце изученного периода в абсолютных значениях сопоставимы ($p>0,05$). Необходимо отметить, что, если срез через аорту и верхнюю полую вену проходит строго в горизонтальной плоскости, так как оси этих сосудов идут перпендикулярно к ней, то ось легочного ствола проходит под углом к горизонтальной плоскости и, соответственно, истинно горизонтальный срез сосуда находится под углом к ней. На уровне ThIII –ThIV восходящая аорта переходит в дугу, которая на срезах имеет вид вытянутого, несколько сжатого с боков овала, при этом ее ось расположена косо справа налево, спереди назад. По ее передней поверхности сверху вниз слева направо проходит левая плечеголовая вена, после удаления которой и обнажается дуга аорты. На протяжении изученного отрезка плодного периода размеры дуги аорты изменяются следующим образом: длина ее поперечного среза возрастает в 1,56 раза от 4,27±0,37 мм в 16-17 недель до 6,68±0,39 мм в 22 недели; поперечный размер увеличивается в 1,52 раза. Восходящая аорта, легочный ствол, дуга аорты находятся на уровне топографо-анатомически сложного среза грудной клетки плода (скелетотопический уровень ThIV-ThV). Центральное место на данном срезе занимает комплекс органов средостения, включающий магистральные сосуды и главные бронхи, которые окружены справа – правым легким, слева – левым легким, спереди – вилочковой железой и сердцем, сзади срез граничит с телом позвонка. Переднюю часть этого сосудисто-бронхиального комплекса занимают верхняя полая вена, восходящая аорта и легочный ствол, при этом восходящая аорта имеет центральное положение, справа от нее располагается вена, слева – легочный ствол. Детальное изучение и измерение дистанций между аортой, легочным стволом и окружающими их органами позволило установить разнонаправленные изменения синтопии магистральных сосудов к 22 неделе развития.

Таким образом, полученные данные являются морфологической основой при оценке получаемых прижизненных ультразвуковых данных при выявлении возможных пороков развития аорты и легочного ствола. В результате работы получены количественные характеристики магистральных сосудов средостения у плода и их изменения к 22 неделе развития. Выявлено, что в связи с положением легочного ствола под углом к оси аорты и верхней полой вены, при выполнении ультразвукового исследования в срез будет попадать не строго поперечный срез легочного ствола, что влияет на его размерные характеристики и получаемые различные варианты его изображения. Кроме того, с увеличением возраста плода и в краниальном направлении происходит сближение аорты с веной и легочным стволом, что может исказить картину ультразвукового исследования и влиять на интерпретацию полученных данных.

Список источников

1. Бокерия Е.Л. Перинатальная кардиология: настоящее и будущее. Часть I: врожденные пороки сердца. Рос вестник перинатол. и педиатр. 2019; 64:(3): 5–10. DOI: 10.21508/1027–4065–2019–64–3–5–10.
2. Назыров Ф.Г., Абралов Х.К., Барон О. и др. Опыт хирургической коррекции транспозиции магистральных сосудов //Вестник Национального медико-хирургического Центра им. Н.И. Пирогова 2019, т. 14, № 2.– С. 10-13.

146,7-176,9 см, при среднем значении 161,8±2,0 см. Высокий коэффициент пропорциональности был выявлен в 80,36% случаев, в среднем относительная длина нижних конечностей была равна 54,4±1,4%. Средняя масса тела составила 75,0±2,9 кг, однако дефицит массы тела обследованных был выявлен в 26,8% случаев. Расчет компонентного состава тела исследованных лиц показал, что относительное содержание жировой ткани составляет 11,8±0,8%, активной мышечной ткани – 84,2±2,0%, а сухой костной ткани – 6,8±0,5% [6]. При измерении парциальных размеров тела мальчиков-подростков оказалось, что поперечный диаметр грудной клетки в среднем составляет 24,4±0,5 см, при окружности равной 74,5±1,6 см. Диаметр плечевого пояса – 31,2±1,1 см достоверно больше диаметра таза – 25,7±0,5 см. Дисперсионный анализ показателей диаметров дистального эпифиза плеча и дистального эпифиза бедра не выявил значимых колебаний параметров, которые в среднем составили 6,1±0,1 см и 8,3±0,2 см соответственно. Окружность талии в выборке колебалась от 50,0 см до 94,0 см при среднем значении 67,7±1,2 см. Асимметрия конечностей при измерении окружностей сегментов конечностей, в индивидуальных случаях достигавшая 2,0 см, сопоставлением средних значений достоверно не подтвердилась. Оценка полового диморфизма по методике Таннера показала преобладание гинекоморфного телосложения среди мальчиков 13-15-летнего возраста и составила 75,0%, лишь 5,4% мальчиков имеют выраженные маскулинные признаки телосложения. При соматотипировании по Хит-Картеру были выявлены преобладающие типы телосложения среди обследованных: мезоморфный эндоморф в 17,9%, эктоморфный мезоморф – 16,07% и эндоморфный эктоморф в 14,7% наблюдений.

Выводы. Проведенное исследование предоставляет базовые данные по антропометрии мальчиков подросткового возраста города Оренбурга и служит основой для проведения сравнительного группового и динамического анализа различных половозрастных групп молодых людей города Оренбурга и Оренбургской области. Полученные данные расширяют базу данных по соматическому статусу и показателям здоровья населения города Оренбурга.

Список литературы

1. Carter J. The heath-carter anthropometric somatotype - instruction manual. 2002. pp.1-26.
2. Кацова Г.Б. Особенности физического развития современных школьников г. Оренбурга / Г.Б. Кацова, Н.П. Малеева, Т.Н. Павленко, Л.В. Попова, М.К. Дмитриева, Н.В. Заришняк // Оренбургский медицинский вестник. – 2017. – №3. – С.44-48.
3. Колесников В.А. О новом протоколе оценки соматотипа по схеме Хит-Картера в программном обеспечении биоимпедансного анализатора состава тела / В.А. Колесников, С.Г. Руднев, Д.В. Николаев, А.В. Анисимова, Е.З. Година // Вестник Московского университета. - Серия 23. Антропология. - 2016. - №4. – С.1-10
4. Никитюк Д.Б. Использование метода комплексной антропометрии в спортивной и клинической практике: методические рекомендации. / Д.Б. Никитюк, Е.А. Бурляева, В.А. Тутельян, К.В. Выборная, С.В. Лавриненко, С.В. Клочкова, Н.А. Алексеева, В.Д. Выборнов, М.Ю. Баландин, А.А. Сорокин. // – М.: Спорт, 2018. – 64 с.
5. Скачкова М.А. Современные подходы к скрининговой оценке состояния здоровья детей и подростков Оренбургского региона / М.А. Скачкова, А.В. Абубакирова, Е.Г. Карпова, О.А. Харченко // Оренбургский медицинский вестник. – 2017. – №3 – С.41-44.
6. Соматотип и компонентный состав тела взрослого человека / И.Г. Пашкова, Д.Б. Никитюк, И.В. Гайворонский. – Санкт-Петербург: СпецЛит, 2019. – 159 с

ЭНДОСКОПИЧЕСКАЯ ОЦЕНКА ПАРАПАПИЛЛЯРНЫХ ДИВЕРТИКУЛОВ ПРИ РЕТРОГРАДНЫХ ВМЕШАТЕЛЬСТВАХ

Лященко С.Н., Бородкин И.Н., Файзулина Р.Р., Табаченко П.А.
Оренбургский государственный медицинский университет, Оренбург, Россия

Аннотация. Цель исследования – изучить топографо-анатомические особенности парапапиллярных дивертикулов и их взаимоотношение с большим дуоденальным сосочком при эндоскопических ретроградных вмешательствах. Материалы и методы. За 2020 — 2023 гг. у 85 пациентов был выявлен парапапиллярный дивертикул двенадцатиперстной кишки, что составило 10,3% из всех оперированных больных. Возраст пациентов колебался от 29 до 90 лет, средний возраст составил 72,1±11,2 года; женщин было 63 (74,1%), мужчин – 22 (25,9%). При эндоскопической визуализации определяли количество дивертикулов, форму, их размер, а также взаимоотношение большого дуоденального сосочка и дивертикула. Результаты. Полученные данные показали более частую встречаемость одиночных дивертикулов, выявили четкую тенденцию к увеличению размеров дивертикулов у лиц пожилого и старческого возрастов, а также определили выраженную взаимосвязь расположения парапапиллярного дивертикула с большим дуоденальным сосочком.

Ключевые слова: парапапиллярный дивертикул, двенадцатиперстная кишка, большой дуоденальный сосочек, транспапиллярные вмешательства

ENDOSCOPIC EVALUATION OF PARAPAPILLARY DIVERTICULUM IN RETROGRADE INTERVENTIONS

Lyashchenko S.N., Borodkin I.N., Fajzulina R.R., Tabachenko P.A.
Orenburg State Medical University, Orenburg, Russia

Abstract. The aim of the research. Study the topographic and anatomical features of parapapillary diverticula and their relationship with the major duodenal papilla during endoscopic retrograde interventions. Materials and Methods. In the period between 2020 and 2023, 85 individuals were diagnosed with parapapillary diverticulum. This represented 10.3% of all patients who were operated on. The age of the patients ranged from 29 to 90 years, the average age was 72.1±11.2 years; women were 63 (74.1%), men were 22 (25.9%). Endoscopic imaging determined the number of diverticula, their shape, size, and the relationship of the major duodenal papilla and diverticulum. Results. The data revealed a more frequent occurrence of single diverticula, showed a clear trend of increasing size of diverticula in the elderly and old age, and also determined the pronounced relationship of the parapapillary diverticulum with the major duodenal papilla.

Keywords: parapapillary diverticulum, duodenum, major duodenal papilla, transpapillary interventions

Введение. В настоящее время эндоскопические ретроградные вмешательства позволяют эффективно восстановить адекватный пассаж желчи и значительно улучшить результаты лечения пациентов с синдромом механической желтухи. По данным публикаций эффективность данных методик достигает 82–98,1%, а частота осложнений не превышает 1,5 – 5,8% [2,3]. Одной из основных причин снижения эффективности и возникновения осложнений при ретроградных вмешательствах большинство авторов считают проблему визуализации и канюляции устья большого дуоденального сосочка (БДС) при изменениях анатомии двенадцатиперстной кишки (ДПК), вызванных парапапиллярными дивертикулами (ППД) [1, 6]. По данным литературы, частота выявления ППД варьирует от 6% до 31,7% [6]. Сообщается, что в 95% случаев ППД протекают бессимптомно [2]. Однако они могут приводить к возникновению синдрома Леммеля, сопровождающегося развитием стриктуры терминального отдела холедоха, что, как следствие, приводит к трудностям канюляции БДС [5]. Также на успешность канюляции влияет расположение устья БДС относительно ППД, который может располагаться вне зоны визуализации [6]. Таким образом, сохраняющееся существенное влияние ППД на эффективность современных эндоскопических методик подтверждает актуальность дальнейшего изучения данной проблемы.

Цель исследования – изучить топографо-анатомические особенности парапапиллярных дивертикулов и их взаимоотношение с большим дуоденальным сосочком при эндоскопических ретроградных вмешательствах.

Материалы и методы. В исследовании ретроспективно проанализирован опыт эндоскопических чреспапиллярных вмешательств у 822 пациентов с различной патологией внепеченочных желчных протоков и большого дуоденального сосочка, находившихся на лечении в ГАУЗ «ГКБ им Н.И. Пирогова» г. Оренбурга с 2020 по 2023 гг. Среди оперированных у 85 (10,3%) больных при дуоденоскопии был выявлен дивертикул папиллярной области ДПК. Чаще ППД выявлялись у женщин – 63 (74,1%), у мужчин только в 22 (25,9%). Возраст пациентов варьировал от 29 до 90 лет, средний возраст составил 72,1±11,2 года. Распределение пациентов по группам возрастной периодизации ВОЗ было следующим: первый период зрелого возраста (20-35 лет) – 1 (1,2%) пациент, второй период зрелого возраста (36-60) – 6 (7,1%) пациентов, пожилой возраст (61-75 лет) – 46 (54,1%) пациентов, старческий возраст (76-90 лет) – 32 (37,6%) пациента. Предоперационная диагностическая эзофагогастродуоденоскопия на дооперационном этапе была выполнена 642 (78,1%) пациентам, среди которых ППД был диагностирован у 57 больных (67,1%). Оперативные вмешательства и визуализация выполнялись на видеоэндоскопической системе EPX-2500 Fujifilm с помощью дуоденоскопа ED-530XT, а также полного набора расходного инструментария. По данным эндоскопической визуализации определяли количество дивертикулов, форму, их размер, а также взаимоотношение БДС и ППД. Измерение размеров дивертикулов выполнялось путем сопоставления с инструментом известного диаметра. Дивертикулы были условно поделены на малые (до 1 см), средние (от 1 до 2,5 см) и большие (более 2,5 см). Для оценки взаимоотношения БДС с ППД использовались классификации J. Voix (2006 г.) и Li-Tanaka (2012г.) [4, 6].

Результаты и обсуждение. Были получены следующие данные: у 70 (82,4%) больных выявлены одиночные дивертикулы, у 13 (15,3%) диагностированы два дивертикула и у 2 (2,3%) – три дивертикула. В обоих случаях третий дивертикул располагался изолированно от парных ППД в нижней горизонтальной части ДПК. Одиночные дивертикулы в большинстве случаев (64,3%) имели четко округлую форму, в остальных случаях (35,7%) – овальную. Парные дивертикулы чаще имели овальную форму (73,3%). Размеры дивертикулов варьировали от 0,6 см до 6 см, а среднее значение составило 2,1±1,3 см. Распределение дивертикулов по размерам было следующим: малые (до 1см) – 19 (22,4%), средние (от 1 до 2,5 см) – 49 (57,6%), большие (более 2,5 см) – 17 (20%). Малые и средние дивертикулы чаще наблюдались у лиц 1-го, 2-го зрелого и пожилого возрастов (78%). Большие дивертикулы чаще отмечались у лиц старческого (59%), а также у лиц пожилого возрастов (41%). Исходя из этого, прослеживается явная тенденция увеличения размеров дивертикулов с увеличением возраста. При оценке взаимоотношения БДС с ППД по классификации J. Voix получены следующие результаты: I тип – 13 случаев, II тип – 51 и III тип – 21 случай. Полученные данные указывают на выраженную взаимосвязь ППД с БДС, располагаясь в непосредственной близости друг от друга (75,3%). Согласно классификации Li-Tanaka данные были следующие: I тип – 9, IIa тип – 6, IIb тип – 34, III тип – 21, IVa тип – 14, IVb тип – 1. Представленные результаты подтверждают полученные сведения и более подробно раскрывают расположение устья БДС относительно дивертикула. Стоит отметить, что при парных дивертикулах (IVa, IVb) в 93,3% случаях БДС располагался близко (менее 1 см) к дивертикулам и, как правило, находился между двумя дивертикулами.

Выводы

1. Чаще встречаются одиночные парапапиллярные дивертикулы (82,4%).
2. Одиночные дивертикулы чаще имеют округлую форму (64,3%), а парные дивертикулы – овальную (73,3%).

3. Парапапиллярные дивертикулы имеют четкую тенденцию к увеличению размеров у лиц пожилого и старческого возрастов.
4. В большинстве случаев БДС располагается близко (менее 1,0 см) от дивертикула, либо вовсе находится в нем (в 75,3% случаях).

Список литературы

1. Быков, М. И. Возможности эндоскопической чреспапиллярной хирургии холедохолитиаза при дивертикулах папиллярной зоны двенадцатиперстной кишки / М. И. Быков, В. А. Порханов // Хирургия. Журнал им. Н.И. Пирогова. – 2015. – № 10. – С. 30-35.
2. Мусинов, И. М. Особенности эндоскопического лечения сложных форм холедохолитиаза / И. М. Мусинов, В. А. Кольцов // Medicus. – 2021. – № 5(41). – С. 61-65.
3. Шаповальянц, С.Г. Современные подходы к лечению осложнений эндоскопических транспапиллярных вмешательств / С.Г. Шаповальянц, С.А. Будзинский, Е.Д. Федоров // Анналы хирургической гепатологии. – 2019. – Т. 24, № 2. – С. 74-87.
4. Boix J., Lorenzo-Zruniga V., Ananos F., Domenech E., Morillas R. M. and Gassull M. A. "Impact of periampullary duodenal diverticula at endoscopic retrograde cholangiopancreatography: a proposed classification of periampullary duodenal diverticula" Surgical Laparoscopy, Endoscopy and Percutaneous Techniques. 2006; 16 (4): 208-211.
5. Yanagaki M, Shiba H, Hagiwara S, Hoshino M, Sakuda H, Furukawa Y, Yanaga K. A successfully treated case of Lemmel syndrome with pancreaticobiliary maljunction: A case report. Int J Surg Case Rep. 2020; 72:560-563.
6. Yue P, Zhu KX, Wang HP, Meng WB, Liu JK, Zhang L, Zhu XL, Zhang H, Miao L, Wang ZF, Zhou WC, Suzuki A, Tanaka K, Li X. Clinical significance of different periampullary diverticulum classifications for endoscopic retrograde cholangiopancreatography cannulation. World J Gastroenterol. 2020 May 21;26(19):2403-2415.

МОРФОМЕТРИЧЕСКАЯ ХАРАКТЕРИСТИКА И ТОПОГРАФИЯ ВНУТРИЛЕГОЧНЫХ ЛИМФАТИЧЕСКИХ УЗЛОВ ЧЕЛОВЕКА В НОРМЕ (ПИЛОТНОЕ ИССЛЕДОВАНИЕ)

Лященко С.Н., Щетинин К.В.

Оренбургский государственный медицинский университет, Оренбург, Россия

Аннотация. Пилотное исследование внутрилегочных лимфоузлов человека в норме выполнено на 15 органокомплексах. Из нефиксированных легких изготавливали горизонтальные срезы, фиксировали, просветляли, проводили анализ и морфометрию, часть срезов изучали путем изготовления гистотопограмм. В результате определено, что количество узлов колеблется от 12 до 36, большая часть узлов размерами 0,2 – 0,5 см. Форма узлов различная, часто неправильная.

Ключевые слова: внутрилегочные лимфатические узлы

MORPHOMETRIC CHARACTERISTICS AND TOPOGRAPHY OF NORMAL HUMAN INTRAPULMONARY LYMPH NODES (PILOT STUDY)

S.N. Lyashchenko, K.V. Shchetinin

Orenburg State Medical University, Orenburg, Russia

Abstract. A pilot study of normal human intrapulmonary lymph nodes was carried out on 15 organ complexes. Horizontal sections were made from unfixed lungs, fixed, cleared, analyzed and morphometrically performed, some of the sections were studied by making histotopograms. As a result, it was determined that the number of nodes ranges from 12 to 36, most of the nodes measuring 0.2 - 0.5 cm. The shape of the nodes is different, often irregular.

Keywords: intrapulmonary lymph nodes

Введение. Первые работы, посвященные описанию внутрилегочных лимфатических узлов, были представлены много лет назад (Meinel в 1869 г., Luders, 1892 г. и др.) (цит. по Гринбергу Л.М. [1]. А.А. Сушко [3] в главе о токе лимфы указывал, что среди паренхиматозных органов только в легких имеются внутриорганные лимфатиче-

ские узлы. Сегодня имеются многочисленные работы по строению, количеству и особенно по изменению лимфатических узлов при патологии [2, 4]. Всплеск интереса к внутрилегочным узлам возник в связи с возможностью их прижизненной визуализацией [5, 6, 7]. Однако до сих пор сохраняются отдельные разночтения и не изученные аспекты, особо в топографии внутрилегочных лимфоузлов.

Цель исследования – изучить особенности анатомии и топографии внутрилегочных лимфатических узлов человека в норме.

Материалы и методы. Исследование выполнено на 15 органокомплексах легкого. Материал был получен от трупов, погибших от случайных причин, не связанных с патологией дыхательной системы. Из нефиксированного легкого изготавливали тотальные горизонтальные срезы толщиной 5-6 мм, которые промывали и фиксировали в 5% нейтральном формалине с последующим просветлением. В зависимости от размеров легкого получали 28-40 срезов. Полученные срезы подвергали макроскопическому и макромикроскопическому анализу с использованием микроскопа МБС-10. Наиболее сложные срезы подвергали стандартной проводке и изготовлению горизонтальных гистотопограмм окрашенных по Ван-Гизону.

Результаты и обсуждение. Анализ внутрилегочных лимфатических узлов проводили после фиксации и просветления. Внутрилегочными считали узлы, которые полностью окружены паренхимой легкого, частично прилежат к паренхиме и которые окружены соединительной тканью в воротах легкого, но не выходят за сагиттальную плоскость проведенной по медиастинальной плевре. При анализе анатомических срезов взрослых, лимфатические узлы четко визуализируются в виде округлых образований темного и (или) черного цвета в виду содержания в них угольной пыли. Практически все лимфатические узлы содержали угольную пыль. В результате анализа срезов количество лимфоузлов колебалось от 12 до 36, в среднем составляя 25 узлов. Большая часть внутрилегочных лимфатических узлов имеют размеры в пределах 0,2–0,5 см, редко встречаются лимфатические узлы более 1 см в продольном или поперечном направлении. Максимальные размеры лимфоузлов в изученных случаях составили 1,6 на 1,1 см. При этом в каждом легком встречаются один, реже два крупных лимфоузла размерами более 1 см. При анализе срезов и гистотопограмм обращает на себя внимание, что лимфоузлы в легком находятся в очень стесненных условиях. В этой связи форма лимфоузлов не соответствует привычной овальной или бобовидной. Часто форма узла треугольная с закругленными краями, неправильная, вытянутая, изогнутая, в форме призмы. Измерение периметра внутрилегочных узлов показало разброс от 0,64 см до 3,96 см, в среднем 1,77 см. Площадь лимфатических узлов легкого также широко варьировала. Минимальное значение составило 0,03 см² максимальная площадь 1,18 см², среднее значение 0,2 см².

Топография внутрилегочных лимфатических узлов. Первый самый верхний лимфатический узел встречается на расстоянии от 4,5 до 8,5 см от верхушки легкого, в среднем составляя 7,15 см. Основание легкого повторяет искривление купола диафрагмы, поэтому расстояние от основания легкого до нижайшего лимфоузла измерить невозможно. Расстояние от нижнего лимфоузла до верхушки составило от 12 до 19 см. Соответственно, все лимфоузлы сосредоточены в области ворот легкого на расстоянии 8,5 см по высоте. Проводя морфометрию анатомических срезов было определено, что лимфоузлы частично отнесены к верхней и нижней доле легкого и к верхней с средней и нижней доле правого легкого. Порядка 50-65% лимфоузлов расположены на стыке долей и по 20-25% относятся только к верхней и нижней долям. На уровне середины ворот легкого, там, где сосредоточено большинство узлов, обязательно встречался срез с 4, редко с 5 внутрилегочными лимфоузлами.

Таким образом, предложенная методика изготовления серийных тотальных горизонтальных срезов легкого позволяет визуализировать внутрилегочные лимфоузлы, провести их морфометрию и что особо ценно изучить их топографию. В результате пи-

лотного исследования получены морфометрические данные: количество, размеры, периметр и площадь. Большая часть лимфоузлов мелкие, неправильной формы расположены в стесненных условиях, часто между бронхами и сосудами легкого, в зоне деления бронхов.

Список источников

1. Гринберг Л.М., Валамина И.Е., Коротков П.Б., Мещерякова Е.Ю. Внутрилегочные лимфатические узлы: патология и проблемы диагностики. Уральский медицинский журнал. 2018;(2):77-79.
2. Матушкина Ю.В. Спиральная компьютерная томография в диагностике поражения внутригрудных лимфатических узлов при туберкулезе легких Автореферат дис. канд. мед наук. С-Пб – 2008 – 31с.
3. Сушко А.А. Чернышенко В.П. некоторые особенности функциональной анатомии лимфатической системы. – Киев. – 1966. – 288с.
4. Шевчук Ю.А. Состояние внутригрудных лимфатических узлов в норме по данным мультиспиральной компьютерной томографии Автореферат дис. канд. мед наук. Барнаул – 2011 – 24с.
5. Benjamin Hunter et al. A radiomics-based decision support tool improves lung cancer diagnosis in combination with the Herder score in large lung nodules. www.thelancet.com Vol 86 December, 2022 <https://doi.org/10.1016/j.ebiom.2022.104344>.
6. Nagahiro, I. Intrapulmonary lymph nodes enlarged after lobectomy for lung cancer / I. Nagahiro, A. Andou, M. Aoe, H. Date, N. Shimizu // Ann Thorac Surg. – 2001. - № 72. – P. 2115–7.
7. Oshiro, Y. Intrapulmonary lymph nodes: thin-section CT features of 19 nodules / Y. Oshiro, M. Kusumoto, N. Moriyama et al. // J Comput Assist Tomogr. – 2002. - № 26. – P. 553–557.

МИКСОМА СЕРДЦЕ, КАК НАХОДКА ПРАКТИЧЕСКОЙ РАБОТЫ «МЦ ОШ КАРДИО»

Мамадыев Б., Максutow Ж.Р.

*Ошский государственный университет Ош, Кыргызстан
Медицинский центр «ОШ КАРДИО» Ош, Кыргызстан*

Аннотация. В статье отражена находка опухоли сердце миксомы в практической деятельности медицинского центра «ОШ КАРДИО», как очень редкая опухоль сердце, которая в хирургической практике Кыргызстана встречается не часто. Больная 64 года которая страдала сердечно сосудистой недостаточностью, обратилась за медицинской помощью. В результате обследования Определено опухоль левого предсердия. Последующем произведена оперативное вмешательство в сердце – удаление опухолевидного образование из полости левого предсердия, пластика трикуспидального клапана по Ди Вега в условиях гипертермического ИК. При гистологическом исследовании удаленной опухоли установлена миксома.

Ключевые слова: опухоль сердце, предсердие, патанатомия, гистогенез, патогистология

HEART MYXOMA AS A PRACTICE FINDING IN MEDICAL CENTRE OF OSH CARDIO

Mamadyev B. Maksutow J.R.

Osh States University, Osh, Kyrgyzstan

Osh – Cardio Medical Center, Osh, Kyrgyzstan

Abstract. The article reflects the discovery of a myxoma heart tumor in the practical activities of the Osh-Cardio medical center as a rare heart tumor which is hot often found in surgical practice in Kyrgyzstan. A 64 – year-old patient who suffered from cardiovascular insufficiency sough medical help. As a result of the left atrium wasdetermined. Subceguentu surgical intervention from the cavity of the left atrium plastic of the tricospidal valve according to Vega in conditions of hypertermic IC. A histological examination of the removed tumor revealed a myxoma.

Keywords: tumors of the heart atrium, patanatomy, hictogenesis, patoghistology

Миксома сердце является редкой доброкачественной опухолью сердце механхимального происхождения, которые встречаются у 0,5-1 на 1млн у взрослого населения [1].

Миксома (от латинского, михо, mucus – слизь) сердце является доброкачественной опухолью, локализирующаяся в левом и правом предсердии. Обычно растет на нож-

ке, прикрепленной на перегородке, разделяющей левую и правую половины сердце. Как правило обнаруживают в левом или в правом предсердии, из обнаруженных опухолей около 86% приходится на левое предсердие. Миксома, как правило, на ножке, которая прикрепляется к межпредсердной перегородке. Наиболее часто опухоль прикрепляется в ямке овального окна [2].

Из клинической характеристики и биологические свойства миксомы сердце. Это наиболее часто диагностируемая внутриполостная опухоль сердце, исходящая из эндокарда. По данным секционных наблюдений на 10.000 вскрытий приходится 1-5 миксом, что составляет около 50% всех первичных опухолей сердце. Однако по данным кардиохирургов миксома занимает от 50 до 90 % всех первичных новообразований сердце. В научном центре сердечно-сосудистой хирургии им А.Н. Бакулева РАМН, количество миксом различной локализации составило 69,2% среди всех опухолей сердце, а в Научном центре хирургии РАМН – 0,4 %. Излюбленная локализация миксомы является левое предсердие (75-80%), чаще всего в области овальной ямки межпредсердной перегородки [3].

В настоящее время для миксомы сердца остается приемлемым «правило 75%», предложенное D.G.Harken с соавторами еще 30 лет назад (т.е 1973 г.- в 70х годах), согласно которому -75% всех первичных новообразований сердце составляют миксома; -75% всех миксом расположены в левом предсердии; -75% локализованы в области овальной ямки межпредсердной перегородки; -75% этих опухолей имеют короткую ножку в области прикрепления [4].

Гистогенез миксомы. В современном этапе не выдержали критики: - высказывания А.И. Абрикосова, что миксома является опухолью из организованного и ослизненного внутрисердечного пристеночного тромба. Некоторые авторы рассматривают миксома сердце как реактивный процесс в поврежденном эндокарде, с возможной трансформацией этого процесса в неоплазму или гамартому, однако феномен не распространен из-за отсутствия прямых доказательств. Не получили дальнейшего развития и представление о миксома сердце как эндодермальной гетеротопии. В результате этого опухолевая природа миксомы была показана не только морфологическими, но и генетическими методами исследования. Но, если в отношении неопластического происхождения миксомы у подавляющего большинства исследований не возникает сомнений, то источники ее роста до сих пор остаются не ясными [5].

Распространенной концепции происхождения миксомы положило характерное локализация миксомы в области овальной ямки межпредсердной перегородки и морфологическая незрелость миксомных клеток, содержащих черты трех производных мезенхимы как фибробласта, эндотелиальной и гладкомышечной клетки. Однако специально проведенные исследования людей разных возрастов (в том числе новорожденных) не выявили в межпредсердной перегородке остатков незрелой мезенхимы. В другой концепции источником миксомы является недифференцированные (резервные, камбиальные) клетки эндокарда и субэндокарда, способные к дифференцировке в фибробласт, эндотелиальную и гладко-мышечную клетку. Некоторые исследователи обнаружили в миксомных клетках помимо черт фибробластической, эндотелиальной и гладкомышечной трансформации еще и признаки хондронидной дифференцировки. Группа патологов выявили в некоторых миксомах сердце признаки эпителиальной дифференцировки с формированием в опухоли примитивных железистых структур. Объясняя наличие эпителиального компонента в опухоли из мезенхимы, авторы предложили свою концепцию гистогенеза миксомы сердце. Согласно этой концепции, источником роста опухоли в субэндокарде является уже не мезенхима, а мультипотентная мезодерма с эпителиальной экспрессией или эндодермальная гетеротопия с эмбриональными клетками, способными как к эндодермальному, так и мезодермальному цитогенезу.

Проведенные исследование строения межпредсердной перегородки в области овальной ямки и овального окна у детей в возрасте от 1 года и взрослых до 25 лет, не

подтверждают концепцию происхождения миксомы сердце из сохранившихся здесь в постнатальном периоде незрелых полипатентных клеток мезенхимы [6].

Гистологически миксома состоит из основного вещества, богатого глюкозаминоглюканами, в котором разбросаны звездчатые и круглые клетки. На ультраструктурном уровне миксомные клетки напоминают не дифференцированные клетки мезенхимы. При гистохимическом окрашивании могут выявляться маркера эндотелиальных клеток, часто обнаруживается виментин, что указывает на мезенхимное происхождение клеток миксомы.

Иногда строение неоднородная, представлена аморфным оксифильным веществом, в котором рассеяны клетки опухоли веретенообразной формы с круглым или овальным ядром, четким ядрышком, иногда образующие синцитиальные группы, формируя, сигаретообразные и кольцевидные структуры или тесно окружающие сосуды капиллярного типа. Опухолевидные клетки напоминает эндотелиальные. Гистологически часто выявляются фиброзные утолщения эндокарда, с увеличением коллагеновых и эластических волокон.

В практической деятельности медицинского центра Ош-Кардио больные с опухолями сердце являются редкостью. Поэтому обнаруженный случай представляет собой определенный интерес в практическом и научном смысле. В связи с этим изучение проблемы связанные с патологиями сердце, особенно с опухолевыми поражениями для хирургии сердце остается актуальной для практических врачей и научных работников. Случай представленный медицинским центром «Ош-Кардио» следующий: больная А.К 64 года поступила в МЦ « Ош-Кардио». Клинический диагноз установленный в центре: (МКБ-10 D-15.1) Миксома левого предсердия. Недостаточность трикуспидального клапана 2-3 степени. Вторичная легочная гипертензия. После проведенного обследования произведено оперативное вмешательство в сердце – операция удаление миксомы левого предсердия, пластика трикуспидального клапана по ДеВега в условиях гипотермического ИК от 16.08.2023 г. СНФК 3 (NYHA). Вторичная легочная артериальная гипертензия.

Во время операции в полости левого предсердия найдена опухолевидное образование размерами 5,4x3,1 см в диаметре, округло-овальной формы, локализовано в области овальной ямки межпредсердной перегородки, имеют короткую ножку в области прикрепления. Опухолевидное образование направлено на патогистологическое исследование Ошского областного патолого-анатомического бюро и лабораторию медицинской клиники Ошского государственного университета. Макроскопически: опухоль желтовато-серого цвета, широким основанием в месте прикрепления, размеры 5,4x3,3x3,1 см. Поверхность опухоли не ровная, крупно-бугристая, имеет твердую капсулу, без повреждения целостности. Тканевого роста вне капсулы не отмечается. Режутся несколько туговыми. На разрезе поверхность гладкая, по периферии очаги кровоизлияний, в центре разреза желтоватого цвета. Взяты кусочки из вырезанной опухоли на дальнейшее патогистологическое исследование.

Результаты гистологического исследование: представлены на исследование 4 (четыре) микро-стеклопрепараты, окрашенные гематоксилином–эозином. Исследование произведены тринокулярном микроскопе Биомед. При исследовании микропрепаратов определено, что ткань неоднородная, в котором рассеяны клетки опухоли веретенообразной формы, с круглым или овальным ядром и четкими ядрышками. Отмечается образования синцитиальных групп, где формируются сигаретообразные и кольцевидные структуры с наличием сосудов капиллярного типа. Опухолевидные клетки напоминает эндотелиальные. Выявлены фиброзные утолщения ткани с увеличением коллагеновых и эластических волокон. Местами встречаются эпителиальная дифференцировка с формированием в опухолевой ткани примитивных железистых структур. Заключение: Картина миксомы сердце.




Фото 1. Ув. 100.

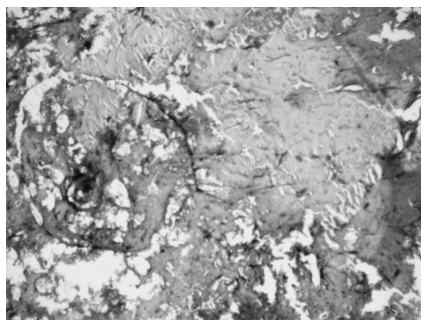


Фото 2. Ув. 100.




Фото 3. Ув. 100.

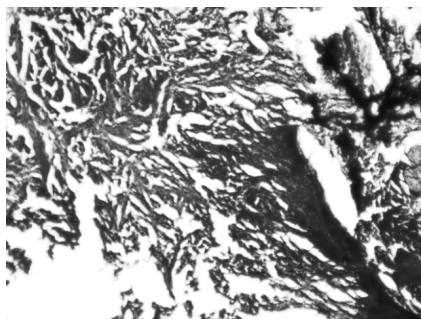


Фото 4. Ув. 100.

Заключение. Миксома сердце является редкой опухолью которые встречаются на практике кардиологии и кардиохирургии Кыргызстана, как и остальных регионах постсоветского пространства. По этой причине, каждый случай находки этой патологии и тщательное клиническое и патоморфологическое изучение структуры миксомы сердце остается актуальной проблемой, для развития практической кардиологии и кардиохирургии.

Список источников

1. Бокерия Л.А., Бокерия О.Л., Жугинисев Д.Ш., Сокольская М.А. Клинический случай хирургического лечения гигантской миксомы левого предсердия в сочетании с пластикой митрального клапана.
2. Рогов К.А., Кактурский Л.В., Михайлова Л.П. К вопросу гистогенеза миксомы сердце. Архив патологии. 2018; 80 (3) : 3-10.
3. Тодоров С.С. , Сидоров.Р.В., Дерibas В.Ю., Козьмин А.С. К вопросу о гистогенезе миксомы сердце. Современные проблемы науки и образования. -2019.-№1.
4. Материалы исследования медицинского центра “Ош-Кардио”. Кыргызстан. Г. Ош, 2023 год.
5. Материалы исследования консультативно-диагностической лаборатории медицинской клиники Ошского Государственного Университета. Г. Ош, Кыргызстан. 2023 .г.
6. Материалы исследования гистологической лаборатории Ошского областного бюро патологической анатомии Минздрава Кыргызской Республики. Г. Ош, Кыргызстан. 2023 .г

МОДЕЛЬ НИЖНЕЙ КОНЕЧНОСТИ ДЛЯ ДЕМОНСТРАЦИИ ЕЕ ОСНОВНЫХ ТОПОГРАФИЧЕСКИХ ОБРАЗОВАНИЙ

Марына Д.О., Кудинов Д.Д., Тимофеев В.Е.

Рязанский государственный медицинский университет им. акад. И.П. Павлова, Рязань, Россия

Аннотация. В статье рассматривается способ изготовления модели нижней конечности, как возможность дополнительного изучения топографической анатомии и оперативной хирургии, с помощью которого лучше визуализировать и запомнить сложные структуры будущим врачам. Предложенный способ создания модели учитывает расположение мышц, основных сосудисто-нервных пучков, а также каналов, в которых они проходят. С помощью модели студенты могут увидеть пространственное расположение топографо-анатомических образований нижней конечности, что позволит лучше понимать топографическую анатомию и ряд дисциплин следующих курсов.

Ключевые слова: топографическая анатомия, модель нижней конечности, способ моделирования

A MODEL OF THE LOWER LIMB TO DEMONSTRATE ITS MAIN TOPOGRAPHIC FORMATIONS

Mar'ina D.O., Kudinov D.D., Timofeev V.E.

Academician I.P. Pavlov Ryazan State Medical University, Ryazan, Russia

Abstract. The article discusses the method of manufacturing a model of the lower limb, as an opportunity for additional study of topographic anatomy and operative surgery, with which it is better for future doctors to visualize and memorize complex structures. The proposed method of creating the model takes into account the location of the muscles, the main neurovascular bundles, as well as the channels in which they pass. Using the model, students can see the spatial location of topographic and anatomical formations of the lower limb, which will allow them to better understand topographic anatomy and a number of disciplines in the following courses.

Keywords: topographic anatomy, lower limb model, modeling method

Введение. Топографическая анатомия – это искусство видеть невидимое, понимать, как внутренние органы соотносятся с проекциями на теле человека [2]. Это основополагающий навык любого врача, так как без точного знания топографии тела невозможно ни одно серьезное вмешательство. Данную науку можно представить в виде карты человеческого тела, которая позволяет студентам медикам ориентироваться во множестве тканей, мышц, органов, сосудов, нервов [6]. Моделирование отдельных частей тела своими руками в этой дисциплине становится компасом, который направляет их к пониманию анатомии тела. Ведь этот способ позволяет не только запомнить, где и что расположено, но и увидеть, как все выглядит и работает вместе, как проходит артерии и нервы относительно друг друга и в каких каналах. Также студенты имеют возможность тренировать навыки на практике [5]. Все это в полной мере относится и к представленному способу создания модели нижней конечности. Следует отметить, изготовление моделей отдельных областей тела при изучении дисциплины «Топографическая анатомия и оперативная хирургия» не ограничивается только образовательными целями – это не просто учебный процесс, но и практическое осмысление теоретических знаний, поиск новых подходов в хирургии [1]. В этой статье мы раскроем метод и процесс создания объемной модели нижней конечности, которые превратят абстрактные знания в яркие и осязаемые образы.

Цель исследования: разработать светопроницаемую модель топографических образований нижней конечности человека.

Материалы и методы. Для создания модели были использованы оргстекло, пластик, скульптурный пластилин и металлическая проволока 1-3 мм в диаметре. В процессе изготовления модели потребовался набор инструментов для моделирования, слесарные инструменты, строительный фен и клей. Перед началом производства

изучили все анато-топографические особенности нижней конечности, используя атласы и влажные препараты. Основная задача работы – создать прозрачную модель нижней конечности в натуральную величину для визуализации ее топографо-анатомических образований.

Результаты и обсуждение. При создании модели нижней конечности анатомические структуры выполнялись из различных материалов. Каркас нижней конечности был сделан из тонкого слоя прозрачного органического стекла. Основные сосудисто-нервные пучки были смоделированы из непрозрачных материалов: цветных трубочек из мягкого пластика соответствующего цвета. Нервные волокна – желтого цвета, артериальные стволы – красного, вены – синего. Кости (они изготавливались самими первыми): бедренная, большеберцовая, малоберцовая, кости стопы были выполнены из скульптурного пластилина телесного цвета и собраны на прочном проволочном каркасе. Мышцы были отформованы из ПЭТ-пластика (полиэтилентерефталат – используется для производства пластиковых бутылок). Данный материал наиболее подходящий, поскольку имеет достаточную прозрачность и с ним удобно работать ввиду пластичности, доступности и легкости. Далее, когда все необходимое было собрано, начался второй этап создания модели – сборка самой нижней конечности. На готовые и скрепленные между собой кости – бедренную, большеберцовую, малоберцовую и кости стопы был сформирован мышечный слой из формованного прозрачного ПЭТ-пластика. Данным мышечным слоем ограничиваются основные каналы и топографические образования нижней конечности: бедренно-подколенный, голенно-подколенный, верхний и нижний малоберцовые, медиальный лодыжковый, пяточный и подошвенный, а также подколенная ямка, бедренный треугольник и основной сосудисто-нервный пучок передней области голени. Когда этапы создания основы были закончены, то начинается следующий важный этап – изготовление и расположение основных сосудисто-нервных пучков и отдельных сосудов и нервов для создания полной внутренней структуры анато-топографической модели. На последнем этапе изготовления данная модель-полуфабрикат костно-мышечно-сосудисто-нервных образований была помещена в заранее подготовленный каркас нижней конечности (выполненный из оргстекла в виде формованного макета конечности в натуральную величину и имитирующий собой кожные покровы). В итоге была получена модель топографических образований нижней конечности, пригодная для изучения и визуального представления каналов, сосудисто-нервных пучков и взаимоотношений анатомических структур. Сам процесс изготовления таких макетов имеет важное значение для изучения разделов дисциплины «Топографическая анатомия и оперативная хирургия», поскольку при их создании студенты тщательно изучают пространственное расположение отдельных анатомических образований, их взаимоотношения и как следствие нарабатывают более полное представление о топографии и хирургии данной области [3]. Обусловлено это как самой работой над моделью, так и последующей визуализацией в трехмерном пространстве смоделированных топографо-анатомических образований.

Заключение. При помощи разработанной нами прозрачной модели нижней конечности, с акцентом на ее основные топографические образования, была достигнута желаемая степень визуализации расположения и взаимоотношения анатомических структур. Изготовление студентами объемных моделей отдельных областей тела человека может рассматриваться как перспективное направление образовательного процесса при изучении соответствующих тем по топографической анатомии [4]. Такие модели вполне могут конкурировать по своей эффективности с компьютерными 3-D аналогами, несмотря на свою трудоемкость.

Список источников

1. Абильев А.А. Использование инновационных технологий при преподавании дисциплин "Анатомия человека", "Топографическая анатомия и оперативная хирургия" // Материалы V всероссийской на-

учно-практической конференции с международным участием "Инновации в образовании и медицине". - Махачкала, 2018. - С. 12-13

2. Большаков О.П. Место и роль топографической и клинической анатомии в современном медицинском образовании // Морфология. - 2008. - Т. 133, вып. 1. - С. 7-19.
3. Большаков О.П., Симбирцев С.А. Некоторые проблемы преподавания оперативной хирургии и топографической анатомии // Вестник хирургии имени И. И. Грекова. - 2010. - № 4. - С. 95-98.
4. Игровые технологии в междисциплинарном взаимодействии на кафедре анатомии РязГМУ им. И. П. Павлова / А. В. Павлов, Е. В. Секисова, Г. С. Лазутина [и др.] // Вопросы морфологии XXI века : Сборник научных трудов Всероссийской научной конференции, Санкт-Петербург, 22–23 сентября 2022 года / Под редакцией Р.В. Деева, Д.А. Старчика, С.В. Костокевича. Том Выпуск 7. – Санкт-Петербург: Общество с ограниченной ответственностью «Издательство ДЕАН», 2023. – С. 395-398.
5. Кафедры оперативной хирургии и топографической анатомии - важная российская традиция в высшем медицинском образовании: история, проблемы, пути решения / И. И. Каган, С. С. Дыдыкин, А. А. Воробьев [и др.] // Оперативная хирургия и клиническая анатомия (Пироговский научный журнал). – 2023. – Т. 7, № 1. – С. 41-49. – DOI 10.17116/operhirurg2023701141.
6. Пашко А.А., Багатурия Г.О., Васильева А.Г., Мосягин В.Б., Растеряев А.Н., Шурыгина К.Б. Значение топографо-анатомических ориентиров в современных лапароскопических операциях // FORCIPE. – 2022. – Т. 5, № 4. - С 4-8. ISSN 2658-4174

КРАТКАЯ ИСТОРИЯ ПЕДИАТРИЧЕСКОГО ОБРАЗОВАНИЯ В РОССИИ И ИСТОРИЯ ПЕДИАТРИЧЕСКОГО ФАКУЛЬТЕТА ПСПБГМУ ИМЕНИ АКАДЕМИКА И.П. ПАВЛОВА

Матюшечкин С.В., Димов И.Д., Иванов В.А. Ефремова Е.В.,
Мурзина Г.Н., Матвеева А.В.

*Первый Санкт-Петербургский государственный медицинский университет
им. акад. И.П. Павлова, Санкт-Петербург, Россия*

Аннотация. Педиатрическое отделение в ПСПбГМУ им. академика И.П. Павлова имеет богатую историю, начавшуюся в далеком XIX веке. Начало педиатрического образования в университете датируется основанием Медико-хирургической Академии в 1798 году, где начали изучать детские болезни и методы лечения. Постепенно отделение педиатрии стало развиваться, и в конце XIX века было создано самостоятельное педиатрическое отделение в рамках университета. С развитием медицинской науки и педиатрии в XX веке, ПСПбГМУ им. И.П. Павлова стало одним из ведущих медицинских учебных заведений в России, где студенты получали качественные знания и практические навыки по детской медицине. Педиатрические кафедры и клиники университета активно участвовали в научных исследованиях, разработке инновационных методов диагностики и лечения детей. Сегодня в ПСПбГМУ им. И.П. Павлова педиатрическое образование продолжает развиваться, сочетая в себе традиционные методы и новейшие достижения в медицине. Студенты и молодые специалисты получают комплексное образование, которое позволяет им успешно работать с детьми различных возрастных групп и оказывать им квалифицированную медицинскую помощь. Каждый шаг в истории педиатрии в ПСПбГМУ им. И.П. Павлова свидетельствует о стремлении к высоким стандартам профессионализма и заботе о здоровье детей. Цель исследования: описать краткую историю педиатрии в ПСПбГМУ имени академика И.П. Павлова. Материалы и методы: Анализ отечественной литературы. История педиатрии в ПСПбГМУ имени академика И.П. Павлова имеет глубокие корни, начавшись задолго до основания самого университета. В XIX веке, когда только зарождалась научная медицина, детские болезни стали объектом особого изучения. С основанием Медико-хирургической Академии в конце XVIII века в Петербурге, начались первые шаги в области детской медицины. Постепенно педиатрия стала выделяться как самостоятельное направление, и в конце XIX века в рамках ПСПбГМУ им. И.П. Павлова было создано отдельное педиатрическое отделение. Здесь стали заниматься изучением детских заболеваний, разработкой методов и принципов лечения, а также подготовкой специалистов в области педиатрии. Приглашение опытного анатома, доцента Леонтьева, для преподавания анатомии с учетом особенностей детского возраста на кафедре анатомии педиатрического факультета является важным шагом в развитии образования педиатров.

Ключевые слова: педиатрия, образование, медицина

A BRIEF HISTORY OF PEDIATRIC EDUCATION IN RUSSIA AND THE HISTORY OF THE PEDIATRIC FACULTY OF ACADEMICIAN I.P. PAVLOV PSPBSMU

Matyushchkin S.V., Dimov I.D., Ivanov V.A., Efremova E.V., Murzina G.N., Matveeva A.V. Academician I.P. Pavlov First St. Petersburg State Medical University, St. Petersburg, Russia

Abstract. Pediatric department at Academician I.P. Pavlov PSPBSMU has a rich history that began in the distant 19th century. The beginning of pediatric education at the university dates back to the founding of the Medical-Surgical Academy in 1798, where they began to study childhood diseases and treatment methods. Gradually, the department of pediatrics began to develop, and at the end of the 19th century an independent pediatric department was created within the university. With the development of medical science and pediatrics in the 20th century, Academician I.P. Pavlov PSPBSMU became one of the leading medical educational institutions in Russia, where students received high-quality knowledge and practical skills in pediatric medicine. Pediatric departments and clinics of the university actively participated in scientific research, development of innovative methods for diagnosing and treating children. Today at Academician I.P. Pavlov PSPBSMU, pediatric education continues to develop, combining traditional methods and the latest advances in medicine. Students and young professionals receive a comprehensive education, which allows them to successfully work with children of various age groups and provide them with qualified medical care. Every step in the history of pediatrics at Academician I.P. Pavlov PSPBSMU demonstrates the desire for high standards of professionalism and concern for the health of children. Purpose of the study: to describe a brief history of pediatrics at Academician I.P. Pavlov PSPb State Medical University. Materials and methods: Analysis of domestic literature. Results: History of pediatrics at Academician I.P. Pavlov PSPBSMU has deep roots, beginning long before the founding of the university itself. In the 19th century, when scientific medicine was just emerging, childhood diseases became the object of special study. With the founding of the Medical-Surgical Academy at the end of the 18th century in St. Petersburg, the first steps in the field of pediatric medicine began. Gradually, pediatrics began to stand out as an independent field, and at the end of the 19th century, within the framework of the Academician I.P. Pavlov St. Petersburg State Medical University, a separate pediatric department was created. Here they began to study childhood diseases, develop methods and principles of treatment, as well as train specialists in the field of pediatrics. The invitation of an experienced anatomist, Associate Professor Leontyev, to teach anatomy taking into account the characteristics of childhood at the Department of Anatomy of the Faculty of Pediatrics is an important step in the development of pediatric education.

Keywords: pediatrics, education, medicine

Введение. Организм ребенка – это не уменьшенная копия организма взрослого. В обменных процессах, в функционировании отдельных органов, систем органов и физиологии в целом взрослого и детского организма имеются существенные различия. Отличаются как заболевания детей и взрослых, так и клиника, прогноз и особенности протекания большинства заболеваний у взрослых и детей, кроме того все выше перечисленное имеет различие у детей различных возрастных групп. Разумеется, отличается и анатомическое строение как организмов ребенка и взрослого, так и анатомическое строение организмов детей различных возрастных групп. Существенные различия имеются в психологии, как ребенка и взрослого, так и у детей различных возрастов. Поэтому лечебно-диагностическая и профилактическая работа всегда делается с учетом принадлежности ребенка к той или иной возрастно-половой группе. Принято выделять следующие возрастные периоды развития детского организма- это внутриутробный период развития, неонатальный (0—1 месяца), грудной (1—12 месяцев), ранний или преддошкольный период детства (1—3 года), дошкольный (4—7 лет), младший школьный (8—10 лет), средний школьный (11—14 лет включительно), старший школьный или подростковый (15—17 лет включительно) возраст [3].

Цель исследования: описать краткую историю педиатрии в ПСПбГМУ имени академика И.П. Павлова.

Материалы и методы. Анализ отечественной литературы.

Результаты и обсуждения. Специальные исследования состояния здоровья детей показали, что факторы риска возникновения неблагоприятных показателей здоровья детей в большинстве случаев взаимосвязаны с возрастом и полом ребенка, поэтому

профилактическая работа должна строиться с учетом возрастно-половых особенностей ребенка. Общение врача с детьми первых трех лет жизни и особенно с детьми первого года во многом похоже на общение ветеринара и заболевшего животного и возможность в постановке диагноза не многим больше, только ответственность совершенно разная. Если по вине врача - ветеринара умер чей-то любимый кот или чья-то любимая собака, попугай, обезьяна – это беда, даже может быть очень большая беда, а вот если по вине врача - педиатра умер чей-то ребенок то это уже не беда, а трагедия. К концу первой четверти девятнадцатого века медицинская наука накопила большое количество знаний как по отличию морфологии и физиологии детей и взрослых, так и по отличию заболеваний взрослых и детей и клиники заболеваний общих для них [2, 4]. Наступило время вступления в силу диалектического закона перехода количества в качество. Тем более, что еще врачи древности замечали, что истоки многих заболеваний у взрослых имеют свои предвестники в детском возрасте, а сохранение и улучшение здоровья в детстве способствует долгой и полноценной жизни во взрослом возрасте. В 1789 г. во Франции произошла революция, известная в истории как великая или первая французская революция. Она очень сильно изменила жизнь людей, их взгляды на многие социальные вопросы сильно продвинула вперед науку в том числе медицинскую не только во Франции, но и во всем мире, Иными словами произошел качественный скачок в сознании и жизни человечества, изменивший взгляды на многие вопросы и подходы к их решению. В результате в Париже в 1802 г появилась первая в мире детская больница, а вместе с ней и первая педиатрическая школа, где осуществлялось обучение врачей, предназначенных для оказания медицинской помощи детям. Российское руководство и Российская научная мысль всегда отличалась передовыми и аналитическими подходами, умением своевременно увидеть лучше начинания изучить их перенять, адаптировав к условиям России [1, 3]. Поэтому вторая в мире педиатрическая школа и детская больница открылись 6 декабря в 1834 г. в Петербурге (первая в России). Это Николаевская детская больница (в настоящее время детская инфекционная больница №5 им. Н.Ф. Филатова). К концу XIX века в Петербурге были открыты еще 2 детские больницы: Елизаветинская клиническая больница для малолетних детей, открытая в 1844 г., (с 1918 г. – больница им. Л.Пастера) и детская больница принца П.Г. Ольденбургского, организованная в 1869 г. (с 1918 г. – больница им. К.А. Раухфуса). Эти больницы существовали на небольшие государственные дотации, общественные и благотворительные средства. Особое место во время обучения будущих педиатров эти школы уделяли вопросам питания, здорового образа жизни детей, биохимического и микробиологического анализа возникновения, клиники и особенностям течения различных заболеваний у детей [5]. Первая мировая война, и последовавшие за ней революция и гражданская война во многом изменили жизнь людей и подходы к решению социальных проблем, сильно продвинулась вперед и наука. Возникла острая потребность в возникновении стройной системы подготовки педиатров и открытию специальных педиатрических факультетов, нацеленных на всестороннюю подготовку студентов педиатрического профиля с учетом всех особенностей строения детского организма, особенностей детских болезней и детской и подростковой психологии. В 1930 г. в Москве при 2-м медицинском институте (в настоящее время Российский государственный медицинский университет) были открыт первый в нашей стране и в мировой практике факультет охраны материнства, младенчества и детства с отделениями охраны материнства, младенчества и детства и отделением охраны здоровья детей и подростков. В 1936 г. оба отделения слились в одно и факультет переименован в педиатрический.

22 января 1925 года в Ленинграде на территории детской Выборгской заразной больницы (бывшая Городская детская больница «В память священного коронования Их Императорских Величеств») был открыт научно-практический Институт охраны материнства и младенчества (Институт «МатМлада» или НИИ ОММ имени вожда мирового пролетариата Владимира Ильича Ленина. В 1928 году он из научно-практического был

ВНЕУРОЧНАЯ РАБОТА СТУДЕНТОВ НА КАФЕДРЕ АНАТОМИИ ЧЕЛОВЕКА, НАПРАВЛЕННАЯ НА УЛУЧШЕНИЕ УСВОЕНИЯ ИМИ УЧЕБНОГО МАТЕРИАЛА

Матюшечкин С.В., Кульбах О.С., Леонтьев С.В., Афонина А.М., Горкина А.А.
*Первый Санкт-Петербургский государственный медицинский университет
им. акад. И.П. Павлова, Санкт-Петербург, Россия*

Аннотация. В статье анализируются методические подходы к организации самостоятельной работы студентов при изучении дисциплины "Анатомия человека", которые способствуют реализации творческого подхода и принципа наглядности в обучении, что облегчает процесс восприятия и усвоения материала. На кафедре клинической анатомии и оперативной хирургии имени профессора М.Г. Привеса Санкт-Петербургского государственного медицинского университета имени И.П. Павлова в свободное от занятий время студенты активно привлекаются к созданию анатомических моделей, препарированию, пластикации, а также изготовлению трехмерных моделей органов. В статье приводятся описание основных методов изготовления искусственных и натуральных анатомических препаратов по современным методикам.

Ключевые слова: самостоятельная работа, методика, кости, пластика

EXTRACURRICULAR WORK OF STUDENTS OF THE DEPARTMENT OF HUMAN ANATOMY, AIMED AT IMPROVING THEIR ASSIMILATION OF EDUCATIONAL MATERIAL

Matyushechkin S.V., Kul'bah O.S., Leont'ev S.V., Afonina A.M., Gorkina A.A.
Academician I.P. Pavlov First St. Petersburg State Medical University, St. Petersburg, Russia

Abstract. The article analyzes methodological approaches to organizing independent work of students when studying the discipline "Human Anatomy", which contribute to the implementation of a creative approach and the principle of clarity in teaching, which facilitates the process of perception and assimilation of the material. At the Department of Clinical Anatomy and Operative Surgery named after Professor M.G. Prives of St. Petersburg State Medical University named after I.P. Pavlov, in their free time from classes, students are actively involved in the creation of anatomical models, dissection, plastination, as well as the production of three-dimensional models of organs. The article describes the main methods for manufacturing artificial and natural anatomical preparations using modern methods.

Keywords: independent work, technique, bones, plastic

Введение. Среди фундаментальных базовых медицинских наук анатомия человека занимает особое место. Именно знания, получаемые при освоении этого предмета, являются фундаментом для изучения практически всех клинических дисциплин. Не имея достаточных знаний анатомии, врач не только не может работать в современных условиях, но и не может заниматься практической деятельностью. Ведущим фактором в эффективном освоении анатомии, как и многих других морфологических дисциплинах, является традиционная работа с препаратами и пособиями, происходящая на учебном занятии и во время самостоятельной подготовки к занятию. В настоящее время имеется большой выбор различных отечественных и зарубежных источников для обеспечения наглядности учебного процесса. Выдающийся советский педагог А. С. Макаренко указывал, что любое обучение протекает успешнее при самостоятельном изготовлении обучающимися наглядных пособий и учебных препаратов. Для изучения анатомии, как это не однократно подчеркивал Михаил Григорьевич Привес, это мнение особенно актуально.

Целью исследования является изучение и анализ методов и методик самостоятельного изготовления студентами анатомических препаратов, а также оценка их влияния на эффективность образовательного процесса.

Материалы и методы. Кафедра клинической анатомии и оперативной хирургии имени профессора М.Г. Привеса Первого Санкт-Петербургского государственного медицинского университета имени акад. И.П. Павлова последние пятнадцать лет разраба-

реформирован в научно-исследовательский институт материнства и детства именоваться «им. Клары Цеткин». Но обучение специальности педиатра надо производилась в них со студенческой скамьи, а не переучивать врачей лечебников уже получивших диплом. В те годы врачи-педиатры готовились исключительно в рамках последипломного образования, так как в то время было принято во всем мире. Но прогрессивное медицинское сообщество советского союза в то время уже понимало, что профессии педиатра надо обучать не людей уже получивших диплом, а обучать с первого курса и обучать тех людей, которые с детства мечтали о профессии детского врача. Понимало, что педиатр - это особенный человек - человек очень любящий детей с очень доброй и нежной душой, человек готовый к самопожертвованию ради больных детей и всецело отдающий себя работе с ними [1, 4, 5].

В 1931 году в Ленинградском Первом медицинском институте был организован педиатрический факультет. Причем преподавание педиатрии на факультете с марта 1932 года было организовано в больнице-медвузе при институте Охраны Материнства и младенчества.

В организации и развитии этого факультета принимали участие профессор Николай Иванович Красногорский и профессор Петр Сергеевич Медовиков и профессор Юлия Ароновна Менделеева.

В 1938 году педиатрический факультет был отделен и объединен с научно-исследовательским институтом и преобразован в Ленинградский педиатрический институт. Во второй половине двадцатого века в связи с возрастающей потребностью во врачах педиатрах педиатрические факультеты были открыты в Новгородском медицинском институте, Горьковском медицинском институте, в Краснодарском медицинском институте и в некоторых других вузах страны [2, 3].

В 2008 году в связи с возрастающей потребностью страны в детских врачах были восстановлены исторические традиции, и в ПСПбГМУ имени академика И.П. Павлова вновь открыт педиатрический факультет. В 2014 году состоялся первый выпуск врачей-педиатров. В 2008 году в связи с открытием вновь педиатрического факультета на кафедру анатомии для преподавания анатомии с учетом особенностей детского возраста был приглашен из педиатрического вуза опытный анатом, хорошо знающий особенности детского возраста – доцент Леонтьев, ставший ответственным за этот факультет. Который хорошо знает психологию студентов педиатров, осуществляет к ним особый подход с учетом ее особенностей и заслуженно пользуется уважением и большой любовью студентов педиатров.

Заключение. Педиатрическое образование в России имеет долгую историю, начиная с развития медицинской науки в нашей стране. В России были созданы специальные детские клиники и институты, где педиатрия развивалась как самостоятельная медицинская специальность. На протяжении веков педиатры постоянно совершенствовали свои знания и методы лечения детей.

Сегодня в России педиатрическое образование продолжает активно развиваться, а врачи-педиатры регулярно повышают свою квалификацию, следят за последними тенденциями в медицине и используют передовые методы лечения для обеспечения здоровья детей.

Список источников

1. Альбицкий В.Ю., Баранов А.А., Шер С.А. История Научного центра здоровья детей Российской академии медицинских наук. — М.: ПедиатрЪ, 2013. — 468 с
2. Грекова Т.И., Голиков Ю.П. Медицинский Петербург. — СПб.: Фолио-пресс, 2001. — С. 101
3. Климов И.А. Проект реформы Воспитательных домов. — Петроград, 1917. — 21 с.
4. Микирчиан Г.Л. Основные этапы развития отечественной педиатрии // История медицины. — 2014. — №1. — С. 46–60.
5. Ярыгин В.Н., Полунина Н.В. Становление и развитие педиатрического образования в России и других странах // Педиатрия. Журн. им. Г.Н. Сперанского — 2006. — Т. 85, №1. — С. 108–109.

тывает и использует много способов изготовления анатомических моделей и наглядных пособий по большинству разделов курса. В качестве исходных материалов для этой работы используют пластику, художественную глину, моделин. Для сохранения натурального биологического материала, на нашей кафедре активно используется, пластинация органов техническим силиконовым каучуком. Доцентом Ивановым В. И. были детально изучены методы пластинации, применяемые на кафедре анатомии ВМА имени С.М. Кирова и методы, применяемые Международным морфологическим центром, а также ряд других более простых, доступных и экономичных способов пластинации. Произведено сравнение их параметров и характеристик, изучены достоинства и недостатки, адекватность экономических затрат, сопоставимость с возможностями кафедры анатомии и оперативной хирургии имени профессора М.Г. Привеса. Вторая, опробованная и применяемая на нашей кафедре методика – это привлечение студентов к изготовлению анатомических моделей и муляжей с использованием именно пластики. К настоящему времени мы разработали и освоили методы изготовления из нее многих препаратов. Работа с пластикой очень напоминает работу с пластилином. Отрезанный кусок пластики нужного размера разминают руками до податливого состояния, затем вылепляют из него грубую модель изготавливаемого препарата, а затем при помощи подходящего инструмента изготавливаются мелкие элементы строения. После изготовления моделей их выдерживают при комнатной температуре от одних суток до трех, в зависимости от размера, чтобы они немного затвердели после лепки, и лишь потом обжигаются.

Результаты и обсуждения. Наш опыт показал, что пластика наиболее подходит для изготовления мелких костей скелета, моделей хрящей гортани. Наиболее способные студенты могут освоить работу с пластикой на столько, что могут изготавливать модели височной, решетчатой и клиновидной костей, а также верхней челюсти. Студенты стоматологического факультета могут изготавливать комплекты зубов с учетом индивидуальных вариаций того или иного зуба. Применяя различный температурный режим и время обжига моделей, изготовленных из белой пластики, можно добиться цветового сходства модели с натуральными препаратами. При этом наиболее прочными оказались препараты из белой пластики, обожженные до цвета слоновой кости и палевого цвета. При изготовлении моделей слухового лабиринта и препаратов внутренних органов предпочтительнее сочетать пластику разных цветов, так как это повышает наглядность модели и делает ее более запоминаемой. Студенты, обладающие художественными способностями и навыками, могут изготавливать высококачественные анатомические рисунки, которые можно переводить в цифровой формат, а затем распечатывать и ламинировать. Наш опыт показывает, что лучший формат для таких работ А-3. Этот размер плакатов достаточен для работы в учебной аудитории и его удобно хранить. Студенты, интересующиеся программированием, могут привлекаться к созданию виртуальных 3 D моделей костей. По этим моделям можно изготавливать высококачественные кости на 3 D принтере. Тем более, что высококачественных электронных моделей анатомических препаратов почти нет как таковых. Доступные 3 D модели костей имеют очень низкое качество и много дефектов. Отпечатанные по ним на принтере препараты, не удается довести до нужного уровня даже ручной обработкой, и они практически непригодны для учебного процесса в вузе. А среди студентов имеются люди в совершенстве науки программирования, которые могут и хотя бы доработать эти модели до нужного уровня, а иногда и изготовить их заново с нуля. При выполнении этой работы, студенты значительно лучше усваивают учебный материал, запоминая мелкие, но важные элементы строения препаратов.

Заключение. Изучение строения органов тела человека протекает более результативно если студенты самостоятельно изготавливают анатомические препараты и другие наглядные пособия. В ходе этой работы учащиеся обращают внимание на мелкие, но важные детали строения, которые они не всегда замечают при работе с готовыми

препаратов и муляжами. Вовлекая обучающихся в творческую работу, преподаватель способствует развитию креативных способностей и формированию профессиональных мануальных навыков, необходимых в их будущей профессиональной деятельности. Такая работа поднимает эмоциональный настрой, самооценку и учебную мотивацию, снижает утомляемость и позволяет многим плохо успевающим студентам повысить качество усвоения учебного материала.

Привлечение студентов к изготовлению различных анатомических моделей способствует повышению мотивации к изучению анатомии человека, развивает логическое мышление и способствует формированию мануальных навыков, необходимых в дальнейшей профессиональной деятельности врачей разных специальностей.

Список источников

1. Леонтьев С.В., Кульбах О.С. Анатомическое моделирование как способ повышения эффективности учебно-познавательной деятельности студентов // Ученые записки СПбГМУ им. И. П. Павлова. - 2011. - Т. XVIII. - №2. - С. 79-80.
2. Матюшечкин С.В., Леонтьев С.В., Кульбах О.С. Привлечение студентов к изготовлению натуральных и искусственных анатомических препаратов // FORCIPE. - 2023. - Volume 6. - № 2. - С. 22-30.

ТОПОГРАФО-АНАТОМИЧЕСКАЯ ХАРАКТЕРИСТИКА СЕДАЛИЩНО-ПРЯМОКИШЕЧНОЙ ЯМКИ У ПЛОДОВ 16-22 НЕДЕЛЬ РАЗВИТИЯ

Мережникова А.В., Лященко Д.Н.

Оренбургский государственный медицинский университет, Оренбург, Россия

Аннотация. Седалищно-прямокишечная ямка является важным клетчаточным пространством подкожного этажа малого таза и представляет большой научный интерес. В настоящем исследовании было проведено изучение анатомии и топографии седалищно-прямокишечной ямки у плодов в 16-22 недели развития. В работе был применен комплекс морфологических методов: макромикроскопическое препарирование, гистотопографический, метод распилов по Н.И. Пирогову. В результате исследования были получены количественные данные по анатомии седалищно-прямокишечной ямки, а также выявлены фетальные особенности данного клетчаточного пространства у плода в 16-22 недели развития.

Ключевые слова: анатомия; промежность; плод

TOPOGRAPHIC AND ANATOMICAL CHARACTERISTICS OF THE ISCHIORECTAL FOSSA IN FETUSES OF 16-22 WEEKS OF DEVELOPMENT

Merezhnikova A.V., Liashchenko D.N.
Orenburg State Medical University, Orenburg, Russia

Abstract. The ischiorectal fossa is an important cellular space of the subcutaneous floor of the pelvis and is of great scientific interest. In this study, the anatomy and topography of the ischiorectal fossa were studied at 16-22 weeks of development fetuses. A set of morphological methods was used in the work: macromicroscopic preparation, histotopographical, the method of cutting according to N.I. Pirogov. As a result of the study, quantitative data on the anatomy of the ischiorectal fossa were obtained, and fetal features of this cellular space of the fetus of 16-22 weeks of development were revealed.

Keywords: anatomy; perineum; fetus

Введение. Активное изучение анатомии подкожного этажа малого таза плода в настоящее время во многом связано с необходимостью совершенствования методов ранней диагностики и коррекции врожденных пороков развития данной топографической области. Особый интерес для исследования представляют клетчаточные пространства малого таза плода. К таким пространствам относится седалищно-прямокишечная ямка, которая имеет большое клиническое значение, так как содержит канал Алькока, в

котором расположены половой нерв и внутренняя половая артерия – важнейшие анатомические структуры, осуществляющие кровоснабжение и иннервацию всего подкожного этажа малого таза и промежности. Седалищно-прямокишечная ямка может служить путем распространения гноя при седалищно-прямокишечном парапроктите, а во внутриутробном периоде местом для формирования врожденной промежностной грыжи – тяжелого врожденного порока развития промежности [2]. Анализ литературных источников по данной проблеме показал, что в научной литературе недостаточно сведений по анатомии и топографии седалищно-прямокишечной ямки у плода. Перечисленные обстоятельства требуют детального изучения рассматриваемого клетчаточного пространства в пренатальном периоде.

Цель исследования. В связи со значимостью данной проблемы, целью проведенного исследования стало получение количественных данных по анатомии и топографии седалищно-прямокишечной ямки у плодов в 16-22 недели внутриутробного развития.

Материалы и методы. В качестве материала для исследования были использованы торсы 15 плодов обоего пола сроком 16-22 недели внутриутробного развития. Плоды были отобраны из фетальной коллекции кафедры анатомии человека Оренбургского государственного медицинского университета с соблюдением всех необходимых этического-деонтологических принципов. Тема исследования одобрена ЛЭК ОрГМУ (протокол № 30 от 16.01.23). В работе были применены общеизвестные морфологические методы: изготовление серийных разноплоскостных гистотопограмм, окрашенных по методу ван Гизона; метод распилов по Н.И. Пирогову; макромикроскопическое препарирование.

Результаты и обсуждение. В ходе настоящего исследования было установлено, что седалищно-прямокишечная ямка у плода в 16-22 недели развития имеет сложную структуру и фетальные особенности. Необходимо отметить, что в рассматриваемом периоде онтогенеза плода клетчаточные пространства подкожного этажа малого таза, также как и его фасции, развиты слабо. Так, подкожное клетчаточное пространство мочеполовой диафрагмы и подкожное клетчаточное пространство тазовой диафрагмы практически не определяются. Отсутствует подкожный промежностный карман, который хорошо развит у взрослых [1]. Данное утверждение относится и к седалищно-прямокишечной ямке, которая в этом периоде узкая и глубокая. Интересной фетальной особенностью является малое содержание жировой клетчатки в седалищно-прямокишечной ямке. Необходимо отметить, что в других клетчаточных пространствах подкожного этажа малого таза также отмечалось небольшое количество жировой клетчатки, а в некоторых (подкожное клетчаточное пространство мочеполовой и тазовой диафрагмы) данная ткань вообще отсутствовала. Эта фетальная особенность, на наш взгляд, объясняется тем, что на данном сроке развития у плода происходит активный рост и формирование клетчаточных пространств, а их заполнение жировой клетчаткой происходит намного позднее.

В ходе детального рассмотрения было замечено, что седалищно-прямокишечная ямка имеет сложное топографическое расположение. Это обстоятельство потребовало изготовления гистотопограмм в различных плоскостях, которые позволили измерить длину, ширину и глубину изучаемого клетчаточного пространства. Под длиной седалищно-прямокишечной ямки подразумевалось расстояние между наиболее удаленными точками между передней поверхностью большой ягодичной мышцы сзади и мышцей, поднимающей задний проход – спереди. За ширину было принято расстояние между мышцей, поднимающей задний проход и внутренней запирающей мышцей, но уже во фронтальной плоскости. Глубина измерялась от вершины угла, образованного внутренней запирающей мышцей и мышцей, поднимающей задний проход, до поверхностной фасции промежности. При этом, первые два параметра хорошо визуализировались на горизонтальных срезах, а для измерения глубины данного клетчаточного пространства наиболее информативными стали срезы во фронтальной плоскости. В ре-

зультате анализа полученных данных седалищно-прямокишечной ямки было выявлено, что ее длина и ширина закономерно увеличиваются со сроком гестации, при этом значения нарастают неравномерно. Это увеличение было неравномерным. Длина седалищно-прямокишечной ямки в 16-17 недель составляет в среднем $2,07 \pm 0,01$, а в 18-19 недель увеличивается до $4,25 \pm 0,02$ мм, в 22 недели длина увеличивается до $4,9 \pm 0,02$ мм. Ширина данного образования также значительно изменялась. В 16-17 недель ширина в среднем равна $1,46 \pm 0,01$ мм, в 18-19 недель составляет $2,5 \pm 0,02$ мм, а в 22 недели этот параметр составил $2,9 \pm 0,02$ мм. Глубина ямки выросла с $6,2 \pm 0,02$ мм в 16-17 недель до $8,01 \pm 0,02$ мм в 22 недели.

В ходе работы были выявлены основные фетальные особенности топографической анатомии ямки. Во-первых, седалищно-прямокишечная ямка у плода в данном периоде развития узкая и глубокая. Во-вторых, между мышцей, поднимающей задний проход, и внутренней запирающей мышцей образуется острый угол, открытый книзу. Кроме того, уже на данном сроке хорошо визуализируется канал Алькока, в котором видны внутренняя половая артерия и половой нерв.

Выводы. Таким образом, седалищно-прямокишечная ямка у плодов в 16-22 недели развития имеет сложное строение и топографические отношения с окружающими структурами подкожного этажа малого таза, а также ряд фетальных особенностей. В результате исследования были получены основные количественные данные, а также установлено закономерное нарастание параметров данного клетчаточного пространства с увеличением срока гестации, что свидетельствует об активном формировании седалищно-прямокишечной ямки у плода. Полученные данные требуют дальнейшего изучения этого важного топографического образования.

Список источников

1. Воробьев А. А., Соловьев А. О., Соловьев О. Л. [и др.]. Клиническая анатомия женской промежности – Санкт-Петербург: ИП Маков М.Ю., 2021. – 320 с.
2. Arora, M., Zargar, N.U. & Krishna, A. Congenital perineal defect with rectal duplication and extreme hypospadias—a rare association. *Ann Pediatr Surg* 18, 16 (2022). <https://doi.org/10.1186/s43159-021-00152-1>

ДИАГНОСТИКА ВАРИАНТОВ АНАТОМИЧЕСКОГО СТРОЕНИЯ ЛЕГКИХ ПРИ ПРОВЕДЕНИИ КОМПЬЮТЕРНОЙ ТОМОГРАФИИ

Михайлова М.Н., Меркулова Л.М., Кулагина С.В., Стручко Г.Ю., Мартыанова Л.И.
Чувашский государственный университет им. И.Н. Ульянова, Чебоксары, Россия
Республиканский противотуберкулезный диспансер, Чебоксары, Россия

Аннотация. Анатомическая вариабельность строения легких представляет особый интерес для торакальных хирургов. Цель исследования – оценить выявляемость вариантов строения легких при проведении компьютерной томографии (КТ). Изучены данные, полученные при проведении КТ органов грудной клетки в БУ Чувашской Республики «Республиканский противотуберкулезный диспансер» МЗ Чувашской Республики за 2022 год. За 2022 год было проведено КТ-обследований органов грудной клетки 12282 пациентам (5671 мужчин, 6611 женщин). Среди них дополнительные щели и доли в легких были обнаружены у 1,08% мужчин и 0,51% женщин, т.е. варианты строения легких встречались в 2 раза чаще у мужчин. Доля непарной вены обнаружена у 0,17% обследованных. Чаще всего встречалась задняя доля, отделяющая верхушку нижней доли правого легкого от его основания – у 0,46% пациентов. Наличие язычковой доли в левом легком выявлено у 0,12% обследованных. Наиболее редко визуализируется околосердечная доля (3 человека – 0,02%). Тщательный анализ результатов КТ органов грудной клетки необходим для выявления анатомических вариантов строения легких, что, прежде всего, является крайне важным для торакальных хирургов при планировании стратегии хирургических операций.

Ключевые слова: легкие, вариантная анатомия, доля непарной вены, дополнительные щели легкого, добавочная доля легкого

DIAGNOSIS OF ANATOMICAL LUNG VARIATIONS DURING COMPUTED TOMOGRAPHY

Mikhailova M.N., Merkulova L.M., Kulagina S.V., Struchko G.Yu., Mart'yanova L.I.

I.N. Ulyanov Chuvash State University, Cheboksary, Russia

Republican Antituberculosis Dispensary, Cheboksary, Russia

Abstract. The anatomical variability of the lung structure is of particular interest to thoracic surgeons. The purpose of the study is to evaluate the detectability of lung structure variants during computed tomography (CT). The data obtained during CT scanning of the chest in the BI Chuvash Republic «Republican Antituberculosis Dispensary» of the Ministry of Health of the Chuvash Republic for 2022 was studied. In 2022, a total of 12,282 patients (5,671 men, 6,611 women) underwent CT scanning of the chest. Among them, accessory fissures and lobes in the lungs were found in 1.08% of men and 0.51% of women. Thus, variations of lung structure were found 2 times more often in men. The azygos lobe was found in 0.17% of those examined. Most often, the posterior lobe, separating the apex of the lower lobe of the right lung from its base was found in 0.46% of patients. The presence of a lingular lobe in the left lung was detected in 0.12% of those examined. The pericardial lobe is most rarely visualized (in 3 people – 0.02%). Knowledge of the anatomical variations of the lung structure is primarily necessary for the correct planning of surgical strategy by thoracic surgeons, therefore radiologists must conduct a more thorough analysis of the results of computed tomography of the chest.

Keywords: lungs, anatomical variations, azygos lobe, accessory lung fissures, accessory lobe of the lung

Введение. Анатомическая изменчивость строения организма человека не так редка, как предполагалось ранее. Во избежание ошибок и осложнений это всегда необходимо учитывать при проведении диагностических исследований и хирургических операций. В этом плане легкие представляют особый интерес из-за возможности наличия дополнительных щелей и долей, или, наоборот, неполного разделения на доли, даже отсутствия обычной щели.

Цель исследования: проанализировать выявляемость вариантов строения легких при проведении компьютерной томографии.

Материал и методы. Изучены данные, полученные при проведении КТ органов грудной клетки на компьютерном томографе «GE BrightSpeed 16» в отделении лучевой диагностики БУ Чувашской Республики «Республиканский противотуберкулезный диспансер» МЗ Чувашской Республики за 2022 год.

Результаты и обсуждение. За 2022 год всего было проведено КТ-обследований органов грудной клетки 12282 пациентам в возрасте от 3 до 90 лет, из них лиц мужского пола было 5671 человек, женского – 6611. Обнаружение тонких ровных линий, схожих с линиями в области расположения обычных щелей, позволило предположить наличие в этих областях дополнительных щелей, отделяющих добавочные доли в легких.

Доля непарной вены, или доля Врисберга, обнаружена у 21 пациента, из которых 16 человек – мужчины (71,4%), 6 человек – женщины. Эта доля образуется за счет аномального расположения непарной вены, которая вдавливается в паренхиму верхней доли правого легкого, вовлекая вовнутрь висцеральную плевру. Вследствие этого формируется дополнительная щель, которая на томограмме выглядит в виде дуги с каплевидным расширением, образованным самой в. azygos [2, 7]. Среди общего числа обследованных это составило 0,17%. При проверочной цифровой флюорографии Аксенов В.В. с соавторами долю непарной вены обнаружили у 0,31% обследованных [1]. По другим данным, ее встречаемость колеблется от 0,5% до 1-2% населения [5, 6, 7]. Частота обнаружения доли непарной вены по нашим результатам оказалась значительно ниже. Возможно, в нашем регионе такой вариант строения легкого действительно встречается реже, или, для получения максимально точной картины, необходима томография с более высоким разрешением. Считается, что атипичные щели в легких могут не обнаруживаться при КТ из-за их неполноты или толстых срезов [3].

Наиболее часто нам встречалось отделение верхнего сегмента нижней доли правого легкого (сегмента S6) дополнительной щелью, в результате чего образуется т.н. «задняя доля» [2]. Такой вариант строения легкого мы обнаружили у 56 человек (0,46%

всех обследованных), из них большинство – мужчины (34 человека – 60,7%). Наличие отдельной «язычковой доли» у левого легкого (гомолога средней доли правого легкого), вследствие образования дополнительной горизонтальной щели в верхней доле, выявлено у 15 человек (0,12%). Этот анатомический вариант встречался в 3 раза чаще у мужчин (10 человек), при этом у 5-х из них он сочетался с присутствием задней доли в правом легком. В литературе также имеются сообщения об обнаружении на трупном материале добавочной доли в проекции верхнего сегмента нижней доли правого легкого и наличия горизонтальной щели в левом легком, отделяющей нижнюю часть верхней доли [4].

Еще один вариант разделения легкого дополнительной щелью обнаружен всего у 2 мужчин и 1 женщины – т.н. «околосердечная доля», которая образуется за счет медиальной отдела нижней доли правого легкого. При этом добавочная междолевая плевральная щель направлена косо снизу снаружи от диафрагмы кверху кнутри к средостению [2].

Среди общего числа обследованных лиц мужского пола частота обнаружения дополнительных щелей и долей в легких составила 1,08%, а у лиц женского пола – 0,51%, т.е. вероятность выявления вариантов строения легких у мужчин оказалась в 2 раза выше, чем у женщин.

Во всех случаях формирование дополнительных щелей в легких, кроме образования щели непарной веной, связано с нарушением процесса облитерации на границах соседних бронхолегочных сегментов во время эмбрионального развития [7]. Добавочные щели, как и обычные междолевые, могут быть неполными. При этом количество вентилирующихся их бронхов, также как сосудов, остается обычным, чем добавочные доли существенно отличаются от такой аномалии, как добавочные легкие [2, 3]. Необходимо иметь в виду, что атипичная щель может сбить с толку неопытного рентгенолога, который может принять ее за участок с наличием плеврального выпота. Кроме того, дополнительные щели на томографии могут быть ошибочно приняты за участки линейного фиброза в паренхиме легкого.

Заключение. Знание вариантной анатомии легких имеет большое значение для терапевтов, пульмонологов и, в первую очередь, торакальных хирургов для планирования операции сегментарной резекции или лобэктомии. При хирургическом удалении патологических очагов в области верхней доли правого легкого необходимо знать о возможности прохождения через нее непарной вены, чтобы избежать ее повреждения. Поэтому планирование операции должно предшествовать более тщательное КТ-обследование на предмет обнаружения дополнительных щелей и долей легких.

Список литературы

1. Аксенов В.В., Зуевская Т.В., Павлов П.И. и др. Пороки развития органов грудной клетки, выявляемые при цифровой проверочной флюорографии и дальнейшая тактика врача-рентгенолога. Медицинская наука и образование Урала. 2019. № 3. С. 117-121.
2. Розенштраух Л.С., Рыбакова Н.И., Виннер М.Г. Рентгенодиагностика заболеваний органов дыхания: руководство для врачей. М.: Медицина, 1987. 640с.
3. Arıyürek OM, Gülsün M, Demirkazık FB. Accessory fissures of the lung: evaluation by high-resolution computed tomography. Eur Radiol. 2001;11(12):2449-53. doi: 10.1007/s003300100852.
4. Branca J. J. V., Veltro C., Guarnieri G., Pacini A., & Paternostro, F. Morphological variations of the lung: Accessory fissures and lobes. Anatomia, Histologia, Embryologia. 2023, 52: 983–988. <https://doi.org/10.1111/ah.e.12958>
5. Caceres J., Mata J., Andreu J. The azygos lobe: normal variants that may simulate disease. Eur. J. Radiol. 1998. 27(1):15–20.
6. Moawad C.M., Griep D.W., Moawad K.A. et al. The azygos lobe of the lung // Pulmonology. 2022, 28(3):241-242. <https://doi.org/10.1016/j.pulmoe.2021.12.012>
7. Poe E, Granite G. Anatomical lung variations: A study conducted on cadaveric specimens. Int J Anat Var. Mar 2019;12(2): 17-20.

АЛЕКСАНДРА ВАСИЛЬЕВНА ДРОЗДОВА – ПРОФЕССОР АНАТОМИИ ПЕРВОГО ЛЕНИНГРАДСКОГО И СВЕРДЛОВСКОГО МЕДИЦИНСКИХ ИНСТИТУТОВ

Михалкина М.В.

Уральский государственный медицинский университет, Екатеринбург, Россия

Аннотация. Статья посвящена известному советскому анатому, профессору, доктору медицинских наук Александре Васильевне Дроздовой. Она окончила I Ленинградский медицинский институт им. акад. И.П. Павлова (I ЛМИ), работала врачом на Урале, 6 лет была ассистентом кафедры анатомии Свердловского государственного медицинского института (СГМИ, ныне УГМУ). В Свердловске в 1936 г. Александра Васильевна защитила кандидатскую диссертацию, в 1938 г. она вернулась в Ленинград. С 1941 г. А.В. Дроздова последовательно работала ассистентом, доцентом, затем профессором кафедры нормальной анатомии I ЛМИ им. акад. И.П. Павлова. А.В. Дроздова сделала большой вклад в развитие рентгеноанатомии, в разработку ее преподавания, в изучение путей коллатерального лимфооттока. Александра Васильевна была участницей блокады Ленинграда, награждена медалью «За оборону Ленинграда». Умерла профессор А.В. Дроздова в 1988 г. Статья отражает основные этапы ее жизни и деятельности, научные достижения, профессиональные и личные качества.

Ключевые слова: А.В. Дроздова, анатомия человека, лимфология, рентгеноанатомия

ALEXANDRA VASILIEVNA DROZDOVA - PROFESSOR OF ANATOMY AT THE FIRST LENINGRAD AND SVERDLOVSK MEDICAL INSTITUTES
Mikhalkina M.V.

Ural State Medical University, Yekaterinburg, Russia

Abstract. The article is dedicated to the famous Soviet anatomist, Professor, Doctor of Medical Sciences Alexandra Vasilievna Drozdova. She graduated from the First Leningrad Pavlov Leningrad Medical Institute. I.P. Pavlov Leningrad Medical Institute (I LMI), worked as a doctor in the Urals, and for 6 years was an assistant at the Department of Anatomy of the Sverdlovsk State Medical Institute (SSMI, now UMMU). In Sverdlovsk in 1936 Alexandra Vasilievna defended her PhD thesis, in 1938 she returned to Leningrad. Since 1941, A.V. Drozdova worked successively as an assistant, associate professor, then professor of the Department of Normal Anatomy of the I LMI named after Acad. I.P. Pavlov. A.V. Drozdova made a great contribution to the development of X-ray anatomy, to the development of its teaching, to the study of collateral lymphatic outflow pathways. Alexandra Vasilievna was a participant of the siege of Leningrad and was awarded the medal "For the Defence of Leningrad". Professor A.V. Drozdova died in 1988. The article reflects the main stages of her life and activity, scientific achievements, professional and personal qualities.

Keywords: A.V. Drozdova, human anatomy, lymphology, X-ray anatomy

Введение. 26 марта 2025 г. исполнится 120 лет со дня рождения интереснейшей женщины-анатома, разносторонне одаренной личности, работавшей в медицинских вузах Екатеринбурга (Свердловска) и Санкт-Петербурга (Ленинграда). В одних литературных источниках, посвященных истории кафедры анатомии I ЛМИ, есть сведения о профессоре А.В. Дроздовой, в других она совсем не упоминается. Но Александра Васильевна действительно работала в I ЛМИ, достигла в его стенах больших успехов, и в преддверии ее юбилея хотелось бы оценить заслуги А.В. Дроздовой, представить ее молодежи как пример самоотверженного служения Родине и науке.

Материалы и методы исследования. Проведен анализ доступных литературных источников.

Результаты и их обсуждение. Александра Васильевна Дроздова родилась 26 марта 1905 г. в крестьянской семье в деревне Кудрявцево Сычевского района Смоленской области. В 1928 г. она окончила I ЛМИ, уехала по распределению и работала сельским врачом на Урале, затем на Дальнем Востоке. В 1932 г. Александра Васильевна приехала в г. Екатеринбург (тогда Свердловск) и поступила в аспирантуру на кафедру нормальной анатомии Свердловского государственного медицинского института

(СГМИ). Ее научным руководителем был основатель свердловской кафедры нормальной анатомии, профессор Алексей Павлович Лаврентьев, который в тот период занимался изучением иннервации лимфатических сосудов сомы. Он разрабатывал новые методики анатомических исследований для решения этого вопроса, пытался усовершенствовать уже имеющиеся методики и привлек к этой работе аспирантку Дроздову. В 1934 г. А.П. Лаврентьев и А.В. Дроздова, занимаясь разработкой методики инъекции для рентгеноанатомических исследований, обратили внимание на то, что жидкие массы при прибавлении к ним висмута дают возможность производить исследование с помощью рентгеновского метода, но не дают возможность иметь слепки с изучаемых полых органов, а твердые застывающие массы, употребляемые при инъекции, с добавлением контрастного вещества дают возможность получить слепки, но они отличаются незначительной прочностью и не позволяют производить исследования при различных положениях органа в зависимости от положения тела. В связи с этим была предложена желатино-глицерино-висмутовая масса, которая позволяла исследовать тот или другой орган в различных положениях тела, отличаясь упругостью, эластичностью и возможностью получения слепка, отображающего точный рельеф исследуемого органа. А.П. Лаврентьев и А.В. Дроздова писали в одной из совместных статей: «Применяемая нами для наших исследований масса готовится следующим образом: на 300 кубических см холодной воды мы брали 70 г сухого желатина, мелко изрезанного. В продолжение 1-2 часов желатин набухал, после чего к нему прибавлялось 30 г висмута и масса тщательно растиралась в фарфоровой ступке. Хорошо растертая желатино-висмутовая масса подвергалась кипячению, во время которого к ней порциями прибавлялось 200 кубических см глицерина (во время кипячения масса все время помешивается). Сваренной массе необходимо дать остыть до 40-50 градусов Цельсия, после чего масса вводится в исследуемую полость» [3]. Эта масса позволяла производить рентгеноанатомические исследования ряда полых органов, а кроме этого, она могла после изучения слепка при расплавлении использоваться для повторных инъекций [5]. Обобщив результаты своих исследований, которые Александра Васильевна вела под руководством профессора А.П. Лаврентьева, она в 1936 г. в Свердловске защитила кандидатскую диссертацию, которая называлась «Лимфопути тазовой конечности собаки *in vivo*» [1].

В течение 6 лет А.В. Дроздова была ассистентом кафедры нормальной анатомии СГМИ. В 1938 г. она вернулась в Ленинград, где работала научным сотрудником государственного рентгенологического, радиологического и ракового института с 1938 по 1941 гг. В 1939 г. она была принята ассистентом на кафедру нормальной анатомии I ЛМИ. Александра Васильевна считала себя ученицей знаменитых академиков Д.К. Заболотного, Л.А. Орбели, Ю.Ю. Джанелидзе, а также выдающегося анатома Михаила Григорьевича Привеса. В 30-е годы XX века М.Г. Привесом было показано развитие лимфатических коллатералей в языке собаки после создания препятствия обычному току лимфы. Позднее в его лаборатории производились опыты с удалением лимфоузлов и перерезкой глубоких лимфатических магистралей. Как пишет в своей монографии по истории анатомии акад. В.В. Куприянов и Г.О. Татевосянц, эти опыты в лаборатории М.Г. Привеса проводили А.В. Дроздова, И.В. Измайлова и другие сотрудники [2]. Они выявили появление анастомозов и развитие коллатералей, вследствие которых лимфа течет в направлении центрипетально расположенных узлов и соответствующих коллекторов.

В блокадные годы Александра Васильевна находилась в Ленинграде и трудилась рентгенологом в госпитале, развернутом в июне 1941 г. на территории больницы Эрисмана. Жила она в институте на казарменном положении, испытывая все тяготы блокадных лет. После окончания войны не одно десятилетие трудилась на кафедре нормальной анатомии I ЛМИ, готовила научную смену. В 1939-1947 гг. она была ассистентом, в 1947-1964 гг. – доцентом, с 1964 г. – профессором кафедры нормальной анатомии I ЛМИ. В 1959 г. она защитила докторскую диссертацию на тему «Коллатеральное лим-

фообращение и влияние на его развитие нарушения иннервации и венозного оттока [1]. А.В. Дроздова детально исследовала лимфатическое русло тонкой кишки и ее брыжейки как на секционном материале, так и методом лимфографии. Описала процесс развития коллатеральных лимфатических сосудов после удаления лимфатических коллекторов брыжейки тонкой кишки собак и после частичного удаления брыжеечных лимфатических узлов. Исследовала лимфатическое русло тонкой кишки после выполнения желудочно-кишечного анастомоза, резекции пилорического отдела желудка, наложения многочисленных межкишечных анастомозов в разные сроки после операций (от 1 недели до 7 месяцев). Описала этапы морфофункциональных изменений лимфатического русла тонкой кишки, что выражается в: застое и недостаточном оттоке лимфы (1-й этап), уменьшении застоя лимфы (2-й этап), начале формирования коллатералей в стенках кишки (3-й этап), наибольшим развитием коллатералей в области кишки и наличии резервных лимфатических сосудов в периферической части брыжейки (4-й этап), увеличении количества анастомозов в центральной части брыжейки и уменьшении их числа на периферии брыжейки (5-й этап), восстановлении большей части прерванных коллекторов (6-й этап) [4]. Показала, что клапаны в коллатеральных лимфатических сосудах пластичны и позволяют ток лимфы не только в прямом, но и в ретроградном направлении. Показала, что на месте удаленных лимфоузлов образуются новые, а соседние узлы, регионарные для 12-перстной и слепой кишок, увеличиваются в размерах. А.В. Дроздова изучила влияние нарушения афферентной и эфферентной иннервации на строение лимфатического русла тонкой кишки и на развитие коллатерального лимфооттока (после пересечения больших внутренностных нервов, удаления симпатических узлов чревного сплетения). Определила последствия пересечения задних корешков спинного мозга (на уровне VII-X грудных позвонков) на структурно-функциональные особенности лимфатического русла кишки. Выявила, что при нарушении иннервации коллатеральный лимфоотток неполноценен (развитие коллатералей и анастомозов замедляется), восстанавливаются лишь единичные лимфатические сосуды. Показала, что в условиях острого венозного застоя, вызванного перевязкой тонкокишечных вен, а также после перевязки воротной вены печени и наложения порто-коавального анастомоза, резервные возможности лимфатического русла тонкой кишки усиливаются (расширение лимфатических сосудов и т.д.).

Александра Васильевна много лет проработала на кафедре нормальной анатомии I ЛМИ. Она была прекрасным лектором, возглавляла учебный процесс, продолжала исследовать вопросы рентгеноанатомии и влияния экстремальных факторов на сосудистую систему. Много внимания уделяла она и музейному делу. Под ее руководством были реорганизованы и пополнены новыми препаратами музеи кафедры в период подготовки к IX Международному конгрессу анатомов, проходившему в Ленинграде в 1970 году.

Заключение. Александра Васильевна Дроздова была ученым секретарем Ленинградского научного общества анатомов, гистологов и эмбриологов. Она занесена в Книгу почета Первого Санкт-Петербургского государственного медицинского университета им. акад. И.П. Павлова (бывшего I ЛМИ), награждена медалями «За оборону Ленинграда» (1943), «За доблестный труд в Великой Отечественной войне 1941-1945 гг.» (1946), значком «Отличнику здравоохранения» (1947), медалями «Ветеран Труда» (1976) и «За трудовое отличие». Александра Васильевна славилась своей эрудицией, она страстно любила музыку, литературу, была знатоком живописи, архитектуры, неутомимой путешественницей, при этом добрым, отзывчивым человеком. Кроме Санкт-Петербурга, который она горячо и преданно любила всю жизнь, профессора Дроздову помнят и чтут в Уральском городе Екатеринбурге, на кафедре анатомии человека, топографической анатомии и оперативной хирургии. Изучение свердловского и ленинградского периодов в жизни и деятельности профессора Александры Васильевны Дроздовой, ученицы великого М.Г. Привеса, в дальнейшем будет продолжено.

Список источников

1. Алаев А.Н., Касаткин С.Н., Сперанский В.С. Женщины-анатомы нашей страны // Архив анатомии, гистологии и эмбриологии. – 1976. – Т.LXX. – №4. – С.111-116.
2. Куприянов В.В., Татевосянц Г.О. Отечественная анатомия на этапах истории // Москва: «Медицина». – 1981. – 320 с.
3. Лаврентьев А.П., Дроздова А.В. К технике рентгеноанатомических инъекций. Вестник Рентгенологии и радиологии. – 1935. – Т.XV. – Вып.2. – С.151-152.
4. Молдавская А.А., Никитюк Д.Б. Женщины-доктора наук и профессора – анатомы России // Астрахань-Москва. – 2009. – 201 с.
5. Степанов П.Ф. А.П. Лаврентьев – профессор анатомии человека // Чита: Читинский государственный медицинский институт. – 1966. – 78 с.

ВЛИЯНИЕ ВЗАИМНОГО ПОЛОЖЕНИЯ ЭКСТРАКРАНИАЛЬНЫХ АРТЕРИЙ НА ЦЕРЕБРАЛЬНУЮ ГЕМОДИНАМИКУ

Мошкин А.С.¹, Халилов М.А.¹, Николенко В.Н.^{2,3}, Мошкина Л.В.¹

¹Орловский государственный университет им. И.С. Тургенева, Орел, Россия

²Первый Московский государственный медицинский университет

им. И.М. Сеченова, Москва, Россия

³Московский государственный университет им. М.В. Ломоносова, Москва, Россия

Аннотация. Анатомическая изменчивость сосудов и экстравазальные факторы оказывают влияние на показатели церебральной гемодинамики, при этом важна оценка перераспределения кровотока и взаимное положение сосудов в области бифуркации общей сонной артерии. Цель было изучить особенности церебральной гемодинамики на основе изучения показателей объемной скорости кровотока по результатам ультразвуковой доплерографии. Проанализированы данные 386 участников с одинаковыми вариантами взаимного отношения сосудов в области бифуркации общей сонной артерии с обеих сторон. Проводилось сравнение объемной скорости кровотока на уровне внутренних сонных и позвоночных артерий. С учетом типов взаимного положения сосудов выделили 5 групп, проведен статистический анализ. Медианные показатели объемной скорости кровотока на уровне внутренних сонных артерий составляли 84,2-87,6% церебрального кровотока. Соотношение показателей между артериальными бассейнами составляло от 4/1 до 9/1 со средним значением 17/3. Данные демонстрируют значение индивидуальной изменчивости сосудистого русла и их практического значения для клинической практики.

Ключевые слова: церебральная гемодинамика, взаимное положение сосудов

INFLUENCE OF THE MUTUAL POSITION OF EXTRACRANIAL ARTERIES ON CEREBRAL HEMODYNAMICS

Moshkin A.S.¹, Khalilov M.A.¹, Nikolenko V.N.^{2,3}, Moshkina L.V.¹

¹I.S. Turgenyev Orel State University, Orel, Russia

²I.M. Sechenov First Moscow State Medical University, Moscow, Russia

³Lomonosov Moscow State University, Moscow, Russia

Abstract. Anatomical variability of blood vessels and extravasal factors impact the parameters of cerebral hemodynamics, while it is important to assess the redistribution of blood flow and the relative position of vessels in the region of bifurcation of the common carotid artery. The aim was to study the features of cerebral hemodynamics based on the study of volumetric blood flow velocity according to the results of ultrasound Dopplerography. The data of 386 participants with the same variants of the mutual relationship of vessels in the region of bifurcation of the common carotid artery on both sides were analyzed. The volume velocity of blood flow at the level of the internal carotid and vertebral arteries was compared. Taking into account the types of mutual position of the vessels, 5 groups were identified, and was carried out a statistical analysis. The median values of the volumetric blood flow rate at the level of the internal carotid arteries were 84.2-87.6% of the cerebral blood flow. The ratio of indicators between arterial basins ranged from 4/1 to 9/1 with an average value of 17/3. The data demonstrate the importance of individual variability of the vascular bed and their practical significance for clinical practice.

Keywords: cerebral hemodynamics, mutual position of blood vessels

Введение. Анатомическая изменчивость сосудов и экстравазальные факторы оказывают существенное влияние на показатели церебральной гемодинамики [2, 4, 7]. В клинической практике наибольшее внимание уделяется изменениям структуры сосудистой стенки и выраженности стенотических изменений [1,5]. Сведения о физических особенностях, происходящих в области бифуркации общей сонной артерии не вызывают сомнений в необходимости проработки данного вопроса с клинической точки зрения [7]. Продолжает оставаться актуальным вопрос выбора способов оценки взаимного положения сосудов в области бифуркации общей сонной артерии [3].

Цель исследования – изучить особенности церебральной гемодинамики на основе изучения показателей объемной скорости кровотока по результатам ультразвуковой доплерографии.

Материалы и методы. Наблюдение основано на использовании данных обследования добровольцев, среди которых были отобраны 386 участников (152 мужчины и 234 женщины), у которых определились одинаковые варианты взаимного отношения сосудов в области бифуркации общей сонной артерии с обеих сторон. Обследование пациентов проводилось амбулаторно по стандартной методике с использованием ультразвукового аппарата SonoAce R7. Средний возраст добровольцев составил 56,0±11,0 лет. Нами была выполнена оценка диаметра внутренней сонной и позвоночной артерий, расчет объемной скорости кровотока в сосудах на уровне визуализации. Разделение участников наблюдения проводилось с учетом типов взаимного положения сосудов в области бифуркации общей сонной артерии на 5 групп. Статистический анализ выполнен с использованием StatSoft Statistica 10. Было подтверждено нормальное распределение данных изучаемых данных в каждой из групп, рассчитаны среднее значение и ошибка среднего ($M \pm m$), медиана (Me), 1 и 3 квартили распределения (Q1-Q3).

Результаты и обсуждение. С учетом вариантов взаимного положения сосудов в области бифуркации общей сонной артерии нами было выделено 5 основных вариантов:

1. Типичное положение с медиальным прохождением наружной сонной артерии относительно внутренней сонной ($n=188$, средний возраст 56,1±10,4 лет);
2. Также относится к типичному положению сосудов, но наружная сонная артерия в области бифуркации находится спереди от внутренней сонной артерии ($n = 116$, средний возраст 53,1±11,4 лет);
3. Случаи с латеральным положением наружной сонной артерии относительно внутренней сонной вблизи бифуркации ($n= 60$, средний возраст 60,9±10,7 лет);
4. Варианты значительного расхождения сонных артерий или их перекреста вблизи бифуркации общей сонной артерии ($n= 10$, средний возраст 58,2±11,2 лет);
5. Случаи совместного хода сонных артерий с формированием выраженного медиального изгиба обоих сосудов ($n= 12$, средний возраст 55,5±10,6 лет).

Средние значения возраста в третьей группе были немного выше, чем среди остальных. Общие сведения о полученных результатах представлены в таблицах 1, 2.

Наибольшие показатели объемной скорости кровотока были отмечены на уровне внутренней сонной артерии в 4-й и 5-й группах, а наименьшие значения в группах 1-й и 3-й. В целом медианные показатели объемной скорости кровотока на уровне внутренних сонных артерий были в диапазоне 84,2-87,6%.

Большие показатели объемной скорости кровотока были отмечены на уровне позвоночных артерий в 4-й и 5-й группах. Среди этих групп отмечался и больший вклад в общую гемодинамику бассейна позвоночных артерий, достигающий медианных показателей 15,3-15,8%. Соотношение объемной скорости кровотока, определенной на уровне внутренней сонной и позвоночной артерий составляло от 4/1 до 9/1 со средним значением 17/3.

Таблица 1

Общие сведения об объемной скорости кровотока на уровне внутренней сонной артерии и значение в % от общего значения

Стат. показатель	1 группа	2 группа	3 группа	4 группа	5 группа
$M \pm m$, мл/мин.	485±110	533±120	479±112	547±144	571±158
Me, мл/мин.	477	510	460	573	547
Q1-Q3, мл/мин.	380-546	415-622	386-537	396-646	400-674
Me, %	86,4	87,6	85,3	84,7	84,2
Q1-Q3, %	83,0-90,2	83,1-90,0	80,6-90,4	81,2-88,8	82,1-85,5

Таблица 2

Общие сведения об объемной скорости кровотока на уровне позвоночной артерии и значение в % от общего значения

Стат. показатель	1 группа	2 группа	3 группа	4 группа	5 группа
$M \pm m$, мл/мин.	78±28	83±32	83±30	99±39	108±20
Me, мл/мин.	71	72	73	104	107
Q1-Q3, мл/мин.	53-94	59-101	58-99	54-116	95-118
Me, %	13,6	12,4	14,7	15,3	15,8
Q1-Q3, %	9,8-17,0	10,0-16,9	9,6-19,4	11,2-18,8	14,5-17,9

Выводы. Представленные результаты исследования в целом демонстрируют характерные признаки формирования системы кровоснабжения головного мозга на уровне экстракраниальных сосудов с распределением объемного кровотока между системами внутренней сонной и позвоночной артерий как отношение 17/3. При этом находит отражение роль индивидуальной изменчивости сосудистого русла и потенциального значения изучаемого фактора для клинической практики.

Список источников

1. Гавриленко А.В., Николенко В.Н., Аль-Юсеф Н.Н., Жарикова Т.С., Булатова Л.Р., Ли Ч. Корреляция между морфологическими и биомеханическими особенностями и атеросклерозом сонных артерий. // Наука и инновации в медицине. 2022. – №7(3). – С. 160-163. DOI: 10.35693/2500-1388-2022-7-3-160-163.
2. Губин А.В., Ульрих Э.В., Рябых С.О., Бурцев А.В., Очирова П.В., Павлова О.М. Хирургическая дорожная карта при врожденных аномалиях развития шейного отдела позвоночника. // Гений ортопедии. 2017. – № 23(2). – С. 147-153. DOI: 10.18019/1028-4427-2017-23-2-147-153.
3. Мошкин А.С., Халилов М.А., Шмелева С.В [и др.] Организация персонализированного лечения заболеваний сонных артерий с учетом анализа вариантов бифуркации. // Проблемы социальной гигиены, здравоохранения и истории медицины. – 2021. – Т. 29, № 4. – С. 951-956. – DOI 10.32687/0869-866X-2021-29-4-951-956.
4. Николенко В. Н., Фомкина О. А., Гладилин Ю. А. Анатомия внутричерепных артерий вертебробазилярной системы. Москва: Первый Московский государственный медицинский университет имени И.М. Сеченова Министерства здравоохранения Российской Федерации (Сеченовский Университет), 2014. – 108 с. ISBN 978-5-7213-0443-9.
5. Николенко В. Н., Фомкина О.А. Деформационно - прочностные параметры артерий головного мозга во II периоде зрелого возраста. // Сеченовский вестник. 2019. – №10(1). – С. 41-46. DOI:10.26442/22187332.2019.1.41-46.
6. Сперанский В. С., Николенко В.Н. Соизмерность большого затылочного и позвоночных отверстий С1-С2 как проявление моделирующего эффекта биомеханики вертебро-базилярной области. // Проблемы современной краниологии, Санкт-Петербург, 01 января – 31 1993 года. – Санкт-Петербург: Военно-медицинская академия им. С.М. Кирова, 1993. – С. 37-38.
7. Цветкова Н.В. Компьютерное моделирование влияния атеросклеротического процесса во внутренней сонной артерии на гемодинамику брахиоцефальных артерий и виллизиева круга. // Вестник современной клинической медицины. 2022. –15(5). – С. 73-80. doi: 10.20969/VSKM.2022.15(5).73-80.

ВАРИАНТНАЯ АНАТОМИЯ БРАХИОЦЕФАЛЬНЫХ АРТЕРИЙ И ИХ ВЕТВЕЙ ПО ДАННЫМ АНАТОМИЧЕСКОГО ПРЕПАРИРОВАНИЯ И КОМПЬЮТЕРНЫХ ТЕХНОЛОГИЙ

Мурашов О.В.

Псковский государственный университет, Псков, Россия

Аннотация. Статья представляет описание вариантной анатомии брахиоцефальных артерий и их ветвей и сравнение полученного материала с данными отечественной и зарубежной анатомических школ. Было проведено исследование брахиоцефальных артерий и их ветвей на 7 трупах, 17 КТ ангиограммах и 4 фотореалистичных копиях трупов из базы «Anatmage Table EDU 6.0.2». Проведенное исследование позволило выявить вариантную анатомию брахиоцефальных артерий и их ветвей, представленную не одинаковым количеством ветвей, разной последовательностью их ответвления, наличием общего ствола и различными вариантами образования анастомозов. Из 28 исследованных случаев в 6 (21.4%) наблюдались вариации брахиоцефальных артерий: «бычья дуга» (3), «бычья дуга» и aberrantная левая позвоночная артерия (2) и отсутствие плечевого ствола с самостоятельным отхождением его ветвей от дуги аорты (1). В ходе исследования был проведен морфометрический анализ этих артерий.

Ключевые слова: брахиоцефальные артерии, вариантная анатомия, вариация

VARIANT ANATOMY OF BRACHIOCEPHALIC ARTERIES AND THEIR BRANCHES ACCORDING TO ANATOMICAL DISSECTION AND COMPUTER TECHNOLOGY
Murashov O.V.

Pskov State University, Pskov, Russia

Abstract. The article is a description of the variant anatomy of brachiocephalic arteries and their branches and a comparison of the obtained material with data from domestic and foreign anatomical schools. The brachiocephalic arteries and their branches were examined on 7 corpses, 17 CT angiograms and 4 photorealistic copies of corpses from «Anatmage Table EDU 6.0.2». The study revealed a variant anatomy of the brachiocephalic arteries and their branches, represented by a different number of branches, different sequence of their branches, the presence of a common trunk and different variants of anastomosis formation. Of the 28 studied cases, 6 (21.4%) showed variations of brachiocephalic arteries: «bovine arch» (3), «bovine arch» and an aberrant left vertebral artery (2) and the absence of a brachiocephalic trunk with its branches independently branching off from the aortic arch (1). During the study, a morphometric analysis of these arteries was performed.

Keywords: brachiocephalic arteries, variant anatomy, variation

Введение. Согласно учению В.Н. Шевкуненко, индивидуальная изменчивость присуща всем органам и системам человека, может быть представлена в виде вариационного ряда с наиболее редкими вариациями на его концах, обусловлена законами филогенеза и онтогенеза и на формирование которой оказывают воздействие факторы окружающей среды [3].

Наиболее подвержены индивидуальной изменчивости кровеносные сосуды [1]. Значительное количество разнообразных вариаций наблюдается у брахиоцефальных артерий и их ветвей. Также у пациентов с вариантной анатомией чаще встречается патология и существуют большие риски послеоперационных осложнений. Так, у пациентов с классической дугой аорты реже диагностируется аневризма грудной аорты, чем у пациентов с «бычьей дугой» (80.1% против 100.0%), а риск рекоарктации аорты после операции составляет 5.7% и 28.5% соответственно [2, 6].

Целью исследования явилось изучение вариантной анатомии брахиоцефальных артерий и их ветвей

Материалы и методы. 7 трупов, 17 КТ ангиограмм и 4 фотореалистичные копии трупов из базы анатомического стола «Anatmage Table».

В ходе исследования был применен комплекс методов: библиографический метод, препарирование трупа, компьютерная 3D-визуализация, морфометрический и сравнительный анализы.

Результаты и обсуждение. Из 28 исследованных случаев в 6 (21.4%) наблюдались вариации брахиоцефальных артерий: «бычья дуга» (3), «бычья дуга» и aberrantная левая позвоночная артерия (2) и отсутствие плечевого ствола с самостоятельным отхождением его ветвей от дуги аорты (1).

Подключичные артерии имели от 4 до 6 ветвей с различным порядком их ответвления. Наблюдалось атипичное начало надлопаточной, наивысшей межреберной, дорсальной лопаточной и средостенной артерий.

Подмышечные артерии отдавали от 3 до 6 ветвей с различным порядком их ответвления. Определялось отхождение передней и задней артерий, огибающих плечевую кость общим стволом.

Плечевая артерия отдавала питающую артерию плечевой кости.

Артериальная сеть локтевого сустава имела различные варианты образования анастомозов (от 3 до 6).

По данным литературных источников частота встречаемости вариантных брахиоцефальных артерий варьирует от 0.25% до 36,6% [4, 5].

В ходе исследования был проведен морфометрический анализ брахиоцефальных артерий и их ветвей и получены следующие параметры: диаметры и длины сосудов, углы ответвления от материнского ствола, расстояния их начала от средней позвоночной линии, угол кривизны дуги аорты относительно коронарной плоскости и другие.

Выводы

1. Частота встречаемости брахиоцефальных артерий составила 21.4%.
2. Знания о вариантной анатомии представляют интерес для хирурга, оперирующего в данной области для предупреждения возможных осложнений.
3. Полученные данные способствуют формированию у будущего врача индивидуального подхода к каждому пациенту.

Список источников

1. Алексеева Н.Т., Насонова Н.А., Соколов Д.А., Кварцхелия А.Г., Белов Е.В., Вериковская А.В. Редкий вариант множественных аномалий кровеносных сосудов. Современные проблемы науки и образования. 2021;5:129.
2. Козлов Б.Н., Панфилов Д.С., Петракова Е.А. Ассоциация вариантной анатомии дуги аорты с аортальными состояниями. Минимально инвазивная сердечно-сосудистая хирургия. 2023;2(1):18-23.
3. Шевкуненко В.Н., Геселевич А.М. Типовая и возрастная анатомия. Ленинград-Москва: Биомедгиз. Ленинградское отделение; 1935. 232 с.
4. Pandalai U., Pillay M., Moorthy S., Sukumaran T.T., Ramakrishnan S., Gopalakrishnan A., Krishnan A., Pillay A.K.G. Anatomical Variations of the Aortic Arch: A Computerized Tomography-Based Study. Cureus. 2021;13(2): e13115.
5. Pandian D.K., Radha K., Sundaravadhanam K.V.K. Study on branching pattern of arch of aorta in South Indian population. International Journal of Anatomy and Research. 2014;2(4):673-76.
6. Turek J.W., Conway B.D., Cavanaugh N.B., Meyer A.M., Aldos A., Reinking B.E., El-Hattab A., Rossi N.P. Bovine arch anatomy influences reoperation rates in the era of the extended end-to-end anastomosis. Int J Thorac Cardiovasc Surg. 2018; 155(3):1178-1183.

СПОСОБ ЛЕЧЕНИЯ МОДЕЛИРОВАННОГО АБСЦЕССА БРЮШНОЙ ПОЛОСТИ

Мусаелия А.Г., Алипов В.В., Акбулатова Д.И., Гаджиева Э.Э., Грицай У.О., Русских Д.В., Классов А.М., Алиева Э.Р., Пшихачева Э.А., Алипов А.И.
Саратовский государственный медицинский университет им. В.И. Разумовского, Саратов, Россия

Аннотация. Гнойные абсцессы остаются серьезной причиной заболеваемости, смертности и длительного пребывания в стационаре, поэтому необходима разработка новых эффективных методов их моделирования и лечения. Предложен способ моделирования и лечения абсцесса брюшной полости у 40 лабораторных белых крыс с применением модифицированного

катетера с баллоном и инфицированием созданной отграниченной полости штаммом *Staphylococcus aureus*. Апробировано устройство-порт, предназначенное для доступа, мониторинга и проведения специального послеоперационного лечения абсцесса. Комбинированное хирургическое лечение моделированного абсцесса брюшной полости с местным применением фотодинамической терапии обеспечивает ускоренное очищение от возбудителя и создает условия для практически полной облитерации полости уже к 10-му послеоперационному дню, сокращая сроки хирургического лечения до 5 суток.

Ключевые слова: абсцесс брюшной полости; моделирование; фотодинамическая терапия; антимикробный эффект; сроки лечения

METHOD FOR TREATING SIMULATED ABDOMINAL ABSCESS

Musaelyan A.G., Alipov V.V., Akbulatova D.I., Gadzhieva E.E., Gritskikh D.V., Klassov A.M., Alieva E.R., Pshikhacheva E.A., Alipov A.I.
V.I. Razumovsky Saratov State Medical University, Saratov, Russia

Abstract. Purulent abscesses remain a serious cause of morbidity, mortality and prolonged hospital stay, so the development of new effective methods for their modeling and treatment is necessary. A method has been proposed for modeling and treating an abdominal abscess in 40 laboratory white rats using a modified catheter with a balloon and infection of the created delimited cavity with a strain of *Staphylococcus aureus*. A port device designed for access, monitoring and special postoperative treatment of an abscess has been tested. Combined surgical treatment of a simulated abdominal abscess with local application of photodynamic therapy provides accelerated clearance of the pathogen and creates conditions for almost complete obliteration of the cavity by the 10th postoperative day, reducing the time of surgical treatment to 5 days.

Keywords: abdominal abscess; modeling; photodynamic therapy; antimicrobial effect, treatment time

Введение. Увеличение частоты генерализации инфекции с развитием гнойно-септических осложнений и утратой трудоспособности диктует необходимость разрабатывать новые эффективные методы моделирования и лечения гнойных абсцессов [1]. В связи с этим, для проведения адекватного лечения, необходимо создать экспериментальную модель абсцесса брюшной полости (АБП) [2]. Требуется осмысления целесообразности включения в схему послеоперационного лечения абсцессов низкоинтенсивного лазерного излучения (НИЛИ), фотодинамической терапии (ФДТ) или наночастиц металлов (НЧМ) [3, 4], методик, каждая из которых обладает бактерицидным эффектом, иммуномодулирующим и регенеративным потенциалом [5, 6]. Важно, также, оптимизировать сам процесс послеоперационной терапии посредством применения специального устройства (порта) при дренировании и лечении абсцесса.

Цель исследования – экспериментально обосновать новый способ послеоперационного лечения моделированного АБП с применением НЧМ, НИЛИ и ФДТ и разработанного устройства (порта).

Материалы и методы. После получения разрешения на проведение эксперимента комитета по этике СГМУ (№2 от 21.10.22) материалом настоящего исследования являлись 40 белых лабораторных крыс массой 190±50 г, разделенных на четыре группы (по 10 животных в каждой). Создание отграниченного гнойника проводили по разработанному нами способу моделирования абсцесса брюшной полости с применением модифицированного катетера с баллоном и инфицировании созданной отграниченной полости штаммом *Staphylococcus aureus* по нашей методике [6, 7]. В ходе лечения впервые использовано устройство-порт [8] для послеоперационного мониторинга и лечения моделированного ОАБП, что позволяло проводить дренирование полости абсцесса, проводить санацию, введение в полость абсцесса НЧМ (нанодисперстный раствор меди, цинка, железа) через световод лазера, непосредственного в полости абсцесса, проводить НИЛИ и местную ФДТ, взятие биопсийного материала и т.д. [9]. На протяжении 10 суток лечения оценивали общее состояние экспериментальных животных, используя клинические, планиметрические, микробиологические, морфологические и инструмен-

тальные (УЗИ и рентгенологические методы). У животных первой группы проводили стандартную санацию полости раствором фурацилина и антибиотиками; животным второй группы проводили санацию полости 0,24%-м раствором интралипида с последующим НИЛИ; животным третьей группы выполняли подобную санацию полости 0,24%-м раствором интралипида с комплексом НЧМ и проведение НИЛИ; животным четвертой группы выполнялась санация 0,24%-м раствором интралипида в сочетании с применением ФДТ, которую обеспечивали светодиодом со спектром испускания $\lambda=660$ и мощностью излучения 30 мВт/см² в непрерывном режиме.

Результаты и обсуждение. Установлено, что в ходе антимикробного действия НЧМ и НИЛИ, а также фотодинамического воздействия происходит достоверное снижение численности бактерий в экссудате из области гнойного абсцесса с 6 по 10 день эксперимента. При морфологических исследованиях установлено, что внутренний слой моделированной стенки абсцесса представлен обильно васкуляризованными коллагеновыми волокнами с очагами воспалительной инфильтрации с преобладанием плазматических клеток. В группах 1 и 2 концентрация микробных клеток на 10 день эксперимента составляла 1-3 lg10КОЕ/мл. У животных третьей группы отмечена динамика снижения роста микрофлоры к 10-м суткам лечения, что позволило сократить объем отграниченной полости до 75,0±4,95%.

Проведенный нами эксперимент доказал, что использование смеси растворов 0,24% интралипида и 0,0001% метиленового синего в качестве фотосенсибилизатора и облучение светодиодным красным (660 нм) излучением с плотностью мощности 30 мВт/см², позволяет к 5-6 суткам достичь полного подавления патогенных микроорганизмов, и за счет выраженного стимулирующего действия на процессы регенерации ускорения облитерации АБП. Изолированное применение НИЛИ ускоряет процессы регенерации по сравнению с контрольной группой, однако к 10-суткам лечения полноценной облитерации полости соединительной тканью мы не отметили. Лишь у животных четвертой группы при ультразвуковом исследовании области АБП к 10-м суткам эксперимента полость абсцесса практически отсутствует – объем полости составил 0,15±0,003 см³ (p < 0,05).

Заключение. Использованные в работе клинические и инструментальные методы исследования являются эффективными методами оценки результатов лечения моделированного АБП. В условиях эксперимента апробировано устройство-порт, предназначенное для доступа, мониторинга и лечения гнойных полостей брюшной полости в послеоперационном периоде. Лучшим результатом признано комбинированное хирургическое лечение моделированного абсцесса брюшной полости с местным применением ФДТ, которое обеспечивает ускоренное очищение полости от возбудителя и создает условия для практически полной ее облитерации (95,05±4,95%) уже к 10-му послеоперационным суткам лечения.

Список литературы

1. Алипов В.В., Аванесян Г.А., Мусаелян А.Г. и др. Современные проблемы моделирования и лечения абсцессов мягких тканей. Хирургия. Журнал им. Н.И. Пирогова. 2020; 5: 81-86.
2. Алипов В.В., Лебедев М.С., Аванесян Г.А., и др. Экспериментальная модель гнойного абсцесса печени. Оперативная хирургия и клиническая анатомия (Пироговский научный журнал). 2019; 3 (1): 3-7
3. Николенко В.Н., Алипов В.В., Фомичева О.А. и др. Перспективные нанотехнологии в области экспериментальной медицины
4. Нанотехника. 2009. № 3 (19). С. 66-68.
5. Алипов В.В., Лебедев М.С., Цацаев Х.М., и др. Экспериментальные лазерные нанохирургические технологии. Первые результаты и перспективы. Вестник экспериментальной и клинической хирургии. 2011. Т. 4. № 2. С. 330-333.
6. Алипов В.В., Лебедев М.С., Цацаев Х.М. Экспериментальное обоснование использования нанотехнологий в хирургии желудка и печени. Известия высших учебных заведений. Поволжский регион. Медицинские науки. 2010; 3 (15): 3-10.

7. Алипов В.В., Лебедев М.С., Доронин С.Ю., и др. Способ комбинированного лечения абсцессов в эксперименте. Патент РФ на изобретение https://yandex.ru/patents/doc/RU2475251C1_20130220
8. Алипов В.В., Лойко В.С., Аванесян Г.А., и др. Способ моделирования местного ограниченного перитонита у крыс Патент РФ на изобретение <https://patent.ru/patent/RU2714949C2>
9. Алипов В.В., Капралов С.В., Рыхлов А.С. Устройство для мониторинга и лечения осложнений послеоперационного периода Патент РФ на изобретение <https://patents.google.com/patent/RU215070U1/ru>
10. Алипов В.В., Тахмезов А.Э., Полиданов М.А. и др. Улучшение результатов лечения и диагностики послеоперационных осложнений в абдоминальной хирургии с применением многофункционального устройства Медицинская наука и образование Урала. 2023. Т. 24, № 1. С. 67-71.

АНАТОМИЧЕСКОЕ ОБОСНОВАНИЕ ТОЧЕК ИНЪЕКЦИОННОЙ КОРРЕКЦИИ ОБЛАСТИ ПРОМЕЖНОСТИ ЖЕНЩИН В ЭСТЕТИЧЕСКОЙ ГИНЕКОЛОГИИ

Мяделец И.А.¹, Дыдыкин С.С.², Васильев Ю.Л.², Глинский А.В.¹,
Казаков С.П.¹, Ильичева А.В.¹

¹Клиника Medall, Санкт-Петербург, Россия

²Семеновский университет, Москва, Россия

Аннотация. Эстетическая гинекология – новое направление на стыке гинекологии и косметологии. Интимная контурная пластика позволяет корректировать эстетические и функциональные недостатки промежности, однако, отсутствие четких анатомических алгоритмов и обоснований введения филлеров нередко приводит к возникновению ранних и отсроченных осложнений. В анатомическом эксперименте использован кадаверный материал – шесть тазов женщин 45-65 лет, инструменты для имплантации (канюля 22 G/50 мм, игла 25G/25 мм). Предложены в зависимости от анатомической области и целевого пункта: точки инъекций, слои введения препаратов и направление векторов инъекирования, объем вводимого препарата, плотность препарата мг/мл. Данное исследование позволяет предложить безопасный алгоритм введения филлеров на основе сшитой гиалуроновой кислоты в область промежности у женщин и использовать этот метод в практике гинеколога.

Ключевые слова: эстетическая гинекология, вульва, контурная интимная пластика, канюля, зияние половой щели, липодистрофия, гиалуроновая кислота

ANATOMICAL GUIDELINES FOR THE POINT INJECTIONS INTO THE FEMALE PERINEAL AREA IN AESTHETIC GYNECOLOGY

Myadelets I.A.¹, Dydykin S.S.², Vasil'ev Yu.L.², Glinskii A.V.¹, Kazakov S.P.¹, Il'icheva A.V.¹

¹Medall Clinic, St. Petersburg, Russia

²Sechenov University, Moscow, Russia

Abstract. Aesthetic gynecology is a new direction of cosmetic gynecology. Intimate contouring allows correcting aesthetic and functional imperfections of the perineum. However, the lack of clear anatomical algorithms and guidelines to inject fillers often leads to short-term and long-term complications. Cadaver material (six pelvises of women 45-65 years old) and instruments for injection (cannula 22 G/50 mm, needle 25G/25 mm) were used in the anatomical experiment. Results differ according to the anatomical region and target, including injection points, layers of drug administration and direction of injection vectors, volume of the injected drug and density of drug mg/ml. The study presents a safe algorithm to inject cross-linked hyaluronic acid fillers into the perineal area in female patients and allows using this method in the routine gynecological practice.

Keywords: aesthetic gynecology, vulva, intimate contouring, cannula, enlarged genital hiatus, lipodystrophy, hyaluronic acid

Введение. Эстетическая гинекология – современное направление на стыке малоинвазивной хирургии и косметологии, которое расширяет возможности сохранения женского здоровья и существенно позволяет улучшить качество жизни пациенток гинеколога [1, 2, 6, 9, 10].

Отсутствие четких клинических рекомендаций и одобренных протоколов инъекционных методик, без должного знания анатомии, приводит к большому количеству нежелательных явлений [1, 2, 3]. Необходимо разработать критерии отбора пациентов для проведения интимной контурной пластики согласно шкале оценки состояния гипотрофии мягких тканей промежности, алгоритм проведения имплантации тканевых протезов на основе сшитой гиалуроновой кислоты, а также обосновать способы введения и распределения гелей в тканях с точки зрения анатомической безопасности, разработать алгоритм действий при возникновении нежелательных явлений (отеки, гематомы, неправильное распределение филлера) [1, 2, 9].

Цель исследования – анатомическое обоснование инъекционных методик нехирургической коррекции органов и структур области промежности женщин наполнителями на основе сшитой гиалуроновой кислоты.

Материалы и методы. В анатомическом эксперименте использован нефиксированный кадаверный материал – тазы женщин 45-65 лет, инструменты для имплантации (канюля 22 G/50 мм , игла 25G/25 мм), выбраны в зависимости от анатомической области и целевого пункта: точки инъекций, слои введения препаратов и направление векторов инъекирования, объем вводимого препарата, плотность препарата Report G Deer 24 мг/мл и Report G Normal 20 мг/мл

Результаты. Лабиопластика больших половых губ: Для имплантации выбрана канюля 22 G/50 мм, определена точка для перфорационного отверстия троакара – снаружи передней поверхности середины большой половой губы на уровне подкожно-жировой клетчатки. Вульва разделена на четыре квадранта: левый и правый верхненаружные и левый и правый нижненаружные квадранты. Направление движения канюли в верхних квадрантах – кнутри вульвы до переходной складки большой и малой половых губ, клиторальной области и апексной точки вульвы. Техника инъекирования линейно-ретроградная, объем препарата на вектор 0,1-0,2 мл. Направление движения в нижних квадрантах из той же точки доступа кнутри вульвы до переходной складки и глубоко в подкожно-жировую клетчатку под углом 60 -70 градусов паравагинально и параректально, канюля находится в глубоком слое между подкожно-жировой клетчаткой и наружным сфинктером заднего прохода и луковично-губчатой мышцей. В данной области следует избегать повреждения вен и артерий преддверия и ветвей нижней прямокишечной вены и артерии, а также ветвей полового нерва. Техника щипка и отведения мягких тканей большой половой губы к внутренней поверхности бедра с использованием канюли диаметром 22 G/50 мм позволяет работать в этой области без риска повреждения сосудисто-нервного пучка.

Парауретральное введение – мы рассмотрели в анатомическом эксперименте метод инъекционной транспозиции уретры при легкой степени недержания мочи и посткоитальных циститах. Инъекцию выполняли в крупно-болусной технике иглой 25/25 мм в четыре точки на глубину 1, 5 см на 12-18, 15-21 часах соответственно, количество наполнителя зависит от степени выраженности атрофических изменений тканей и слизистой парауретральной области. Препарат вводится внутримышечно (в луковично-губчатую мышцу). Здесь возможны следующие анатомические риски – эмболия и ишемия передних и задней губных ветвей, ранение стенки уретры, шейки мочевого пузыря, наружного или внутреннего сфинктеров уретры, введение филлера в мочевой пузырь или в уретру, также нужно учитывать расположение в данной зоне половой ветви бедренно-полового нерва и ветвей полового нерва.

Заключение. Нехирургическая инъекционная коррекция зияния половой щели является современным быстроразвивающимся направлением на стыке гинекологии, косметологии и пластической хирургии. Знание нормальной анатомии и умение имплантировать тканевые протезы на основе сшитой гиалуроновой кислоты безопасными инструментами и техниками приведет к снижению ранних и поздних постинъекционных осложнений, таких как, отеки, гематомы, неправильное распределение наполните-

лей в мягких тканях вульвы. Эстетическая гинекология позволяет устранить анатомические и функциональные дефекты области промежности у женщин, а также значительно повышает качество жизни. Важно отметить, что работа в данном направлении должна быть построена в правовом поле с учетом всех медицинских показаний к манипуляциям.

Выводы. Дано анатомическое обоснование точек входа иглой или канюлей, в зависимости от области коррекции, и слоев введения наполнителей на основе сшитой гиалуроновой кислоты при выполнении инъекционных методик в области промежности у женщин. Обозначены алгоритмы безопасного введения филлеров в зависимости от близкого расположения сосудов и нервов.

Список источников

1. Радзинский В.Е., ред. Нехирургический дизайн промежности. М.: ГЭОТАР-Медиа; 2017. 256 с.
2. Радзинский В.Е., Оразов М.Р., ред. Перинеология. Эстетическая гинекология. М.: StatusPraesens; 2022.
3. Orazov M.R., Gevorgian D.A. The effectiveness of transperineal ultrasonography in the diagnosis and dynamics of therapy in women with stressurinary incontinence. Ann. Romanian Soc. Cell Biol. 2021; 25(4): 9317–32.
4. Park T.H., Park H.J., Whang K.W. Functional vaginal rejuvenation with elastic silicone threads: a 4-year experience with 180 patients. J. Plast. Surg. Hand. Surg. 2015; 49(1): 36–9. DOI: 10.3109/2000656X.2014.944187
5. Orazov M.R., Gevorgian D.A. The effectiveness of two-dimensional (2D) transperineal ultrasonography in the diagnosis and dynamics of therapy in women with pelvic floor disorder. Ann. Romanian Soc. Cell Biol. 2021; 25(2): 490–500.
6. Sharara F.I., Lelea L.L., Rahman S., Klebanoff J.S. et al. A narrative review of platelet-rich plasma (PRP) in reproductive medicine. J. Assist. Reprod. Genet. 2021;38(5): 1003–12. DOI: 10.1007/s10815-021-02146-9
7. Dawood A.S., Salem H.A. Current clinical applications of platelet-rich plasma in various gynecological disorders: an appraisal of theory and practice. Clin. Exp. Reprod. Med. 2018; 45(2): 67–74. DOI: 10.5653/ceerm.2018.45.2.67
8. Preti M., Vieira-Baptista P., Digesu G.A., Bretschneider C.E. et al. The clinical role of LASER for vulvar and vaginal treatments in gynecology and female urology: an ICS/ISSVD best practice consensus document. Neurourol. Urodyn. 2019; 38(3): 1009–23. DOI: 10.1002/nuu.23931
9. Filippini M., Luvero D., Salvatore S., Pieralli A. et al. Efficacy of fractional CO2 laser treatment in postmenopausal women with genitourinary syndrome: a multicenter study. Menopause. 2020; 27(1): 43–9. DOI: 10.1097/GME.0000000000001428
10. Mension E., Alonso I., Tortajada M., Matas I. et al. Vaginal laser therapy for genitourinary syndrome of menopause — systematic review. Maturitas. 2022; 156: 37–59. DOI: 10.1016/j.maturitas.2021.06.005
11. Filippini M., Porcari I., Ruffolo A.F., Casiraghi A. et al. CO2-laser therapy and genitourinary syndrome of menopause: a systematic review and meta-analysis. J. Sex. Med. 2022; 19(3): 452–70. DOI: 10.1016/j.jsxm.2021.12.010

ОСОБЕННОСТИ ТОПОГРАФИИ ЗАДНЕГО ОТДЕЛА ГЛАЗНИЦЫ У ЛИЦ ПОЖИЛОГО ВОЗРАСТА

Найденова С.И.¹, Луцай Е.Д.², Астафьев И.В.²

¹Оренбургская областная клиническая больница, Оренбург, Россия

²Оренбургский государственный медицинский университет, Оренбург, Россия

Аннотация. Опухоли глазного яблока и глазницы встречаются достаточно редко в структуре всей онкологической заболеваемости. Существуют различные способы хирургического лечения новообразований глазницы. Одной из современных методик удаления опухолей, расположенных глубоко в глазнице, является эндоскопический эндоназальный доступ к структурам глазницы и использованием эндоскопической навигационной техники. Цель исследования: определить особенности топографии заднего полюса глазного яблока в глазнице у лиц пожилого возраста. Проведен ретроспективный анализ 26 изображений компьютерных томограмм глазных яблок в глазнице у мужчин и женщин пожилого возраста. Исследование проведено на мультиспиральном компьютерном томографе «Aquilion-64» (TOSHIBA). Компьютер-

ная томография глазницы позволяет четко визуализировать основные компоненты глазного яблока и глазницы, провести измерения прямых мышц глазного яблока, зрительного нерва и костных структур глазницы. Ширина глазницы в пожилом возрасте составила $3,90 \pm 0,16$ см, ширина глазницы на уровне заднего полюса глазного яблока составила $3,25 \pm 0,22$ см, длина от заднего полюса глазного яблока до вершины глазницы составила $2,71 \pm 0,31$ см. Ширина глазницы в области заднего полюса глазного яблока в среднем на 18% меньше ширины входа в глазницу. Половые различия размеров глазницы выявлены в пожилом возрасте и заключаются в более близком расположении глазного яблока к вершине глазницы у женщин пожилого возраста и большей площади глазницы за глазным яблоком у мужчин пожилого возраста. Изучение положения глазного яблока в глазнице позволяет хирургу выбрать оптимальный хирургический доступ, свести к минимуму осложнения и уменьшить реабилитационный период.

Ключевые слова: анатомия человека, глазница, пожилой возраст, половые различия

FEATURES OF THE TOPOGRAPHY OF THE POSTERIOR PART OF THE ORBIT IN ELDERLY PEOPLE

Naydenova S.I.¹, Lutsay E.D.², Astafyev I.V.²

¹Orenburg Regional Clinical Hospital, Orenburg, Russia

²Orenburg State Medical University, Orenburg, Russia

Abstract. Tumors of the eyeball and orbit are quite rare in the overall cancer incidence. There are various methods of surgical treatment of orbital tumors. One of the modern methods for removing tumors located deep in the orbit is endoscopic endonasal access to the structures of the orbit and the use of endoscopic navigation technology. Purpose of the study: to determine the features of the topography of the posterior pole of the eyeball in the orbit in elderly people. A retrospective analysis of 26 computed tomography images of the eyeballs in the orbit in elderly men and women was carried out. The study was carried out using a multislice computed tomograph "Aquilion-64" (TOSHIBA). Computed tomography of the orbit allows you to clearly visualize the main components of the eyeball and orbit, and measure the rectus muscles of the eyeball, the optic nerve, and the bony structures of the orbit. The width of the orbit in old age was 3.90 ± 0.16 cm, the width of the orbit at the level of the posterior pole of the eyeball was 3.25 ± 0.22 cm, the length from the posterior pole of the eyeball to the apex of the orbit was 2.71 ± 0.31 cm. The width of the orbit in the region of the posterior pole of the eyeball is on average 18% less than the width of the entrance to the orbit. Sex differences in the size of the orbit have been identified in old age and consist of a closer location of the eyeball to the apex of the orbit in older women and a larger area of the orbit behind the eyeball in older men. Studying the position of the eyeball in the orbit allows the surgeon to choose the optimal surgical approach, minimize complications and reduce the rehabilitation period.

Keywords: human anatomy, orbit, elderly age, gender differences

Опухоли глазного яблока и глазницы встречаются достаточно редко в структуре всей онкологической заболеваемости. В год по России выявляется порядка 0,2% злокачественных заболеваний глазного яблока и глазницы [4, 5]. Основная группа лиц, с впервые выявленным злокачественным новообразованием глазницы, являются мужчины и женщины пожилого возраста [1]. Самым распространенным способом лечения новообразований считается орбитотомия (транскутанная, трансконъюнктивальная, транскраниальная) с удалением образования. Основной недостаток орбитотомии – отсутствие визуализации опухоли при ее глубоком расположении [6]. Одной из современных методик удаления опухолей, расположенных глубоко в глазнице, является эндоскопический эндоназальный доступ к структурам глазницы и использованием эндоскопической навигационной техники [2]. Таким образом, изучение вариантной анатомии глазницы в пожилом возрасте является актуальным для развития современных малоинвазивных доступов хирургии глазницы.

Цель исследования – определить особенности топографии заднего отдела глазницы у лиц пожилого возраста.

Материалы и методы. Проведен ретроспективный анализ 26 изображений компьютерных томограмм глазниц у мужчин и женщин пожилого возраста. Исследование

проведено на мультиспиральном компьютерном томографе «Aquilion-64» (TOSHIBA) с толщиной среза 1,25 мм в стандартной укладке пациента, в режиме BONE. Измерения проведены в программе Radiant. Проводилось измерение ширины глазницы на уровне входа в глазницу и на уровне заднего полюса глазного яблока (линия параллельная входу в глазницу). Глубина положения заднего полюса глазного яблока измерялась от канала зрительного нерва до линии у заднего полюса глазного яблока (линия проведена под углом 90°). Область за глазным яблоком была представлена в форме треугольника с основанием (линия, проведенная у заднего полюса глазного яблока, параллельная линии входа в глазницу) и вершиной в области канала зрительного нерва. Площадь банной фигуры рассчитана по формуле $S=a \cdot h/2$, где a — основание треугольника, h — высота треугольника. Статистическая обработка в программе Statistika 10.

Результаты и обсуждение. Компьютерная томография глазницы позволяет четко визуализировать основные компоненты глазного яблока и глазницы, провести измерения прямых мышц глазного яблока, зрительного нерва и костных структур глазницы. Ширина глазницы в пожилом возрасте составила $3,90 \pm 0,16$ см, ширина глазницы на уровне заднего полюса глазного яблока составила $3,25 \pm 0,22$ см, длина от заднего полюса глазного яблока до вершины глазницы составила $2,71 \pm 0,31$ см. Ширина глазницы в области заднего полюса глазного яблока в среднем на 18% меньше ширины входа в глазницу. Площадь глазницы от глазного яблока до вершины в среднем составляет $4,43 \pm 0,78$ см². Угол между латеральной и медиальной стенками глазницы в пожилом возрасте составляет 49,85°. Полученные данные необходимо учитывать при проведении эндоскопического эндоназального доступа к вершине глазницы и области, прилегающей к заднему полюсу глазного яблока [3].

Выявлены половые различия в размерах глазницы в пожилом возрасте. У мужчин ширина глазницы составила $4,02 \pm 0,14$ см, у женщин - $3,77 \pm 0,09$ см. ширина глазницы на уровне заднего полюса глазного яблока составила $3,42 \pm 0,16$ см и $3,07 \pm 0,16$ см соответственно, длина от заднего полюса глазного яблока до вершины глазницы составила $2,88 \pm 0,27$ см и $3,07 \pm 0,16$ см соответственно. Ширина глазницы в области заднего полюса глазного яблока у мужчин в среднем на 16% и на 19% у женщин меньше ширины входа в глазницу. Площадь глазницы от глазного яблока до вершины у мужчин в среднем составляет $4,93 \pm 0,61$ см² и $3,85 \pm 0,45$ см² у женщин. Таким образом, размеры глазницы у женщин пожилого возраста в среднем на 10% меньше, чем размеру глазницы мужчин пожилого возраста. Это свидетельствует о том, что задний полюс глазного яблока у женщин пожилого возраста располагается ближе к вершине глазницы, что может вызвать увеличение частоты осложнений в ходе оперативного вмешательства. Площадь глазницы от глазного яблока до вершины у мужчин пожилого возраста в среднем на 22% больше, чем у женщин. Эти данные необходимо учитывать при удалении новообразований трансэтноидальным доступом для минимизации осложнений, связанных с повреждением мышц и зрительного нерва [7, 8]. Угол между медиальной и латеральной стенками глазниц не имел выраженных половых различий. Билатеральных различий не выявлено.

Заключение. У лиц пожилого возраста выявлен комплекс половых различий в параметрах заднего отдела глазницы, который имеет прикладное значение для хирургических вмешательств.

Список источников

1. Бровкина А.Ф., Панова И.Е., Саакян С. В. Офтальмоонкология: новое за последние два десятилетия 2014; 130 (6): 13–9.
2. Воронов А.В., Горбачев Д. С., Смирнова А. С. Техника выполнения эндоскопического эндоназального доступа к структурам глазницы / Таврический медико-биологический вестник. – 2017. – Т. 20, № 3-3. – С. 37-45.
3. Дворянчиков В. В., Голованов А. Е. Патогенетическое обследование новых подходов к лечению хронического синусита. IV Петербургский форум оториноларингологов России. 2015;273-275.
4. Каприн А.Д., Старинский В.В., Петрова Г.В. Злокачественные новообразования в России в 2017 году (заболеваемость и смертность). М., 2018; 250 с.

5. Мерабишвили В.М., Мерабишвили Э.Н. Злокачественные новообразования глаза и его придаточного аппарата, заболеваемость и смертность (популяционное исследование). Офтальмология 2012; (3): 71–6.
6. Черкаев В. А., Яковленко Ю. Г., Белов А. И., Ласунин Н. В. Наблюдение кавернозной гемангиомы зрительного канала и верхней глазничной щели. Онкология. Журнал им. П. А. Герцена. 2014;3:73-78.
7. Casteluovo P, Dallon I, Battaglia P, et al. Endoscopic endonasal skull base surgery: past, present and future. Eur Arch Otorhinolaryngol 2010;267:649-63.
8. Kasemsiri P, Carrau RL, Prevedello DM, et al. Indications and limitations of endoscopic skull base surgery. Future Neurology 2012;7:263-77.

СПОСОБЫ ПОВЫШЕНИЯ МОТИВАЦИОННОЙ СОСТАВЛЯЮЩЕЙ УЧЕБНОГО ПРОЦЕССА

Насонова Н.А., Соколов Д.А., Кварацхелия А.Г., Гундарова О.П., Шевченко А.А., Ильичева В.Н.

Воронежский государственный медицинский университет им. Н.Н. Бурденко, Воронеж, Россия

Аннотация. Мотивационная составляющая учебного процесса является важным аспектом формирования высококвалифицированного специалиста, без которого учебный процесс не будет результативен и успешен. Мотивация обеспечивает стремление к получению новых знаний и, более того, стимулирует интерес к изучаемому предмету. Четко мотивированный студент осознает важность получаемых знаний и преследует цель повысить свой уровень знаний, чтобы наиболее полноценно применить их в своей профессиональной деятельности.

Ключевые слова: мотивация, обучение, студент, преподаватель, учебный процесс

WAYS TO INCREASE THE MOTIVATIONAL COMPONENT OF THE EDUCATIONAL PROCESS

Nasonova N.A., Sokolov D.A., Kvaratskheliya A.G., Gundarova O.P., Shevchenko A.A., Il'icheva V.N.

N.N. Burdenko Voronezh State Medical University, Voronezh, Russia

Abstract. The motivational component of the educational process is an important aspect of the formation of a highly qualified specialist, without whom the educational process will not be effective and successful. Motivation ensures the desire to acquire new knowledge and, moreover, stimulates interest in the subject being studied. A clearly motivated student realizes the importance of the knowledge he receives and pursues the goal of increasing his level of knowledge in order to most fully apply it in his professional activities.

Keywords: motivation, training, student, teacher, educational process

Мотивационная составляющая учебного процесса имеет важное значение для формирования высокого уровня знаний обучающихся. Важная роль в повышении мотивации обучающихся принадлежит преподавателю, который сможет заинтересовать студентов и своим собственным примером побудить их к получению новых знаний. При этом обучающийся должен четко осознавать свои потребности, стремления и цели, задача же преподавателя углубить и развить мотивационные составляющие, побудить студентов к саморазвитию и достижению поставленных целей. Цель является конечным результатом мотивационной составляющей учебного процесса, характеризуется четким пониманием студентами результата, достигнутого в процессе проведения учебных занятий и применением полученных знаний в будущей профессиональной деятельности. Мотивационная составляющая в процессе учебы может снижаться, задача преподавателя заключается в стимулировании данного процесса при его торможении, повышении самооценки обучающихся [2].

Важная роль отводится повышению интереса к изучаемой дисциплине, без которого учебный процесс не будет полноценен и результативен. Студент с удовольствием изучает предмет, который ему интересен и понятен, поэтому преподаватель должен

преподносить новый материал понятно, особое внимание уделяя сложным моментам, чтобы интерес обучающихся не снизился. В психологии принято выделять внешнюю и внутреннюю мотивацию. Ведущая роль при этом отводится внутренней мотивации, но без подкрепления внешней мотивации не может быть достигнут полноценный результат. За внешнюю мотивацию в первую очередь ответственен преподаватель.

Учебный процесс должен подкрепляться и мотивацией со стороны самого преподавателя, цель которого повысить внутреннюю мотивационную составляющую обучающихся. Если преподаватель не имеет мотивации в собственной работе, то интерес со стороны обучающихся не будет достигнут [4]. Если обучающиеся наблюдают интерес к своей работе со стороны преподавателя, четкое понимание смысла профессиональной деятельности и конечного результата обучения, то у студентов формируется мотивация к обучению в достаточном полном объеме. Работа преподавателя заключается не только в преподнесении новых знаний, но и в стремлении передать свои знания обучающимся, привить им любовь к получаемой профессии. Если мотивация преподавателя заключается только в получении вознаграждения в виде заработной платы и формальном проведении практических занятий без демонстрации заинтересованности в конечном результате, такой подход не вызовет интерес обучающихся и проявится слабо выраженной мотивацией к изучению данной конкретной дисциплине.

При этом нужно понимать, что чем больше студентов в группе проявляют интерес к изучаемому предмету и обладают хорошо выраженной мотивацией, тем выше общий уровень знаний в данной конкретной группе. На кафедре нормальной анатомии человека учебный процесс длится в течение 3 семестров, по итогам которых проводится промежуточная аттестация в виде экзамена. В среднем в одной учебной группе насчитывается 16-18 студентов. Дисциплина «анатомия человека» характеризуется работой с натуральными препаратами и кадаверным материалом. Учебное практическое 3-часовое занятие построено таким образом, что на первом часу происходит тотальный опрос по теме предыдущего занятия, далее следует объяснение нового материала со стороны преподавателя, последний час посвящен решению ситуационных задач и самоподготовке по теме текущего занятия. Огромное значение предается самостоятельной подготовке к практическим занятиям во внеучебное время, в течение которого обучающиеся на территории кафедры нормальной анатомии человека занимаются с натуральными препаратами. Анатомия человека является дисциплиной, пользующейся интересом со стороны студентов, так как изучение строения тела человека является важной составляющей знаний грамотного высокопрофессионального специалиста медицинского профиля. В начале своего обучения в медицинском университете, студенты I курса демонстрируют высокую мотивационную составляющую, характеризующуюся повышенным интересом к изучаемому предмету. Немаловажную роль играет тот факт, что анатомия человека является первой дисциплиной медицинского профиля среди общетеоретических дисциплин, изучаемых на I курсе, таких как физика, химия, биология и многих других.

Но анатомия человека является крайне сложной дисциплиной, в рамках изучения которой студент осваивает огромный объем нового материала. Кроме того, при изучении нормальной анатомии человека обучающиеся сталкиваются с множеством латинских терминов, без освоения которых невозможно формирование высокого уровня знаний по изучаемой дисциплине. Латинские термины, входящие в понятие анатомическая номенклатура, используются в дальнейшей профессиональной деятельности в виде названий нозологических единиц, постановки диагноза и дифференциальной диагностики в клинической практике. На первом занятии преподаватель закладывает основы мотивационной составляющей со стороны обучающихся, которые достаточно мотивированы успехом поступления в медицинский университет. Но в дальнейшей работе со студентами, спустя несколько недель от начала обучения, мотивационная составляющая имеет тенденцию к снижению, так как объем изучаемого материала и слож-

ность тем практических занятий сопровождается локальными неудачами практически у всех обучающихся. Если студент теряет мотивацию к обучению, демонстрирует плохую посещаемость практических занятий, систематически не готовится к практическим занятиям, то без вмешательства преподавателя и усиления внешней мотивации результат обучения не будет достигнут. Преподаватель должен понимать психологию обучающихся, проблемы, с которыми может столкнуться студент во время обучения в университете и внести корректировки [1]. При этом должен быть полноценный психологический контакт между преподавателем и студентами. Большая роль при этом отводится старосте учебной группы, который своим примером может повысить мотивационную составляющую остальных членов студенческой группы. Если большая часть обучающихся в отдельной взятой учебной группе демонстрирует высокий уровень знаний, высокую мотивационную составляющую, то остальные студенты начинают демонстрировать интерес и повышают свой уровень знаний. Если большая часть студенческой группы не заинтересована в получении новых знаний и углублении полученных, то немногие мотивированные обучающиеся могут снижать уровень знаний. При этом нужно помнить, что преподавателю не следует оценивать таких студентов по сравнению с остальными неуспевающими и ставить высокие оценки на контрасте с ними [3, 5]. Следует разобраться в причинах низкой мотивации неуспевающих и скорректировать мотивацию студентов, проявляющих интерес к изучаемой дисциплине.

Таким образом, проблема повышения интереса к изучаемой дисциплине, а как следствие, мотивационной составляющей, стоит достаточно остро. При этом внешняя мотивация обучающихся может скорректировать снижение интереса к изучаемому предмету, если преподаватель замечает это. Кроме того, мотивация должна постоянно быть стимулируема со стороны преподавателя даже у обучающихся, демонстрирующих высокий уровень интереса к дисциплине. Также должна быть мотивация самого преподавателя, нацеленная на преподаваемую дисциплину, без интереса преподавателя к собственной работе положительный результат обучения в виде воспитания высокопрофессионального специалиста, востребованного в своей профессии, не может быть успешно достигнут.

Список источников

1. Gloov, R. Обучение студентов с помощью эффективных методов обучения: перспективные направления когнитивной и педагогической психологии / R. Gloov // Формирование профессиональной компетентности будущего специалиста в образовательном пространстве России : Материалы IV Международной научно-практической конференции, Карачаевск, 14-16 ноября 2019 года / отв. ред. Биджиева В.И. – Карачаевск: Карачаево-Черкесский государственный университет имени У.Д. Алиева, 2019. – С. 61-68. – EDN GCLTTW.
2. Березина, А. В. Межличностное познание и его формирование у школьников и студентов : Учебное пособие / А. В. Березина, И. В. Мельникова. – 1-е изд. – Москва : Издательство Юрайт, 2023. – 128 с. – (Высшее образование). – ISBN 978-5-534-14452-9. – EDN JEVZQN.
3. Жарких, Н. Г. Эмоциональное выгорание и совладающее поведение педагогов с разным стажем профессиональной деятельности / Н. Г. Жарких, С. С. Костыря // Проблемы психологического благополучия : Материалы Международной заочной научной конференции, Екатеринбург-Фергана, 01 апреля 2022 года / Уральский государственный педагогический университет. – Екатеринбург-Фергана: [б.и.], 2022. – С. 16-24. – EDN GCOEFZ.
4. Цветков, В. Л. Психология профессионального общения / В. Л. Цветков, В. А. Юренкова. – Москва : Редакционно-издательское объединение "Новая юстиция", 2021. – 242 с. – (Бакалавриат). – ISBN 978-5-4365-5992-6. – EDN RNGPRN
5. Диссекция как метод новоевропейской анатомии: к 480-летию со дня опубликования книги Андрея Везалия «De humani corporis fabrica libri septem» / Д. Б. Никитюк, А. А. Шевченко, С. В. Ключкова [и др.] // Журнал анатомии и гистопатологии. – 2023. – Т. 12, № 3. – С. 9-19. – DOI 10.18499/2225-7357-2023-12-3-9-19. – EDN EIJZSU.

ВАРИАНТНАЯ АНАТОМИЯ ДЛИННЫХ ВЕТВЕЙ КРЕСТЦОВОГО СПЛЕТЕНИЯ

Насонова Н.А., Соколов Д.А., Кварацхелия А.Г., Ильичева В.Н.,
Соболева М.Ю., Бухтояров Д.А.

*Воронежский государственный медицинский университет им. Н.Н. Бурденко,
Воронеж, Россия*

Аннотация. Вариантная анатомия ветвей периферических нервов является актуальной проблемой практической медицины. При препарировании учебного трупа на кафедре нормальной анатомии человека Воронежского государственного медицинского университета им. Н.Н. Бурденко было выявлено высокое деление седалищного нерва и anomальное отхождение нерва, соответствующее ходу и области иннервации икроножного нерва. Вариантное расположение ветвей крестцового сплетения может привести к непреднамеренной травме при оперативных вмешательствах в ягодичной области, неполной блокаде седалищного нерва во время подколленной блокады.

Ключевые слова: вариантная анатомия, седалищный нерв, anomалия, препарирование

VARIANT ANATOMY OF THE LONG BRANCHES OF THE SACRAL PLEXUS

Nasonova N.A., Sokolov D.A., Kvaratskheliya A.G., Il'icheva V.N.,
Soboleva M.Yu., Bukhtoyarov D.A.

N.N. Burdenko Voronezh State Medical University, Voronezh, Russia

Abstract. Variant anatomy of peripheral nerve branches is an urgent problem of practical medicine. During the dissection of a cadaver at the Department of Normal Human Anatomy of N.N. Burdenko Voronezh State Medical University, a high division of the sciatic nerve and abnormal nerve discharge corresponding to the course and area of innervation of the calf nerve were revealed. The variant location of the branches of the sacral plexus can lead to unintentional injury during surgical interventions in the gluteal region, incomplete blockade of the sciatic nerve during popliteal blockade.

Keywords: variant anatomy, sciatic nerve, anomaly, dissection

Вариантная анатомия ветвей периферических нервов является актуальной проблемой практической медицины [1]. В ходе препарирования сосудисто-нервного трупа на кафедре нормальной анатомии человека было обнаружено высокое деление седалищного нерва, а также anomальное отхождение нерва, соответствующего ходу и области иннервации икроножному нерву. Седалищный нерв – один из важнейших нервных стволов. Частота встречаемости различных вариантов строения велика, поэтому знание его вариантной анатомии важно для врачей различных специальностей.

Целью нашего исследования явилось выявление и описание anomалии топографии седалищного нерва. Задачи включали в себя анализ отечественной и зарубежной научной литературы по данной тематике, выявление и описание anomалии, выявление причин anomалии с точки зрения эмбриогенеза. Как известно, седалищный нерв – самый крупный нерв тела, он является непосредственным продолжением крестцового сплетения. Выходит из полости таза через большое седалищное отверстие ниже грушевидной мышцы, прикрывается большой ягодичной мышцей. Далее книзу нерв выходит из под нижнего края этой же мышцы и спускается отвесно на задней стороне бедра под сгибателями голени. В верхней части подколленной ямки он обычно делится на две свои главные ветви: медиальную, более толстую ветвь — большеберцовый нерв, и латеральную, тонкую ветвь — общий малоберцовый нерв. Довольно часто нерв бывает разделен на 2 отдельных ствола уже на всем протяжении бедра.

При препарировании учебного сосудисто-нервного трупа нами было выявлено билатеральное высокое деление седалищного нерва. В данном случае седалищный нерв разделен в верхней трети бедра, что является хоть и частым, но anomальным делением.

Классификация Beaton и Anson включает в себя 6 типов деления седалищного нерва и выглядит следующим образом:

Тип 1: неразделенный нерв проходит под мышцей – данный тип является самым распространенным.

Тип 2: седалищный нерв делится в области таза, так что общий малоберцовый нерв прободает мышцу, а большеберцовый нерв проходит под ней.

Тип 3: разделение происходит выше и ниже грушевидной мышцы. Седалищный нерв делится в области таза, общий малоберцовый нерв проходит над мышцей, а большеберцовый нерв располагается под ней.

Тип 4: неразделенный нерв прободает мышцу.

Тип 5: седалищный нерв делится в области таза, общий малоберцовый нерв проходит над грушевидной мышцей, а большеберцовый нерв прободает ее.

Тип 6: неразделенный нерв проходит над грушевидной мышцей.

Вероятнее всего, основой для различного по высоте деления седалищного нерва является отдельное существование нервов во время эмбрионального развития. При данном процессе нервы пояснично-крестцового сплетения формируются вместе с костями и мышцами из 5 поясничных и 5 крестцовых сомитов. В конце четвертой недели начинают появляться двигательные нервные волокна в спинном мозге, где они развиваются вместе с конечностями зародыша. Плечевые и пояснично-крестцовые сплетения образуются вентральными первичными ветвями спинного мозга, там, у основания почек конечностей, они подразделяются на дорсальные и вентральные компоненты с целью обеспечения иннервации мышц. Таким образом, седалищный нерв формируется при сближении дорсального компонента крестцового сплетения (общего малоберцового нерва) и вентрального компонента (большеберцового нерва), и их совместного дистального хода. Следовательно, исходя из развития, общие малоберцовые и большеберцовые отделы седалищного нерва способны отделяться друг от друга на разных уровнях: внутри таза, в ягодичной области, в средней трети бедра или подколленной ямке.

Помимо высокого деления седалищного нерва, на данном сосудисто-нервном трупе было обнаружено anomальное одностороннее отхождение икроножного нерва справа. В первом случае, на нижней конечности слева, от общего малоберцового нерва отходит латеральный кожный нерв икры, который соединяется с медиальным кожным нервом икры, образуя икроножный нерв. Это классический вариант формирования икроножного нерва.

На нижней конечности справа от общего малоберцового нерва происходит отхождение нерва, ход которого на голени соответствует ходу икроножного нерва, при этом большеберцовый нерв не отдавал волокон для его формирования.

Этот вариант относится к редким, при анализе научной литературы нами было обнаружено одно упоминание о данном варианте в зарубежном источнике [2].

Заключение. Таким образом, данные anomалии представляют несомненный интерес для специалистов хирургического профиля. Вариантное расположение ветвей может привести к непреднамеренной травме при оперативных вмешательствах в ягодичной области, неполной блокаде седалищного нерва во время подколленной блокады.

Высокое деление может приводить к сдавлению нерва, вызывая нарушение иннервации задней группы мышц бедра.

Список источников

1. Горбунов Н.С., Горбань М.Е., Кобер К.В., Зиненко Ю.В. Современные представления о клинической анатомии медиального кожного нерва плеча и перспективы его использования в реконструктивной хирургии. Журнал анатомии и гистопатологии. 2021; 10(1): 77–84. doi: 10.18499/2225-7357-2021-10-1-77-84
2. Щудло Н.А., Варсегова Т.Н., Щудло М.М. Гистоморфометрические показатели регенерации седалищного нерва крыс после перерезки и микрохирургического шва в зависимости от возраста. Журнал анатомии и гистопатологии. 2021; 10(3): 83–90. doi: 10.18499/2225-7357-2021-10-3-83-90

ИЗМЕНЕНИЯ Фолликулярного резерва при доброкачественных образованиях матки

Николенко В.Н.^{1,2}, Моисеева А.В.¹, Геворгян М.М.³, Мошкин А.С.⁴, Мошкина Л.В.⁴

¹Первый Московский государственный медицинский университет
им. И.М. Сеченова, Москва, Россия

²Московский государственный университет им. М.В. Ломоносова, Москва, Россия

³Саратовский государственный медицинский университет
им. В.И. Разумовского, Саратов, Россия

⁴Орловский государственный университет им. И.С. Тургенева, Орел, Россия

Аннотация. Кроме эндокринных факторов на репродуктивные способности оказывают влияние и доброкачественные образования матки. Ультразвуковая диагностика позволяет эффективно диагностировать их. Цель исследования - изучить особенности изменения морфометрических характеристик яичников и фолликулярного резерва с учетом сопутствующих изменений женских половых органов (полипы, миомы). Были обследованы 149 женщин с использованием трансвагинальной ультразвуковой визуализации. Данные были обобщены, сортированы и статистически обработаны. Выделены 4 группы: женщины без выявленных признаков патологических изменений (n=51); участницы с диагностированными полипами эндометрия (n=24); женщины с выявленными при обследовании миомами (n=53); женщины с диагностированными полипами эндометрия и миомами (n=21). При диагностике полипов эндометрия изменения были близки к группе относительно здоровых женщин. Диагностика миоматозных узлов сопровождалась более выраженным снижением объема яичников и фолликулярного резерва.

Ключевые слова: фолликулярный резерв, ультразвуковая морфометрия

CHANGES IN FOLLICULAR RESERVE IN BENIGN UTERINE FORMATIONS

Nikolenko V.N.^{1,2}, Moseeva A.V.¹, Gevorgyan M.M.³, Moshkin A.S.⁴, Moshkina L.V.⁴

¹I.M. Sechenov First Moscow State Medical University, Moscow, Russia

²Lomonosov Moscow State University, Moscow, Russia

³V.I. Razumovsky Saratov State Medical University, Saratov, Russia

⁴I.S. Turgenev Orel State University, Orel, Russia

Abstract. In addition to endocrine factors, benign uterine formations also affect reproductive abilities. Ultrasound diagnostics makes it possible to diagnose them effectively. The aim of the study was to study the peculiarities of changes in the morphometric characteristics of the ovaries and follicular reserve, taking into account concomitant changes in the female genital organs (polyps, fibroids). 149 women were examined using transvaginal ultrasound imaging. The data were summarized, sorted and statistically processed. 4 groups were identified: Women without detected signs of pathological changes (n=51); Participants with diagnosed endometrial polyps (n=24); Women with fibroids detected during examination (n=53); Women with diagnosed endometrial polyps and fibroids (n=21). In the diagnosis of endometrial polyps, the changes were close to the group of relatively healthy women. Diagnosis of myomatous nodules was accompanied by a more pronounced decrease in ovarian volume and follicular reserve.

Key words: follicular reserve, ultrasound morphometry

Введение. Вопросы репродуктивного благополучия общества связаны как с социально-экономическими, так и биологическими факторами [5]. Фолликулярный резерв обусловлен множеством факторов, связанных с конституциональным типом, регионом проживания и многими другими [3]. Структура гинекологических заболеваний изменяется с возрастом пациенток, они служат важным фактором, ограничивающим способность женщины к деторождению. Кроме эндокринных факторов на репродуктивные способности оказывают влияние и доброкачественные образования матки, такие как полипы эндометрия и миомы [1, 2]. Ультразвуковая диагностика позволяет эффективно диагностировать доброкачественные образования женской половой сферы на амбулаторном этапе, предоставляя достаточно информации для выбора оптимальных методов лечения [4].

Цель исследования – изучить особенности изменения морфометрических характеристик яичников и фолликулярного резерва с учетом сопутствующих изменений женских половых органов (полипы, миомы).

Материалы и методы. Наше исследование выполнено на основании данных обследования 149 женщин, 36,9±7,2 лет, полученные в первую фазу менструального цикла. Ультразвуковое исследование женских половых органов выполнялось амбулаторно с использованием трансвагинального микроконвексного датчика диагностического аппарата SonoAce R7. В наблюдении оценивался объем яичников и количество фолликулов, доступных для визуализации. Распределение участниц по группам проводилось на основании дополнительной информации о сопутствующих изменениях. Данные были обобщены и сортированы в электронных таблицах MS Excel 2007. Для оцениваемых показателей были определены среднее значение и ошибка среднего (M±m), медиана (Me), 1 – 3й квартили (Q1-Q3). Статистическая обработка выполнена с использованием IBM SPSS Statistics 20. В результате анализа было подтверждено нормальное распределение среди оцениваемых параметров в наблюдении в целом и с учетом распределения данных подгруппам. Достоверность подтверждена расчетом t-критерия Стьюдента с p<0,05.

Результаты и обсуждение. С учетом диагностических данных были сформированы 4 группы в наблюдении: 1. Женщины без выявленных признаков патологических изменений (n=51); 2. Участницы с диагностированными полипами эндометрия (n=24); 3. Женщины с выявленными при обследовании миомами (n=53); 4. Женщины с диагностированными полипами эндометрия и миомами (n=21).

Общие сведения, полученные в результате наблюдения о среднем объеме яичников и среднем количестве фолликулов, представлены в таблицах 1, 2.

Таблица 1

Стат. показатель	1 группа	2 группа	3 группа	4 группа
M±m, мл	4,9±1,9	5,1±2,2	3,6±1,4	5,7±3,2
Me, мл	4,7	4,5	3,4	4,3
Q1-Q3, мл	3,0-5,9	3,0-6,6	2,4-4,5	3,0-7,6

В случаях выявления полипов эндометрия объем яичников был близок к значениям, полученных среди участниц без признаков патологии. В третьей группе средний объем яичников оказался существенно ниже 3,6±1,4. Четвертая группа демонстрировала небольшое снижение медианного значения относительно первой группы, при более высоких средних значениях, что связано с наибольшей вариативностью оцениваемых значений (самый широкий диапазон Q1-Q3).

Таблица 2

Стат. показатель	1 группа	2 группа	3 группа	4 группа
M±m	9,1±2,7	7,8±2,3	6,3±2,3	6,3±1,7
Me	8,5	7,5	5,5	6,0
Q1-Q3	6,5-11,0	5,5-9,6	4,0-7,0	4,5-8,0

Наибольшее количество фолликулов было отмечено среди участниц первой группы. Самый низкий результат был отмечен в третьей и четвертой группах. Таким образом, фолликулярный резерв при выявлении полипов эндометрия снижается в меньшей степени, чем при диагностики миом.

Выводы. Представленное нами наблюдение демонстрирует динамику функциональных и морфометрических показателей женской половой системы с учетом выявления сопутствующих доброкачественных изменений, способных оказать негативное влияние на репродуктивные функции. Изменения, сопровождаемые диагностикой полипов эндометрия, в меньшей степени отличались от группы относительно здоровых участниц. Выявление только миоматозных узлов при отсутствии полипов сопровождалось более выраженными изменениями объема яичников и фолликулярного резерва.

Список источников

1. Барманашева З.Е., Кудайбергенов Т.К., Джакупов Д.В., Котлобовский В.И., Лактионова М.В., Баймуратова М.А. Современные представления об этиологии, диагностике и лечении миомы матки. Обзор литературы. // Фармация Казахстана. – 2023. – № 3. – С. 69-83. – DOI 10.53511/pharmkaz.2023.84.77.011.
2. Макаренко Т.А., Ключаров И.В., Кузнецова Д.Е., Ульянова И.О., Юсупов К.Ф., Борисова Е.А. Современный взгляд на диагностику и лечение полипов эндометрия. // Уральский медицинский журнал. – 2020. – № 6(189). – С. 46-55. – DOI 10.25694/URMJ.2020.06.11.
3. Николенко В.Н., Никитюк Д.Б., Ключкова С.В. Соматическая конституция и клиническая медицина. М.: Издательский дом «Практическая медицина». - 2017. - 256 с.
4. Сырова О.В., Николенко В.Н., Сперанский В.С., Загорская Т.М. Морфометрические характеристики репродуктивных органов девушек 17-18 лет по данным УЗИ. // Астраханский медицинский журнал. - 2007. - № 2. - С. 182.
5. Irgasheva SU, Sadirova SS. Ovarian function in different phenotypes of polycystic ovarysyndrome in women of reproductive age. // New Day in Medicine. - 2022. - № 8(46). - P. 39-43.

ЗАВИСИМОСТЬ СТЕПЕНИ ТЯЖЕСТИ И ЧАСТОТЫ ВСТРЕЧАЕМОСТИ ИШЕМИЧЕСКОЙ БОЛЕЗНИ СЕРДЦА ОТ ТИПА КРОВΟΣНАБЖЕНИЯ МИОКАРДА

Никонова Л.Г., Бочин В.В., Стельникова И.Г., Немирова С.В.

Приволжский исследовательский медицинский университет, Нижний Новгород, Россия

Аннотация. Развитие и течение некоторых патологий сердца напрямую связано с типом кровоснабжения миокарда, при этом доминантность кровоснабжения миокарда может оказывать влияние на размер зоны инфаркта сердечной мышцы и возможность возникновения ишемии элементов проводящей системы. С целью выделения типов кровоснабжения миокарда изучено 40 анатомических препаратов, определена частота встречаемости преобладающих типов кровоснабжения. Проанализировано 140 историй болезни и данных коронарограмм (82 мужчин, 58 женщин), выявлена зависимость тяжести ишемической болезни сердца от типов кровоснабжения миокарда. Отмечено преобладание ИБС у мужчин ($p < 0,001$). Праводоминантный тип кровоснабжения миокарда подтвержден у 90,71% пациентов, леводоминантный – у 9,29%, равносторонний тип не регистрировался. Ишемическая болезнь сердца преобладает у пациентов с праводоминантным типом кровоснабжения миокарда ($p = 0,01$), что подтверждает отличие друг от друга распределение типов кровоснабжения миокарда среди пациентов с ИБС и среди здоровых людей. Среди отдельных групп пациентов с разными типами кровоснабжения миокарда с окклюзией, критическим и выраженным стенозами венечных артерий ($p > 0,05$) не выявлено существенных различий.

Ключевые слова: коронарография, ишемическая болезнь сердца, тип кровоснабжения миокарда

DEPENDENCE OF THE SEVERITY AND INCIDENCE OF CORONARY HEART DISEASE ON THE TYPE OF BLOOD SUPPLY TO THE MYOCARDIUM
Nikonova L.G., Bochin V.V., Stelnikova I.G., Nemirova S.V.
Privolgesky Research Medical University, Nizhny Novgorod, Russia

Abstract. The development and course of some heart pathologies is directly related to the type of blood supply to the myocardium, while the dominance of the myocardial blood supply can influence the size of the infarction zone of the heart muscle and the possibility of ischemia of the elements

of the conduction system. In order to identify the types of blood supply to the myocardium, 40 anatomical specimens were studied, and the frequency of occurrence of the predominant types of blood supply was determined. 140 case histories and data from coronary angiograms (82 men and 58 women) were analyzed, and the dependence of the severity of coronary heart disease on the types of blood supply to the myocardium was revealed. There was a prevalence of IHD in men ($p < 0.001$). The right-dominant type of blood supply to the myocardium was confirmed in 90.71% of patients, the left-dominant type – in 9.29%, the equilateral type was not recorded. Coronary heart disease predominates in patients with a right-dominant type of myocardial blood supply ($p = 0.01$), which confirms the different distribution of types of myocardial blood supply among patients with coronary artery disease and among healthy people. Among separate groups of patients with different types of myocardial blood supply with occlusion, critical and severe stenosis of the coronary arteries ($p > 0.05$), no significant differences were found.

Keywords: coronary angiography, coronary heart disease, type of myocardial blood supply

Введение. Несмотря на то, что вне зависимости от типа доминантности кровоснабжения в миокарде поддерживается необходимый уровень венечного кровотока [1], при гемодинамически значимом стенозе или окклюзии ствола левой коронарной артерии тип васкуляризации миокарда оказывает влияние на размер зоны инфаркта и возникновение ишемии элементов проводящей системы сердца [3]. Результаты исследования Omerbasic E., Hasanovic A., Pandur S. показывают, что распределение типов кровоснабжения миокарда среди пациентов с ИБС в стационарах и среди здоровых людей различно, но сохраняет идентичную тенденцию [4]. Данные о зависимости между типами кровоснабжения миокарда и тяжестью течения ИБС не достаточно, и они не полностью раскрывают анатомическую предрасположенность к развитию тех или иных патологий.

Цель исследования: изучить зависимость частоты встречаемости и тяжести течения ИБС от типов кровоснабжения миокарда.

Материалы и методы. Выявление и подтверждение типов кровоснабжения миокарда сердца проведено на 40 анатомических препаратах сердец на кафедре нормальной анатомии ПИМУ ($n=30$ нативных $n=10$ пластинированных). Для проведения клинических исследований использовались архивные данные историй болезни ($n=140$) и результатов коронарограмм ($n=140$) пациентов в возрасте от 34 до 87 лет отделения неотложной терапии ГКБ №5 г. Н. Новгород. Выделены две группы – мужчины ($n=82$) и женщины ($n=58$). С целью установления зависимости между тяжестью течения, частотой встречаемости ИБС и типом кровоснабжения миокарда проведен линейный регрессионный анализ с помощью программы IBM SPSS Statistics v. 22.0

Результаты и обсуждения. Развитие и течение некоторых патологий сердца напрямую связано с типом кровоснабжения миокарда. Проведенное исследование анатомических препаратов позволило установить три типа кровоснабжения миокарда: праводоминантный (ПДТКМ) - задняя межжелудочковая ветвь принадлежит системе правой венечной артерии, леводоминантный (ЛДТКМ) - задняя межжелудочковая ветвь отходит от левой венечной артерии и сбалансированный - область креста сердца достигали как правая, так и левая венечные артерии [2]. Анатомическим критерием для определения типа кровоснабжения миокарда послужил крест сердца - бессосудистая зона, образованная пересечением венечной и межжелудочковой борозд. Венечная артерия, которая достигает этой зоны, продолжается в заднюю межжелудочковую ветвь и определяется как доминантная артерия. Для более точной диагностики типа кровоснабжения миокарда изучали наличие в системе венечных артерий таких ветвей, как ramus posterior ventriculi sinistri (левовенечный тип), ramus posterolateralis (правовенечный тип) или сразу 2-х ветвей одновременно (сбалансированный тип). ПДТКМ был обнаружен на 30 сердцах (75%), ЛДТКМ - 9 (22,5%), сбалансированный - 1 (2,5%). При изучении историй болезней не было установлено достоверных изменений с учетом возраста, положительного семейного анамнеза, артериальной гипертензии, гиперлипидемии,

эхокардиографии и ЭКГ (ДИ=95%, $p > 0,05$). ПДТКМ выделен у 127 пациентов (90,71%), ЛДТКМ – у 13 пациентов (9,29 %), равносторонний тип не встречался, что может быть обусловлено малым размером выборки и редкой частотой встречаемости. ИБС преобладает в большей степени у мужчин (ДИ=95%, $p < 0,001$). Сравнительный анализ позволил установить большую степень развития ИБС в группе с правосторонним типом кровоснабжения миокарда (ДИ=95%, $p=0,01$). Тяжелое течение ИБС отмечалось у пациентов с выраженным (50-69%), критическим (70-99%) стенозами и с полной окклюзией (100%) сосуда. Оценке подвергались как стволы венечных артерий, так и ветви, отходящие от них. Всего выявлено 72 пациента с тяжелым течением ИБС, среди которых 42 с критическим стенозом (среди них 40 с ПДТКМ (31,5% от общего числа пациентов с ПДТКМ) и 2 пациента с ЛДТКМ (15,38% от общего числа пациентов с ПДТКМ)); 8 с выраженным стенозом (все 8 с ПДТКМ, что составляет 6,3% от общего числа пациентов с ПДТКМ) и 22 с полной окклюзией сосудов (среди них 21 с ПДТКМ (16,54% от общего числа пациентов с ПДТКМ) и 1 с ЛДТКМ (7,69% от общего числа пациентов с ЛДТКМ)). Выявлено с тяжелым течением ИБС 3 пациента с ЛДТКМ (23,07% от общего числа) и 71 пациент с ПДТКМ (55,91% от общего числа). ДИ = 95%, $p = 0,02$. Таким образом, ИБС чаще встречается у пациентов с ПДТКМ ($p=0,01$) и у них же отмечается более тяжелое протекание заболевания ($p = 0,02$). У пациентов с окклюзией, критическим и выраженным стенозами ВА не выявлено существенной разницы (ДИ=95%, $p > 0,05$) по отдельным группам людей.

Выводы. Проведенное исследование показало наличие анатомической предрасположенности человека к развитию ишемической болезни сердца. Люди с праводоминантным типом кровоснабжения миокарда наиболее подвержены развитию ишемии. Протекание ИБС у лиц с ПДТКМ характеризуется более высокой степенью тяжести.

Список источников

1. Бокерия Л.А., Бояджян Г.А. Результаты аутоартериального и аутовенозного шунтирования коронарных артерий в хирургическом лечении ишемической болезни сердца // Бюллетень НЦССХ им. А.Н. Бакулева РАМН. – 2022. - № 23. - 484 с.
2. Альшеева Е.В., Коробкеев А.А., Лежнина О.Ю. Морфофункциональная организация коронарных артерий и вен сердца // Структурные преобразования органов и тканей в норме и при воздействии антропогенных факторов. – 2017. - 193 с.
3. Mikaeilvand A., Firuozii A., Basiri H. Association of coronary artery dominance and mortality rate and complications in patients with ST-segment elevation myocardial infarction treated with primary percutaneous coronary intervention // Journal of research in medical sciences. – 2020. - № 25. - 107 p.
4. Omerbasic E, Hasanovic A, Omerbasic A, Pandur S. Prognostic value of anatomical dominance of coronary circulation in patients with surgical myocardial revascularization // Medical archives. - 2015. - № 69. - 46 p.

ПРОФЕССОР И.В. ГАЙВОРОНСКИЙ – ВИДНЫЙ ОТЕЧЕСТВЕННЫЙ УЧЕНЫЙ-МОРФОЛОГ И ПЕДАГОГ ВЫСШЕЙ ШКОЛЫ (К 70-ЛЕТИЮ СО ДНЯ РОЖДЕНИЯ)

Ничипорук Г.И.^{1,2}, Горячева И.А.^{1,2}, Гайворонская М.Г.^{2,3}, Спирина Т.С.^{2,3}

¹Военно-медицинская академия им. С.М. Кирова, Санкт-Петербург, Россия

²Санкт-Петербургский государственный университет, Санкт-Петербург, Россия

³Национальный медицинский исследовательский центр им. В.А. Алмазова, Санкт-Петербург, Россия

Аннотация. 2 февраля 2024 г. исполнилось 70 лет видному отечественному ученому-морфологу заведующему кафедрой нормальной анатомии Военно-медицинской академии, заведующему кафедрой морфологии СПбГУ, заведующему кафедрой анатомии человека НМИЦ им. В.А. Алмазова доктору медицинских наук профессору И.В. Гайворонскому. В 1973 году он поступил в Военно-медицинскую академию, которую окончил в 1979 году с золотой медалью.

После завершения обучения и защиты диссертации прошел путь от преподавателя до руководителя одной из старейших кафедр – кафедры нормальной анатомии академии, которой руководит 35 лет. 30 лет он возглавляет кафедру морфологии СПбГУ и со дня основания – кафедру нормальной анатомии НМИЦ им. В.А. Алмазова. Профессор И.В. Гайворонский огромное внимание уделяет решению современных научных проблем морфологии: им создана научная морфологическая школа, в которой подготовлено 11 докторов и 63 кандидата медицинских наук. Он является автором технологии полимерного бальзамирования, которая соответствует достижениям мирового уровня и кардинальным образом меняет принцип преподавания фундаментальных медицинских дисциплин. За большой вклад в развитие отечественной науки и организации учебного процесса профессор И.В. Гайворонский дважды удостоен премии Правительства РФ в области образования, ему присвоены почетные звания «Заслуженный деятель науки РФ» и «Заслуженный работник Высшей школы РФ», академик Российской Военно-медицинской академии, Почетный доктор Военно-медицинской академии; он награжден орденом Почета и медалью ордена за заслуги перед Отечеством II степени. 2 февраля 2024 года на кафедре нормальной анатомии состоялась научная конференция, посвященная 225-летию со дня ее основания, приуроченная к 70-летию со дня рождения профессора И.В. Гайворонского. В работе конференции приняли участие ведущие морфологи России и руководство академии, которые отметили достижения научной школы профессора И.В. Гайворонского и с особой теплотой поздравили юбиляра.

Ключевые слова: анатомия, Гайворонский Иван Васильевич, история анатомии, научная школа, полимерное бальзамирование, учебный процесс

PROFESSOR I.V. GAIVORONSKY IS A PROMINENT RUSSIAN MORPHOLOGIST AND A TEACHER OF HIGHER EDUCATION (ON THE 70TH ANNIVERSARY OF HIS BIRTH)

Nichiporuk G.I.^{1,2}, Goryacheva I.A.^{1,2}, Gaivoronskaya M.G.^{2,3}, Spirina T.S.^{2,3}

¹S.M.Kirov Military Medical Academy, St. Petersburg, Russia

²St. Petersburg State University, St. Petersburg, Russia

³V.A. Almazov National Medical Research Center, St. Petersburg, Russia

Abstract. On February 2, 2024, the prominent Russian morphologist, head of the department of normal anatomy of the Military Medical Academy, head of the department of morphology of St. Petersburg State University, head of the department of human anatomy of the V.A. Almazov National Medical Research Center Doctor of Medical Sciences Professor I.V. Gaivoronsky turned 70 years old. In 1973 he entered the Military Medical Academy, from which he graduated in 1979 with a gold medal. After completing his studies and defending his dissertation, he worked his way up from a teacher to the head of one of the oldest departments - the Department of Normal Anatomy of the Academy, which he has been leading for 35 years. For 30 years he has headed the Department of Morphology of St. Petersburg State University and, since its founding, the Department of Human Anatomy of the V.A. Almazov National Medical Research Center. Professor I.V. Gaivoronsky pays great attention to solving modern scientific problems of morphology: he created a scientific morphological school, which trained 11 doctors and 63 candidates of medical sciences. He is the author of polymer embalming technology, which corresponds to world-class achievements and radically changes the principle of teaching fundamental medical disciplines. For his great contribution to the development of domestic science and the organization of the educational process, Professor I.V. Gaivoronsky was twice awarded the Russian Government Prize in the field of education, he was awarded the honorary titles “Honored Worker of Science of the Russian Federation” and “Honored Worker of the Higher School of the Russian Federation”, Academician of the Russian Military Medical Academy, Honorary Doctor of the Military Medical Academy; he was awarded the Order of Honor and the Medal of the Order for Services to the Fatherland, II degree. On February 2, 2024, a scientific conference dedicated to the 225th anniversary of its founding, timed to coincide with the 70th anniversary of the birth of Professor I.V. Gaivoronsky, was held at the Department of Normal Anatomy. The conference was attended by leading morphologists of Russia and the leadership of the Academy, who noted the achievements of the scientific school of Professor I.V. Gaivoronsky and congratulated the hero of the day with special warmth.

Keywords: anatomy, Ivan Vasilievich Gaivoronsky, history of anatomy, scientific school, polymer embalming, educational process

Иван Васильевич Гайворонский родился в 1954 году в городе Кадиевка Ворошиловградской области. В 1979 году он с золотой медалью окончил Военно-медицинскую академию, а с 1988 по настоящее время руководит кафедрой нормальной анатомии академии. В 1994 году ректор Санкт-Петербургского государственного университета академик Л.А. Вербицкая пригласила его возглавить кафедру морфологии восстановленного медицинского факультета, которой бессменно руководит 30 лет. С 2019 года он также стоит у руля кафедры анатомии человека, которая была организована при медицинском институте НМИЦ им. В.А. Алмазова.

Доктор медицинских наук профессор И.В. Гайворонский – высококвалифицированный специалист в области морфологии, внесший значительный вклад в медицинскую науку. Он обладает большой эрудицией, творческим складом ума. Его отличительными чертами являются исключительное трудолюбие, инициативность, принципиальность и настойчивость в сочетании с вежливостью и корректностью. Большое внимание профессор И.В. Гайворонский уделяет совершенствованию учебного процесса кафедр морфологического профиля. Особенно велика его заслуга в создании технологии полимерного бальзамирования, коренным образом преобразующей совершенствование учебно-материальной базы и преподавание фундаментальных морфологических дисциплин.

Научные исследования школы профессора И.В. Гайворонского нашли свое отражение в диссертационных работах и научных публикациях его учеников: он является научным консультантом 11 докторских и научным руководителем 60 кандидатских диссертаций. Его перу принадлежат более 1500 научных работ, в том числе – 20 монографий, более 60 патентов на изобретения и полезные модели, 7 учебников (некоторые переизданы более 10 раз), более 40 учебных пособий по дисциплине «Анатомия (человека)». Под его редакцией после значительного перерыва (последний выпуск состоялся в 1962 г.) переиздан легендарный учебник академика В.Н. Тонкова.

Профессор И.В. Гайворонский в различное время являлся членом ряда морфологических советов по присвоению ученых степеней по специальности анатомия человека. В настоящее время он возглавляет диссертационный совет 07.2.002.02 по защите докторских и кандидатских диссертаций, созданный при ФГБВОУ ВО «Военно-медицинская академия им. С.М.Кирова» МО РФ по научным специальностям: анатомия и антропология, патологическая анатомия и судебная медицина. И.В. Гайворонский является членом Координационного совета по области образования «Здравоохранение и медицинские науки» и его учебно-методической комиссии по анатомии и антропологии, членом редакционной коллегии ряда ведущих отечественных журналов РФ. Многие годы большую работу Иван Васильевич проводит по линии Всероссийского научного медицинского общества анатомов, гистологов и эмбриологов, являясь членом президиума и более 25 лет возглавляя его Санкт-Петербургское отделение.

За высокие показатели в научной и образовательной деятельности И.В. Гайворонский награжден 11 медалями и двумя государственными наградами: Орденом Почета и медалью ордена за заслуги перед Отечеством II степени. Он удостоен почетных званий «Заслуженный деятель науки РФ» и «Заслуженный работник Высшей школы РФ»; избран академиком Российской Военно-медицинской академии и Почетным доктором Военно-медицинской академии; дважды удостоен премии Правительства РФ в области образования.

2 февраля 2024 г. в Военно-медицинской академии состоялась научная конференция «Морфология на современном этапе», посвященная 225-летию со дня образования кафедры нормальной анатомии, приуроченная к 70-летию со дня рождения профессора И.В. Гайворонского. К данному мероприятию вышла в свет монография, отражающая основные исторические этапы кафедры нормальной анатомии, в том числе и в период руководства профессором И.В. Гайворонским [1]. По материалам конференции был издан сборник научных работ, который размещен в РИНЦ [2]. В работе конферен-

ции приняли участие ведущие ученые-морфологи Российской Федерации и ближнего зарубежья, а также руководство академии. На секционных заседаниях был рассмотрен ряд актуальных научных проблем. Пленарное заседание было посвящено освещению достижений научной школы профессора И.В. Гайворонского и чествованию юбиляра.

Список источников

1. Гайворонский И.В., Пашенко П.С., Соловьев К.В., Ничипорук Г.И. 225 лет кафедре нормальной анатомии Военно-медицинской академии (история, научные школы, достижения). – СПб.: СпецЛит, 2024. – 152 с.
2. Морфология на современном этапе (история, учебная работа, наука, музейное дело): Мат. Всерос. юбил. научн. конф., посв. 225-летию со дня образования каф. норм. анат. ВМедА / под. Ред. Проф. И.В. Гайворонского. – СПб.: Изд-во А.М. Коновалов, 2024. – С. 51 – 54.

ОСОБЕННОСТИ УЧЕБНОЙ ПРОГРАММЫ ПО РАЗДЕЛУ «АНАТОМИЯ ОПОРНО-ДВИГАТЕЛЬНОЙ СИСТЕМЫ» В ВОЕННО-МЕДИЦИНСКОЙ АКАДЕМИИ И БЕЛОРУССКОМ ГОСУДАРСТВЕННОМ МЕДИЦИНСКОМ УНИВЕРСИТЕТЕ

Ничипорук Г.И.¹, Трушель Н.А.², Горячева И.А.¹, Семенова А.А.¹, Виноградов С.В.¹

¹Военно-медицинская академия им. С.М. Кирова, Санкт-Петербург, Россия

²Белорусский государственный медицинский университет, Минск, Беларусь

Аннотация. Для оценки различных аспектов преподавания раздела «Анатомия системы органов опоры и движения» проведен анализ учебных программ, перечня используемой учебно-методической литературы, учебно-материальной базы и планов проведения основных видов учебных занятий в Военно-медицинской академии и Белорусском государственном медицинском университете. Установлено, что количество учебных часов, отводимых на изучение раздела, практически одинаково (70 и 60 соответственно). Показаны различия тематики лекций и их продолжительности: в БГМУ читаются, преимущественно, вводные лекции, продолжительностью 1 час; в академии продолжительность лекции составляет 2 часа, а также читаются проблемные лекции, обобщающие материал ранее проведенных практических занятий. Практические занятия в университете продолжаются 3 часа, а в академии их длительность составляет 2 часа. Важным отличием академии является более глубокое изучение топографо-анатомических образований различных областей организма человека. Необходимо отметить, что в университете активно используются учебники и учебные пособия, подготовленные профессорско-преподавательским составом кафедры нормальной анатомии Военно-медицинской академии. Выявленные отличия не носят принципиального характера, они отражают особенности учебных программ и направлены на качественную подготовку врачебных кадров. При проведении учебных занятий приоритет отдается работе с наглядным материалом. Важную роль играют анатомические музеи. Облегчению подготовки способствуют рекомендованные кафедрами учебники и учебно-методические пособия.

Ключевые слова: анатомия человека, Белорусский государственный медицинский университет, Военно-медицинская академия, миология, остеология, синдесмология

FEATURES OF THE CURRICULUM IN THE SECTION “ANATOMY OF THE MUSCULOSKELETAL SYSTEM” AT THE MILITARY MEDICAL ACADEMY AND THE BELARUSIAN STATE MEDICAL UNIVERSITY

Nichiporuk G.I.¹, Trushel N.A.², Goryacheva I.A.¹, Semenova A.A.¹, Vinogradov S.V.¹

¹S.M.Kirov Military Medical Academy, St. Petersburg, Russia

²Belarusian State Medical University, Minsk, Belarus

Abstract. To assess various aspects of teaching the section “Anatomy of the system of organs of support and movement,” an analysis of the curricula, the list of used educational and methodological literature, educational material base and plans for conducting the main types of training sessions at the Military Medical Academy and the Belarusian State Medical University was carried out. It has been established that the number of teaching hours allocated to study the section is almost the same (70 and 60, respectively). The differences in the topics of lectures and their duration are shown: at

BSMU, mainly introductory lectures are given, lasting 1 hour; at the academy, the duration of the lecture is 2 hours, and problem-based lectures are also given, summarizing the material of previously conducted practical classes. Practical classes at the university last 3 hours, and at the academy they last 2 hours. An important distinction of the Academy is a deeper study of the topographic and anatomical formations of various areas of the human body. It should be noted that the university actively uses textbooks and teaching aids prepared by the teaching staff of the Department of Normal Anatomy of the Military Medical Academy. The identified differences are not fundamental; they reflect the characteristics of the training programs and are aimed at high-quality training of medical personnel. When conducting training sessions, priority is given to working with visual material. Anatomical museums play an important role. Textbooks and teaching aids are recommended by departments help facilitate preparation.

Keywords: human anatomy, Belarusian State Medical University, Military Medical Academy, myology, osteology, syndesmology

Актуальность. В медицинском вузе особая роль в подготовке специалистов отводится изучению фундаментальных дисциплин [1, 2]. При этом обмен педагогическим опытом является актуальной задачей совершенствования образовательного процесса на базовых кафедрах. В полной мере это относится к первому разделу дисциплины анатомия человека – морфологии опорно-двигательной системы, которая является одним из ключевых разделов для последующего успешного освоения ряда смежных теоретических (гистология, нормальная и патологическая физиология, патологическая анатомия, оперативная хирургия и топографическая анатомия и др.) и клинических (травматология и ортопедия, хирургия и др.) дисциплин.

Результаты. Для оценки различных аспектов преподавания раздела «Анатомия системы органов опоры и движения» использованы рабочие учебные программы, перечень рекомендованной учебно-методической литературы, табельные наборы и сведения об учебно-материальной базе Военно-медицинской академии и Белорусского государственного медицинского университета (БГМУ). Соотношение времени, отводимого для проведения тех или иных видов учебных занятий, а также их порядок в значительной степени определяются методологией изучения дисциплины в конкретном медицинском вузе. Учебный процесс по анатомии опорно-двигательной системы складывается из лекций, практических (лабораторных) и контрольных занятий, а также самостоятельной подготовки. Изучение остеологии, синдесмологии и миологии в ВМедА и БГМУ осуществляется в первом семестре. В БГМУ продолжительность лекции составляет 1 час, практические занятия длятся 3 часа. В академии протяженность учебных занятий составляет 2 часа.

В академии по анатомии опорно-двигательной системы читается 9 лекций (18 часов): на вводной лекции по общим вопросам структурной организации организма человека дается обзор основных видов тканей, характеристика органов и систем органов; две лекции посвящены остеологии (функциональная анатомия костной системы и функциональная анатомия черепа), три лекции читаются по синдесмологии (общая синдесмология, соединения костей туловища и головы, а также сравнительная характеристика соединений костей конечностей), четыре лекции – по миологии (введение в миологию, мышцы туловища, мышцы головы и шеи, мышцы конечностей). В БГМУ по данной тематике читаются только часовые лекции, посвященные, соответственно, общим вопросам остеологии, синдесмологии и миологии.

В ВМедА по остеологии проводится 7 практических занятий, включая коллоквиум по краниологии, в то время как в БГМУ – 6 занятий по 3 часа каждое. Изучению синдесмологии отведено 5 и 4 практических занятия соответственно. При этом в БГМУ имеется отдельное общее итоговое занятие по остеологии и синдесмологии. Для освоения миологии в академии запланировано 13 практических занятий (26 часов), а в БГМУ – 7 (21 час), последнее из которых посвящено оценке знаний за указанный раздел.

Таким образом, на изучение данного раздела анатомии в академии отводится 70 часов учебных занятий, в БГМУ – 60. При этом в академии большое внимание уделяется изучению фасций и различных топографо-анатомических образований, имеющих важное значение для дальнейшей практической подготовки квалифицированных специалистов и отражающее актуальные аспекты военной медицины. Большинство лекций, читаемых в академии, носят проблемный характер. Они проводятся после практических занятий и направлены на обобщение полученных знаний и обоснование их практического значения в клинической практике.

Важное значение уделяется и самостоятельной подготовке, проводимой во вне учебное время под руководством дежурного преподавателя. Для ее облегчения кафедрами коллективами подготовлен целый ряд учебников и учебно-методических пособий, в том числе и на английском языке. При этом литература (учебники, учебные пособия) кафедры нормальной анатомии Военно-медицинской академии используется не только в БГМУ, но и в других медицинских вузах Белоруссии.

Необходимо отметить, что как в академии, так и в БГМУ, на практических занятиях обучающиеся осваивают азы рентгеноанатомии, компьютерной и магнитно-резонансной томографии. Облегчению восприятия данного материала способствуют соответствующие разделы учебников, подготовленных на кафедре, и тематические экспозиции в учебном и фундаментальном музеях.

Важную роль в качественной подготовке врача играет современная учебно-материальная база. В академии и университете имеются учебные музеи, в которых экспонируются натуральные анатомические препараты. Они этикетированы, к ним имеются все необходимые схемы и пояснения, существенным образом облегчающие работу во время самоподготовки. Особую значимость приобретает выставочный анатомический зал кафедры нормальной анатомии академии, созданный профессором И.В. Гайворонским. Кроме уникальных анатомических препаратов в нем имеются экспозиции, демонстрирующие возможности современных методов визуализации различных анатомических структур. Уникальность учебно-материальной базы кафедры нормальной анатомии академии заключается в широком использовании препаратов, изготовленных по технологии полимерного бальзамирования, аналогов которой в БГМУ нет. Активно в учебный процесс внедряются технологии дополненной реальности и VR-методики, которые разрабатываются в ВМедА совместно со специалистами группы компаний «Омега», которые защищены патентами.

В результате проведенного исследования показано, что изучение раздела «Анатомия системы органов опоры и движения» в БГМУ и Военно-медицинской академии в целом проходит по сходным программам. Имеющиеся отличия связаны с особенностями тематических планов, отражающих специфику обучения. Они направлены на качественную подготовку современных врачебных кадров.

Список источников

1. Козлов В.И., Гурова О.А., Цехмистренко Т.А. [и др.]. Из опыта преподавания анатомии человека в современных условиях // Однорольские морфологические чтения: материалы Всероссийской научной конференции с международным участием. – Воронеж: Научная книга, 2021. – С. 108–111.
2. Смыковская А.И. Актуальность знаний анатомии человека // Бюллетень Северного государственного медицинского университета. – 2022. – №2 (48). – С. 156–158.

ДИНАМИКА СОСТОЯНИЯ СЕТЧАТКИ ГЛАЗА КРЫС С НАСЛЕДСТВЕННОЙ ДИСТРОФИЕЙ ПРИ ВВЕДЕНИИ ЭПИТАЛОНА

Олейник Т.Л.

Фельдшерский колледж, Санкт-Петербург, Россия

Аннотация. Экспериментальная работа по изучению влияния эпیتالона на морфологические изменения при наследственной дистрофии сетчатки у крыс линии Campbell. Исследования были на 80 крысах разного возраста (от рождения до 72 суток постнатальной жизни). Животным опытной группы (n=40) в течение всего срока эксперимента ежедневно однократно парабальбарно вводили эпیتالон по 0,1 мл (1 мкг) в каждый глаз в общем объеме жидкости 0,2 мл на животное. Животным контрольной группы (n=36) по аналогичной схеме вводили 0,2 мл стерильного раствора 0,9% NaCl. Окрашенные гистологические срезы сетчатки изучали и фотографировали с использованием светового микроскопа при x 700 с применением компьютерного анализа микроскопических изображений. Определяли толщину внутреннего плексиформного слоя, внутреннего и наружного ядерного слоев, а также рецепторного слоя. В результате применения эпیتالона у крыс опытной группы было выявлено удлинение сроков сохранения морфологической структуры сетчатки крыс на 75,6%.

Ключевые слова: эпیتالон, наследственная дегенерация сетчатки, крысы линии Campbell

RAT RETINAL CHANGES WITH HEREDITARY DYSTROPHY WITH EPITALONE
Oleynik T.L.

Paramedic college, St. Petersburg, Russia

Abstract. Experimental work investigating the effect of epitalone on morphological changes in hereditary retinal dystrophy in Campbell rats. Studies were conducted in 80 rats of different ages (from birth to 72 days of postnatal life). An epitalone of 0.1 ml (1 µg) in each eye in a total liquid volume of 0.2 ml per animal was administered once daily to animals of the experimental group (n = 40) during the entire duration of the experiment. Control animals (n = 36) were similarly administered 0.2 mL of 0.9% NaCl sterile solution. Stained histological sections of the retina were examined and photographed using a light microscope at x 700 using computer microscopic imaging. The thickness of the inner plexiform layer, the inner and outer nuclear layers, and the receptor layer were determined. Epitalone in experimental rats resulted in a 75.6% prolongation of the retention of rat retinal morphological structure.

Keywords: epitalone, hereditary retinal degeneration, Campbell rats

Введение. Более 75% информации из внешнего мира человек получает с помощью органа зрения. Утрата зрения или резкое снижение его остроты делает человека нетрудоспособным вне зависимости от возраста и физического состояния. Причины возникновения слабовидения и слепоты разнообразны, но одно из первых мест занимает поражение сетчатки глаза [7]. В связи с увеличением нагрузки на зрительный аппарат в наступающем столетии дистрофические поражения сетчатки наряду с онкологическими заболеваниями, окажутся ведущей причиной, приводящей к инвалидности [5].

Дистрофические заболевания сетчатки, в частности, пигментный ретинит, являются частой причиной слабовидения и слепоты. Пигментная дистрофия сетчатки появляется как следствие нарушений генетического кода [2]. При этом заболевании поражается в основном, нейроэпителий сетчатки, разрушаются палочки и колбочки, с сокращением поля зрения также постепенно понижается острота зрения. В большинстве случаев дегенерация прогрессирует и сопровождается катарактой, вторичной глаукомой, отслойкой сетчатки, что неуклонно ведет к полной потере зрения.

Заболевание, подобное болезни людей, имеется у выведенной чистой линии крыс Campbell, у которых описана наследственная дегенерация сетчатки [1]. Животные рождаются зрячими, но постепенно слепнут из-за деструкции фоторецепторного слоя сетчатки. Сетчатка крысы созревает примерно к 17 дню жизни. У дистрофичных животных первые гистологические проявления дегенерации сетчатки обнаружены на

21 день. Пигментный эпителий значительно изменяется к 3-му месяцу жизни. Отмечено более серьезное повреждение центра сетчатки по сравнению с периферией. Мутантная линия с наследственной дистрофией сетчатки глаза используется в виде модели для изучения наследственных заболеваний глаза у человека и для разработки патогенетических методов лечения наследственных ретинопатий [3, 8].

В связи с вышеизложенным крайне актуальным является изучение действия физиологически активных пептидов на сетчатку, в частности, эпیتالона. Тетрапептид эпیتالон (Ala-Glu-Asp-Gly) получен путем целенаправленного химического синтеза [6]. Было показано, что выделенный из эпифиза эпیتالон и выделенный из сетчатки ретинамин, полностью идентичны. Также клетки эпифиза – пинеалоциты структурно и функционально сходны с фоторецепторными клетками, поэтому изучение механизмов действия пептидных биорегуляторов при пигментной дегенерации сетчатки является актуальной теоретической и практической задачей.

Цель исследования – экспериментальное и клиническое изучение возрастных особенностей регуляторного действия пептидных биорегуляторов на гистогенез и функции сетчатки глаза у крыс линии Campbell. Крысы были выращены в виварии ИЭФБ им.И.М.Сеченова, содержались в стандартных условиях. При работе с крысами полностью соблюдались международные принципы Хельсинкской декларации о гуманном отношении к животным (2000).

Материалы и методы. Исследования проведены на 80 крысах разного возраста (от рождения до 72 суток постнатальной жизни). Животным опытной группы (n=40) в течение всего срока эксперимента ежедневно однократно парабальбарно вводили эпیتالон по 0,1 мл (1 мкг) в каждый глаз в общем объеме жидкости 0,2 мл на животное. Животным контрольной группы (n=36) по аналогичной схеме вводили 0,2 мл стерильного раствора 0,9% NaCl.

Для морфологического исследования животных контрольной и опытной групп (по 4-5 особи на каждый срок исследования) умерщвляли на 17, 29, 35, 41, 56, 59, 63 и 72-е сутки опыта. Глазные яблоки энуклировали, фиксировали в забуференном растворе 10% формалина, после обезвоживания в восходящих спиртах заливали в парафин. Депарафинированные сагиттальные срезы глазного яблока окрашивали гематоксилином и эозином, а также раствором Ниссля. Окрашенные гистологические срезы изучали и фотографировали с использованием светового микроскопа при x 700 с применением компьютерного анализа микроскопических изображений. Определяли толщину внутреннего плексиформного слоя, внутреннего и наружного ядерного слоев, а также рецепторного слоя.

Результаты. Морфологическая картина сетчатки при рождении у крыс опытной и контрольной групп не различались, изменения различных слоев и структур сетчатки начинали определяться к 17-м суткам постнатального развития. Так у животных контрольной группы произошло сужение всех слоев сетчатки глаза: ядерных слоев, фоторецепторного слоя, наружного плексиформного слоя, содержащего синапсы палочек и колбочек с горизонтальными и биполярными клетками. Таким образом, внутренний ядерный слой, содержащий амакриновые, биполярные и горизонтальные клетки, сближался с наружным ядерным слоем, представляющим собой ядра колбочек и палочек. Эти процессы развивались постепенно. К 38-суткам в контрольной группе слой, содержащий фоторецепторы, почти исчез или перестал окрашиваться, что может свидетельствовать об отсутствии или малом количестве самих фоторецепторов либо об их химической и физиологической слабой активности. На 41-е сутки жизни у крыс контрольной группы наблюдалась полная деструкция всех слоев сетчатки, в то время как морфологическая картина у крыс опытной группы указывала на сохранение всех слоев сетчатки.

Существенное нарушение строения слоя фоторецепторов у крыс опытной группы отмечалось с 58-суток постнатального развития. Этот слой фоторецепторов еще

присутствовал и в более поздние сроки развития, однако все более замещался соединительной тканью и к 72-м суткам наступила полная деструкция сетчатки. Сравнительно гистологические картины сетчатки в контроле и опыте, следует отметить, что применение эпителиона способствует удлинению сроков сохранения морфологической структуры сетчатки крыс на 75,6%.

Выводы. Полученные результаты безусловно указывают на перспективность использования эпителиона для лечения некоторых форм дистрофии сетчатки.

Список источников

1. Bourne, M.C. Hereditary degeneration of the rat retina / M.C. Bourne, D.A. Campbell, K. Tansley // Br. J. Ophthalmol. – 1938. – № 22. – P. 613–622.
2. Horie-Inoue, K. Genomic aspects of age-related macular degeneration / K. Horie-Inoue, S. Inoue // Biochem. Biophys. Res. Commun. – 2014. – V. 2, № 452. – P 263-275.
3. Rivas, M.A. Animal models and different therapies for treatment of retinitis pigmentosa / M.A. Rivas, E. Vecino // Histol. Histopathol. – 2009. – V. 24, № 10. – P. 1295-1322.
4. Гончарова Н.Д. Регулирующее влияние эпителиона на продукцию мелатонина и кортизола у старых обезьян / Н.Д.Гончарова, В.Х.Хавинсон, Ю.А. Лапин // Бюлл. Эксп. Биол. и мед. 2001. – Т.36, № 11. С. 466 – 468.
5. Максимов И.Б. Комплексная пептидная коррекция при микрохирургическом лечении травм глаз и их последствий Автреф. Дисс. Док. Мед. Наук / Москва 1996 – 42 с.
6. Морозов В.Г., Хавинсон В.Х. Пептидные биорегуляторы (25-летний опыт экспериментального и клинического изучения) СПб, 1996
7. Нероев В.В. Новые аспекты проблемы патологии сетчатки и зрительного нерва // Вест офтальм. 2000. - № 6. – С. 14-16
8. Тахчиди, Х.П. Влияние стволовых/прогениторных клеток на функциональное состояние и степень выраженности дегенеративных изменений сетчатки у крыс линии Campbell / Х.П. Тахчиди, Н.А. Гаврилова, О.Ю. Комова и др. // Офтальмохирургия. – 2010. – № 3. – С. 33–38

ОСОБЕННОСТИ ПРОФЕССИОНАЛЬНОЙ ГОТОВНОСТИ СТУДЕНТОВ

Омаров М.А.¹, Пухова Д.Д.¹, Сгибнева Н.В.², Зудина К.Ю.¹,
Лебедева О.И.¹, Фокин Г.К.¹

¹Приволжский исследовательский медицинский университет, Нижний Новгород, Россия

²Национальный исследовательский Нижегородский государственный университет
им. Н.И. Лобачевского, Нижний Новгород, Россия

Аннотация. Актуальность обусловлена низким уровнем медицинской информированности населения, низким качеством оказания профилактической медицинской помощи в медицинских учреждениях. Цель исследования — выявить профессиональную готовность студентов к проведению профилактических мероприятий. Проведено добровольное анкетирование 480 студентов лечебного и педиатрического факультетов первого-четвертого курсов ФГБОУ ВО ПИМУ, являющихся гражданами России (160 юношей и 320 девушек). Анкета состояла из вопросов, касающихся гигиены полости рта, вопросов, связанных с особенностями зубочелюстной системы, и вопросов о структуре питания. Возраст респондентов определялся окончанием периода формирующегося постоянного прикуса. Был осуществлен осмотр полости рта, определен тип прикуса. Несмотря на достаточный уровень культуры и медицинских знаний, не все будущие врачи готовы к решению задач валеологического образования населения. Выявленные особенности профессиональной готовности студентов могут послужить основой для усиления требований при достижении общепрофессиональных компетенций, связанных с формированием здорового образа жизни и санитарно-гигиеническим просвещением.

Ключевые слова: профессиональная готовность, профилактическая медицинская помощь, здоровый образ жизни

FEATURES OF STUDENTS' PROFESSIONAL READINESS

Omarov M.A.¹, Pukhova D.D.¹, Sgibneva N.V.², Zudina K.Yu.¹, Lebedeva O.I.¹, Fokin G.K.¹

¹Privolzhsky Research Medical University, Nizhny Novgorod, Russia

²N.I. Lobachevsky National Research Nizhny Novgorod State University, Nizhny Novgorod, Russia

Abstract. The relevance is due to the low level of medical awareness of the population and the low quality of preventive medical care in clinics (medical institutions). The purpose of the study is to identify the professional readiness of students to carry out preventive measures. A voluntary survey was conducted of 480 first-fourth-year students of the medical and pediatric faculties of the Federal State Budgetary Educational Institution of Higher Education PRMU, who are citizens of Russia (160 boys and 320 girls). The questionnaire was consisted of questions related to oral hygiene, questions related to the characteristics of the dentofacial system, and questions about eating behavior. The age of the respondents was determined by the end of the period of developing permanent dentition. The oral cavity was examined and the type of bite was determined. Despite a sufficient level of culture and medical knowledge, not all future doctors are ready to solve the problems of valedological education of the population. The identified features of students' professional readiness can serve as the basis for strengthening the requirements for achieving professional competencies related to the formation of a healthy lifestyle and sanitary and hygienic education.

Keywords: professional readiness, preventive medical care, healthy lifestyle

Введение. Задача возрождения профилактики заболеваний является одной из важнейших в ходе реализации Национального проекта «Здоровье» и «Образование», которая осуществляется с 2006 года. Актуальность обусловлена низким уровнем медицинской информированности населения, отсутствием заботы о здоровье, низким качеством оказания профилактической медицинской помощи в медицинских учреждениях [1].

Цель исследования — выявить профессиональную готовность студентов к проведению профилактических мероприятий.

Материалы и методы. Осуществлено добровольное анкетирование 480 студентов лечебного и педиатрического факультетов первого-четвертого курсов ФГБОУ ВО ПИМУ, являющихся гражданами России (160 юношей и 320 девушек). Анкета состояла из десяти вопросов, касающихся гигиены полости рта, четырех вопросов, связанных с особенностями зубочелюстной системы, и семи вопросов о структуре питания. Возраст респондентов определялся окончанием периода формирующегося постоянного прикуса. Был осуществлен осмотр полости рта, определен тип прикуса.

Результаты и обсуждение. Возраст респондентов составлял 17-18 лет. При осмотре полости рта у 95% студентов обнаружены зубной налет и кариес, у 75% – зубной камень, у 40% – пульпит, что незначительно отличается от заболеваемости в мире (по данным ВОЗ). Полученные показатели практически совпадают с проведенными ранее исследованиями распространенности стоматологической патологии г. Нижнего Новгорода [2, 3]. У большей части учащихся выявлен правильный (физиологический) прикус (60%). Среди аномалий чаще встречались дистальный прикус (18,3%) и глубокий прикус (12,3%). Только 13% респондентов с аномальным прикусом получали соответствующую медицинскую помощь.

Как потенциальные причины возникновения патологии полости рта можно выделить недостаточную гигиену ротовой полости, несбалансированное питание, чрезмерное употребление сладостей.

Установлено, что 19% опрошенных чистят зубы 1 раз в день, 62,5% студентов делают это дважды в сутки, гораздо меньшее количество человек (14%) – трижды в сутки и всего 4,8% – после каждого приема пищи. Было выявлено, что по утрам больше половины опрошенных чистят зубы после завтрака (55,2%) или перед завтраком и после него (5%). В тоже время, достаточно большая группа респондентов (38,1%) проводит утреннюю чистку зубов до завтрака, не очищая полость рта и зубы после утреннего приема пищи, а 4 человека вообще не чистят зубы утром. У 36% студентов чистка зубов занимает около одной минуты, у 39% – две минуты, и только 25% респондентов чистят зубы более двух минут. Почти треть опрошенных (31%) не моет зубную щетку перед ее употреблением. Только 150 человек регулярно пользуются ополаскивателем для полости рта и 23 человека употребляют его иногда. В этой группе 28 респондентов

ВАРИАНТНАЯ АНАТОМИЯ ЛОБНОЙ ПАЗУХИ КАК ОТВЕТ НА ОСОБЕННОСТИ СТРОЕНИЯ ЛИЦЕВОГО ОТДЕЛА ЧЕРЕПА ЧЕЛОВЕКА

Павлов А.В., Бахарев И.В., Лазутина Г.С., Овчинникова Н.В., Рогожина Е.Г.
Рязанский государственный медицинский университет им. акад. И.П. Павлова, Рязань, Россия

Аннотация. Несмотря на то, что краниология по праву считается одним из наиболее древних направлений в изучении анатомии человека, в настоящее время и здесь остается достаточно спорных и малоизученных моментов. Одним из наиболее дискуссионных вопросов, безусловно, можно считать понимание возрастных изменений в костях черепа, а также их взаимное влияние в процессе жизни. В доступной литературе можно встретить немало работ о половых особенностях костей черепа и степени выраженности околоносовых пазух, но всех их отличает одна важная особенность: сепарированное изучение костей и пазух, так, словно они не являются единой анатомической структурой. Цель данной работы – изучить особенности анатомических вариантов лобной пазухи черепа человека при разной высоте лица и форме надглазничного края. Материалом для исследования служили черепа из коллекции кафедры анатомии (n = 30) РязГМУ и их рентгенограммы в прямой проекции. Все черепа распределяли по полу, возрасту и значимости индекса и индекса изогнутости надглазничного края лобной кости. Оценивали ширину альвеолярной дуги у всех групп черепов. При описании лобной пазухи использовали следующие параметры: форму, количество перегородок, высоту и ширину. Полученные числовые данные подвергались статистической обработке. Результаты исследования показали, что изученные черепа не отличались по выбранному показателю относительно пола. При этом обнаружена тенденция к увеличению высоты и ширины лобной пазухи при широкой альвеолярной дуге. Это позволило высказать гипотезу о формировании лобной пазухи на основании оценки формы надглазничного края, определив его в качестве элемента распределения биомеханической нагрузки, возникающей в черепе при укусе и жевании. Полученные нами данные позволяют сделать следующее заключение: надглазничный край лобной кости представляет собой своеобразный ключ, объединяющий мозговой и лицевой отдел черепа. Лобная пазуха своими размерами и особенностями формы связана больше со строением лицевого отдела черепа.

Ключевые слова: череп, лобная пазуха, надглазничный край, лобная кость, верхняя челюсть, альвеолярная дуга

VARIANT ANATOMY OF THE FRONTAL SINUS AS A RESPONSE TO THE PECULIARITIES OF HUMAN VISCEROCRANIUM STRUCTURE

Pavlov A.V., Bakharev I.V., Rogozhina E.G.
Ryazan State Medical University, Ryazan, Russia

Abstract. Craniology is rightly considered to be one of the most ancient areas in the study of human anatomy. At the same time, there are still enough controversial and understudied points. One of the most controversial issues can certainly be considered the understanding of age-related changes in the bones of the skull, as well as their mutual influence in the process of life. In the available literature one can find a lot of works on the sexual peculiarities of the cranial bones and the degree of expression of the paranasal sinuses, but all of them are distinguished by one important feature: separate study of the bones and sinuses, as if they were not a single anatomical structure. The aim of this work is to study the features of anatomical variants of the frontal sinus of the human skull at different facial height and shape of the supraorbital margin. The material for the study were skulls from the collection of the Department of Anatomy (n = 30) of the Ryazan State Medical University and their X-ray radiographs in direct projection. All skulls were distributed by sex, age, and the value of the maxillofacial index and the index of the curvature of the supraorbital margin of the frontal bone. The width of the alveolar arch was assessed in all groups of skulls. The following parameters were used to describe the frontal sinus: shape, number of septa, height and width. The obtained numerical data were subjected to statistical processing. The results of the study showed that the studied skulls did not differ in the selected parameters with respect to gender. At the same time, a tendency to increase the height and width of the frontal sinus with a wide alveolar arch was found. This allowed us to hypothesize the formation of the frontal sinus based on the assessment of the shape of the supraorbital margin, identifying it as an element of the distribution of the biomechanical load occurring in the skull during biting and mastication. The data obtained allow us to draw the following conclusion: the supraorbital margin

применяют ополаскиватель перед чисткой зубов, 120 – после чистки зубов, 11 – после каждого приема пищи, 14 – вместо одной из чисток зубов. Было выявлено, что 160 опрошенных использует зубную нить (флосс), среди них 52 человека делают это перед чисткой зубов, 48 – после чистки зубов, 37,5% – после каждого приема пищи. Также было определено, что 5% студентов регулярно делают массаж десен, 2,5% респондентов совершают его иногда, и абсолютное большинство опрошенных (92,5%) его не проводят. Установлено, что 49,2% обучающихся регулярно проводят чистку языка, 4,2% опрошенных делают это редко и 46% не проводят данную процедуру. Было выявлено, что 65% студентов самостоятельно проверяют качество чистки зубов, 16 опрошенных используют специальные таблетки для окрашивания налета и только 30% респондентов обращались к стоматологу для оценки степени чистоты полости рта. Было установлено, что 11,7% студентов посещают стоматолога приблизительно раз в месяц, 35% – примерно раз в полгода, 45% респондентов – один раз в год, а 40 человек совершают поход к стоматологу по мере необходимости. У 51,7% респондентов есть зубы мудрости. У большей части учащихся смена зубов началась в возрасте пяти-шести лет (30% и 50%), что соответствует норме. У 12 человек процесс начался значительно раньше (в 3,5-4 года), также у 2,5% постоянные зубы появились позднее срока (в 8 лет). Определено, что 29,2% респондентов пользовались брекетами или пластинками, среди них 68 студентов носили брекететы, у 64-х учащихся применялись пластинки, у восьмерых – и брекететы, и пластинки. В этой группе у 20-и человек коррекция проводилась до 10 лет, у 64-х человек – с 10 до 12 лет, у сорока опрошенных – с 13 до 16 лет, а 16 респондентов будут использовать брекететы/пластинки до 18 лет.

По результатам анкетирования установлено, что 55% студентов едят овощи и фрукты не более двух раз в день. 24,2% опрошенных не используют кисло-молочные продукты и (или) молоко, 7,5% употребляют большое количество хлебо-булочных изделий. 28,1% не едят морепродукты. 45% используют в пищу яйца менее двух раз в неделю. 32,5% пьют крепкий кофе больше одного раза в день. 45% респондентов оценили свой уровень потребления сладкого как нормальный и 7,5% – как высокий.

Несмотря на достаточный уровень культуры и медицинских знаний, не все будущие врачи готовы к решению задач валеологического образования населения (формированию здорового образа жизни и санитарно-гигиеническому просвещению). Одним из индикаторов достижения общепрофессиональной компетенции ОПК-2 является знание основных критериев здорового образа жизни, основных гигиенических мероприятий оздоровительного характера, способствующих укреплению здоровья и профилактике возникновения наиболее распространенных заболеваний.

Заключение. Выявленные особенности профессиональной готовности студентов могут послужить основой для усиления требований при достижении общепрофессиональных компетенций, связанных с формированием здорового образа жизни и санитарно-гигиеническим просвещением.

Список источников

1. Гаева, С.И. Лечение осложнений кариеса временных зубов у детей : монография / С.И. Гаева, Е.С. Пожиток, И.Г. Стельникова. - Нижний Новгород: Издательство НижГМА, 2015. – 308 с.
2. Косога, С.Ю. Особенности профилактики стоматологических заболеваний у детей в зависимости от эколого-гигиенической ситуации крупного промышленного города : автореф. ... докт. мед. наук : 14.00.21 / Косога Светлана Юрьевна. - Нижний Новгород, 2009. – 34 с.
3. Стоматологическая заболеваемость населения России / под ред. проф. Э.М.Кузьминой. – М.: МГМСУ, 2009, - 236 с.

of the frontal bone is a kind of key that unites the cerebral and facial parts of the skull. The frontal sinus with its size and shape features is connected more with the structure of the facial part of the skull.

Keywords: skull, frontal sinus, supraorbital margin, frontal bone, maxilla, alveolar arch

Введение. Несмотря на то, что строение лобной пазухи человека впервые стало активно изучаться еще в XIX веке, интерес к данной структуре черепа не только не ослабевает, но даже повышается с введением в клиническую практику новых методов исследования. Любопытно, что первоначально данная пазуха отсутствует, начиная свое развитие в виде маленьких зачатков с двух лет после рождения [7, 8]. Ее рост прекращается приблизительно к 20 годам. Важно отметить, что на развитие лобной пазухи оказывает свое влияние и рост головного мозга, и изменения в средней части лица [5]. Это обстоятельство делает ее своеобразным отражением процессов, происходящих в двух частях черепа человека: мозговом и лицевом. Как следствие – изучение особенностей пространственного расположения и размеров sinus frontalis может служить опосредованным фактором, характеризующим строение черепа человека. Цель данной работы – изучить особенности анатомических вариантов лобной пазухи черепа человека при разной высоте лица и форме надглазничного края.

Материалы и методы. Материалом для исследования служили черепа из коллекции кафедры анатомии (n = 30) РязГМУ и их рентгенограммы в прямой проекции. Все черепа распределяли по полу, возрасту и значению верхнелицевого индекса и индекса изогнутости надглазничного края лобной кости. Оценивали ширину альвеолярной дуги у всех групп черепов. При описании лобной пазухи использовали следующие параметры: форму, количество перегородок, высоту и ширину. Полученные числовые данные подвергались статистической обработке.

Результаты и обсуждение. В научной литературе можно встретить немало исследований указывающих на половые особенности в формировании лобной пазухи [4]. Наше исследование не подтвердило такие данные, что согласуется с другими работами [2]. Важно понимать, что наличие пазух не только облегчает череп, но и делает его прочнее. Наши данные полностью согласуются с работой А. Д. Шадьмова, выделившего ряд зон прочности черепа [6]. Поэтому развитие лобной пазухи напрямую связано с функциональной активностью зубочелюстной системы. В нашем исследовании это подтверждается данными о связи между значениями верхнелицевого индекса, размером альвеолярной дуги и степенью развитости синуса. Считаем, что на развитии пазухи большое влияние оказывают силы деформации, возникающие в черепе при жевании и распределяющиеся между лобно-носовым и альвеолярно-скуловым контрфорсами. Таким образом, в случае, когда ширина альвеолярного отростка имеет меньшее значение, при непосредственных окклюзионных контактах в процессе жевания твердой пищи, лобная кость испытывает значительное давление, приводящее к формированию лобных пазух, вследствие его усиления и концентрации на лобных отростках. Наши наблюдения показывают, что существует связь размеров лобной пазухи с формой надглазничного края [3]. То, что у лиц с разной формой мозгового отдела черепа определяются разные показатели линейных размеров лобных пазух, свидетельствует о предопределяющих воздействиях физических величин на их развитие.

Заключение. Полученные нами данные позволяют сделать следующее заключение: надглазничный край лобной кости представляет собой своеобразный ключ, объединяющий мозговой и лицевой отдел черепа. Лобная пазуха своими размерами и особенностями формы связана больше со строением лицевого отдела черепа.

Список источников

1. Волков, А.Г. Лобные пазухи / А.Г. Волков. – Ростов н/Д.: Феникс, 2000. – 512 с. – Текст (визуальный) : непосредственный.
2. Лобная пазуха в аспекте виртуальной краниометрии / В.Н. Кучмин, О.В. Мареев, Г.О. Мареев, О.Ю. Алешкина. – Текст (визуальный) : непосредственный // Методы компьютерной диагностики в биоло-

гии и медицине – 2018: сборник статей Всероссийской школы-семинара / под редакцией Д.А. Усанова. – Саратов, 2018. – С. 102–104.

3. Место надглазничного края лобной кости в структуре черепа человека / А. В. Павлов, И. В. Бахарев, А. В. Ельцов [и др.] // Оперативная хирургия и клиническая анатомия (Пироговский научный журнал). – 2020. – Т. 4, № 2. – С. 15-21. – DOI 10.17116/operhirurg2020402115.
4. Объем околоносовых пазух и результаты краниометрии / О.А. Каплунова, И.И. Кузнецов, А.А. Сапиев, П.В. Филиппов. – Текст (визуальный) : непосредственный // Международный студенческий научный вестник. – 2017. – № 3. – С. 45.
5. Пискунов, И.С. Клиническая анатомия решетчатой и клиновидной костей и формирующихся в них пазух / И.С. Пискунов, В.С. Пискунов. – Курск: ГОУ ВПО КГМУ Росздрава, 2011. – 296 с. – Текст (визуальный) : непосредственный.
6. Шадьмов, А.Б. К вопросу о последовательности возникновения переломов черепа / А.Б. Шадьмов. – Текст (визуальный) : непосредственный // 119 Актуальные вопросы судебной медицины и экспертной практики: сборник научно-практических работ. – Новосибирск, 2014. – С. 196.
7. Krogman, W.M. The Human Skeleton in forensic medicine / W.M. Krogman. – Springfield: Thomas, 1962. – 337 p. – Text : visual.
8. Libersa, C. Étude anatomo-radiologique du sinus frontal chez l'enfant / C. Libersa, M. Faber. – Text : visual // Lille Méd. – 1957. – Vol. 3. – P. 453–459.

ВАРИАНТНАЯ АНАТОМИЯ ОТВЕРСТИЙ ПОЛУЛУННЫХ ЗАСЛОНОК КЛАПАНОВ АОРТЫ И ЛЕГОЧНОГО СТВОЛА ВЗРОСЛОГО ЧЕЛОВЕКА

Пасюк А.А.¹, Филипенко Е.В.²

¹Белорусский государственный медицинский университет, Минск, Республика Беларусь

²Городское клиническое патологоанатомическое бюро, Минск, Республика Беларусь

Аннотация. В статье представлены данные морфологического исследования полулунных заслонок клапанов аорты и легочного ствола 65 сердец взрослого человека разного пола. Показана частота встречаемости и варианты отверстий полулунных заслонок клапанов аорты и легочного ствола. Установлено, что отверстия в полулунных заслонках выявляются в 56,24% случаев, при этом могут обнаруживаться на всех полулунных заслонках клапана аорты и легочного ствола. У мужчин отверстия в полулунных заслонках клапана аорты встречаются достоверно чаще, чем в полулунных заслонках клапана аорты.

Ключевые слова: клапан аорты, клапан легочного ствола, полулунная заслонка, отверстия полулунных заслонок

VARIANT ANATOMY OF THE FENESTRAE IN SEMILUNAR LEAFLETS OF THE AORTA AND PULMONARY TRUNK VALVES OF AN ADULT

Pasiuk H.A.¹, Filipenko E.V.²

¹Belarusian State Medical University, Minsk, Republic of Belarus

²City Clinical Pathological Bureau, Minsk, Republic of Belarus

Abstract. The article presents the data of morphological studies of the aortic and the semilunar leaflets of the aortae and pulmonary trunk valves of 65 adult hearts. Data on the frequency of occurrence and variants of fenestrae in semilunar leaflets of aortic and pulmonary trunk valves are presented. It has been established that fenestrae in the semilunar leaflets are detected in 56.24% of cases, and can be found on each semilunar leaflet of the aortic and pulmonary trunk valves. In male, fenestrae in the semilunar leaflets of the aortic valve are significantly more common than in the semilunar leaflets of the aortic valve.

Keywords: aortic valve, pulmonary trunk valve, semilunar leaflet, fenestrae in semilunar leaflets

Введение. Клапаны аорты и легочного ствола играют важную роль в нормальной циркуляции крови и, по современным представлениям, представляют собой объемную цилиндрическую структуру, состоящую из: трех синусов вальсальвы, трех межстворчатых треугольников Генле, трех полулунных заслонок (ПЗ) и фиброзного кольца [1]. Отверстия ПЗ (фенестры) в ранних морфологических исследованиях трактовались как дегенеративный процесс, а в настоящее время считаются вариантом нормы. Одна-

КОНСТИТУЦИОНАЛЬНЫЕ ОСОБЕННОСТИ ТОПОГРАФИИ ЖИРОВОГО КОМПОНЕНТА У ЖЕНЩИН В ЗРЕЛОМ ВОЗРАСТЕ

Пашкова И.Г.

Петрозаводский государственный университет, Петрозаводск, Россия

Аннотация. С целью изучения конституциональных особенностей содержания и топографии жирового компонента у женщин в зрелом возрасте проведен ретроспективный анализ данных комплексного анатомо-антропометрического обследования 280 женщин. Компонентный состав тела определялся аналитическим методом, тип конституции диагностировался по схеме И.Б. Галанта – Б.А. Никитюка – В.П. Чтецова. Величины значений толщины всех кожно-жировых складок, абсолютных и относительных показателей содержания жирового компонента статистически значимо ($p < 0,001$) были выше у женщин во втором периоде зрелого возраста. Максимальная толщина подкожных жировых складок определялась на животе, бедре и плече сзади. Изучение расположения подкожной жировой ткани по сумме величин толщины кожно-жировых складок показало статистически значимое преобладание ее ниже пояса. Максимальное возрастное увеличение толщины жировых складок выявлено на животе (на 55%) и на задней поверхности плеча (на 42%). Наименьшее общее содержание жировой ткани отмечалось у женщин лептосомного конституционального типа. Возрастное увеличение жировой массы отмечалось у женщин всех конституциональных типов: при лептосомной конституции – в 1,6 раза, при мезосомной и мегалосомной конституциях – в 1,5 раза. Проведенный анализ показал конституциональную зависимость в характере распределения и в возрастной динамике содержания подкожной жировой ткани у женщин в зрелом возрасте.

Ключевые слова: конституция, жировая масса, антропометрия

CONSTITUTIONAL FEATURES OF FAT COMPONENT TOPOGRAPHY IN WOMEN IN ADULTHOOD

Pashkova I.G.

Petrozavodsk State University, Petrozavodsk, Russia

Abstract. In order to study the constitutional features of the content and topography of the fatty component in women in adulthood, a retrospective analysis of the data of a comprehensive anatomical and anthropometric examination of 280 mature women was carried out. The component composition of the body was determined by an analytical method, constitutional diagnosis was carried out according to the scheme of I.B. Galant - B.A. Nikityuk - V.P. Chtetsov. The thicknesses of all skin-fat folds, mean values of absolute and relative fat content were statistically significantly higher ($p < 0.001$) in women in the second period of adulthood. The maximum thickness of the subcutaneous fat folds was determined on the abdomen, thigh and shoulder behind. Examination of the subcutaneous adipose tissue by the sum of the skin-fat folds showed a statistically significant predominance of it below the waist. The maximum age-related increase in fat fold thickness was detected on the abdomen (by 55%) and on the back of the shoulder (by 42%). The lowest total adipose tissue content was observed in women of leptosomal constitutional type. An age-related increase in fat mass is noted in women of all constitutional types: with a leptosomal constitution - 1.6 times, with mesosomal and megalosomal constitutions - 1.5 times. The analysis showed a constitutional dependence in the nature of distribution and in the age dynamics of the content of subcutaneous adipose tissue in women.

Keywords: constitution, fat mass, anthropometry

Введение. Применение конституционально-типологического подхода в исследованиях сохраняет свою актуальность в связи тем, что соматотип человека ассоциирован с риском возникновения многих заболеваний и их клиническими проявлениями [2, 3]. Компонентный состав тела, особенно жировая и мышечная массы, отражают состояние обменных процессов в организме, а изменения их количественного соотношения может служить фактором риска возникновения различных патологических процессов [2, 4].

Жировая ткань (ЖТ) является активным эндокринным органом, наиболее изменчивым соматическим компонентом, быстро реагирующим на воздействия различных факторов. ЖТ осуществляет жизненно важные функции, является основным регулятором энергетического баланса, активно участвует в метаболических процессах, контро-

ко, при дилатации фиброзного кольца клапана, отверстие в ПЗ может обеспечить обратный ток крови. Спонтанный разрыв фенестрированной ПЗ также может привести к острой недостаточности соответствующего клапана сердца. По данным литературы частота встречаемости отверстий ПЗ варьирует в диапазоне от 38 до 72% случаев [2, 3]. В научной литературе мало данных о частоте встречаемости отверстий ПЗ клапана легочного ствола и о форме и особенностях положения фенестр ПЗ. Таким образом, цель настоящего исследования установить частоту встречаемости и варианты строения отверстий ПЗ клапанов аорты и легочного ствола у взрослого человека.

Материал и методы. Морфологическим и морфометрическим методами изучены 65 аутопсийных сердец (390 ПЗ) человека в возрасте от 28 до 96 лет (32 женщины и 33 мужчины) без клапанной патологии. Определена форма, размеры и положение отверстий ПЗ. Анализ данных проводился в программах Excel 2010 и Statistica 10.0 с использованием методов описательной статистики.

Результаты. По данным настоящего исследования отверстия ПЗ клапанов аорты и легочного ствола выявлялись в 56,24% случаев. Размер фенестр варьирует от 1 до 7 мм в длину и от 0,5 до 3,5 мм в высоту. У мужчин отверстия в ПЗ клапана аорты выявлены в 41,67%, а у женщин – 34,78% случаев. Отверстия в ПЗ клапана легочного ствола у мужчин встречаются в 20,83% случаев, а у женщин – 30,43%. Установлено, что у мужчин отверстия в ПЗ клапана аорты встречаются чаще, чем в ПЗ клапана легочного ствола ($\chi^2=3,86$; $p \leq 0,05$).

В большинстве случаев в ПЗ обоих клапанов выявляются одиночные отверстия в левой или правой луночке полулунной заслонки, которые смещены ближе к комиссуре ПЗ (78,4%). В ПЗ клапана легочного ствола встречаются одиночные отверстия в левой ПЗ в 15,38% случаев, в правой и передней ПЗ – одинаково часто (по 9,23%). Отверстия в левой ПЗ клапана аорты встречаются в 15,38% случаев, в правой и задней ПЗ – по 13,85% случаев.

Множественные отверстия ПЗ (от 2 до 13) выявлены в 2,05% случаев и представляют собой 2 варианта: в виде «ряда отверстий» (13,86% случаев) или «сети» (6,16%). Сразу во всех трех ПЗ отверстия встречаются редко: в 7,69% случаев в клапане легочного ствола и в 6,15% в клапане аорты ($p \leq 0,05$).

Выводы. Отверстия ПЗ клапанов аорты и легочного ствола у взрослого человека встречаются в 56,24% наблюдений. У мужчин отверстия в ПЗ клапана аорты встречаются чаще, чем в ПЗ клапана легочного ствола ($\chi^2=3,86$; $p \leq 0,05$). Установлены два типа множественных отверстий: в виде «ряда отверстий» (13,86% случаев), а в виде «сети» (в 6,16%). Отверстия могут выявляться как на одной, двух, так и на всех трех ПЗ.

Список литературы

1. Ho S. Y. Structure and anatomy of the aortic root //European journal of echocardiography. – 2009. – Т. 10. – №. 1. – С. i3-i10. <https://doi.org/10.1093/ejehocard/jen243>
2. Friedman B., Hathaway B. M. Fenestration of the semilunar cusps, and "functional" aortic and pulmonic valve insufficiency //The American Journal of Medicine. – 1958. – Т. 24. – №. 4. – С. 549-558.
3. Losenno K. L., Johnson M., Chu M. W. 688 Fenestrations of the Aortic Valve Cusps: Are They Related to Variations in Cusp Size? //Canadian Journal of Cardiology. – 2012. – Т. 28. – №. 5. – С. S361.

лирует чувствительность тканей к инсулину, сосудистый тонус, костный метаболизм, обеспечивает терморегуляцию [6]. В организме здоровой женщины масса ЖТ составляет 23-25%, однако при ожирении ее количество может возрастать до 35-50% и выше [4]. Избыточная масса тела и ожирение, как правило, связано с увеличением белой ЖТ, свыше 80% объема которой сосредоточено подкожно. Распределение жировой ткани и ее содержание зависят от пола и возраста человека. При подкожном расположении ЖТ выделяют поверхностный и глубокий слои, абдоминальный (верхний) и глутеофemorальный (нижний) регионы. [1].

Избыточное накопление и локализация жировой ткани в организме человека могут представлять угрозу его здоровью и являться основным фактором риска алиментарно-зависимой патологии и других хронических заболеваний, включая сахарный диабет и сердечно-сосудистые заболевания [6].

Целью данной работы являлось изучение конституциональных особенностей содержания и топографии жирового компонента у женщин в зрелом возрасте.

Материал и методы. Выполнен анализ данных комплексного антропометрического обследования с последующим аналитическим определением компонентного состава тела (мышечной и жировой масс) 280 женщин в зрелом возрасте (в I зрелом возрасте – n=101; во II зрелом возрасте – n=179), постоянно проживающих в условиях Республики Карелия (Европейского Севера). Конституциональная диагностика проводилась по схеме И.Б. Галанта-Б.А. Никитюка-В.П. Чтецова [5]. Массо-ростовые отношения оценивались посредством использования индекса массы тела (ИМТ). Статистическая обработка данных включала вычисление среднеарифметических показателей и их ошибок, 95% доверительный интервал (95% ДИ) с использованием программных продуктов: «Statistica 6.0 for Windows», «Microsoft Excel».

Результаты исследования. Средние значения абсолютного и относительного содержания ЖТ у женщин в I зрелом возрасте составили 16,4±0,7 кг и 26,9±0,8%, во II зрелом возрасте – 25,5±0,7 кг и 35,5±0,7% соответственно, при p<0,001.

Анализ индексной оценки массы тела у женщин в I зрелом возрасте показал наличие нормальной массы тела у 76,8% женщин, повышенной массы – у 9,5%, ожирение – у 3,2%, пониженной массы тела – у 10,5% женщин. Во II зрелом возрасте среднее значение ИМТ составило 26,5±0,4 кг/м², что свидетельствует о наличии излишней массы тела у большого количества обследованных (повышенная масса – у 38,1±3,7% женщин, ожирение – у 8,8±2,1%, хроническая энергетическая недостаточность – у 2,0±1,1% женщин).

Изучение расположения подкожной ЖТ по сумме величин толщины кожно-жировых складок (КЖС) у женщин в I зрелом возрасте показало статистически значимое преобладание ее ниже пояса (КЖС живот + голень = 38,5±1,3 мм, p<0,001). Толщина подкожного жира выше пояса (КЖС спина + плечо) составила 31,5±1,0 мм, на конечностях (КЖС плечо + голень) – 34,9±1,3 мм, на туловище (КЖС спина + живот) – 35,1±1,3 мм.

Значения толщины всех КЖС были статистически значимо (p<0,001) выше у женщин во II зрелом возрасте. Распределение подкожной ЖТ у данной группы женщин по сумме величин толщины КЖС также свидетельствует о статистически значимом преобладании ЖТ ниже пояса (КЖС живот + голень = 58,2±1,5 мм, p<0,001) по сравнению с его содержанием выше пояса (43,9±0,9 мм). Значения толщины подкожной ЖТ на туловище (КЖС спина + живот = 53,5±1,1 мм) статистически значимо превышали (p<0,05) величины толщины ЖТ на конечностях (48,7±1,4 мм). Максимальное увеличение толщины жировых складок во II зрелом возрасте выявлено на животе (на 55%) и на задней поверхности плеча (на 42%). На нижних конечностях (бедро, голень) и на предплечье отмечено незначительное (на 17%) увеличение толщины подкожной ЖТ.

Конституциональное разнообразие среди женщин зрелого возраста было представлено мегалосомной конституцией в 81,1±3,5% случаев с 95% ДИ: 75,6-86,6%, лето-

сомной – 10,4±2,7% женщин с 95% ДИ: 11,0-20,5% и мезосомной конституцией, которая определялась у 8,0±3,6% женщин (95% ДИ: 3,6-12,3%).

Самые низкие абсолютные и относительные значения жирового компонента отмечались у женщин лептосомной конституции, которые составили 12,9±4,7 кг и 23,9±7,8% (p<0,05), максимальные значения содержания ЖТ отмечались у женщин мегалосомной (21,9±8,1 кг и 31,9±7,9%) и мезосомной (19,8±7,3 кг и 33,5±8,6%) конституциональных групп.

Тенденция возрастного увеличения жировой массы ко II периоду зрелого возраста отмечается у женщин всех конституциональных типов. У лиц лептосомной конституции прирост ЖТ в относительных единицах от массы тела составил 8,3%, у мезосомного типа – 7,6% и у мегалосомного – 7,5%. В абсолютных единицах содержание жировой массы возросло: при лептосомной конституции – в 1,6 раза, при мезосомной и мегалосомной – в 1,5 раза.

Таким образом, проведенный анализ показал конституциональную зависимость в характере распределения и возрастных изменений в содержании подкожной жировой ткани у женщин.

Список источников

1. Демьяненко И.А., Ткач А.В. Функциональная морфология жировой ткани и ее роль в формировании метаболического синдрома // Крымский журнал экспериментальной и клинической медицины. – 2021. – Т.11, №1. – С. 51–58.
2. Ключкова С.В. Особенности содержания жировой и мышечной масс у девушек разных конституциональных групп / С.В. Ключкова, Е.А. Рожкова, Н.Т. Алексеева [и др.] // Журнал анатомии и гистопатологии. – 2017. – Т. 6, № 1. С. 39–42.
3. Никитюк Д.Б. Алиментарно-зависимая патология и конституциональный подход: перспективы использования и результаты / Д. Б. Никитюк, Н.Т. Алексеева, Т.Ш. Миннибаев, С.В. Ключкова // Журнал анатомии и гистопатологии. – 2014. – Т. 3, №1. – С. 16–20.
4. Никитюк Д.Б. Антропометрическая характеристика физического статуса женщин зрелого возраста / Д. Б. Никитюк, Е.А. Рожкова, Н.Т. Алексеева [и др.] // Журнал анатомии и гистопатологии. – 2015. – Т. 4, №1. – 9–14.
5. Николаев В.Г. Антропологическое обследование в клинической практике / В. Г. Николаев [и др.]. – Красноярск : Изд-во КрасГМА, Версо, 2007. – 173 с.
6. Романцова Т.И. Жировая ткань: цвета, депо и функции. Ожирение и метаболизм. 2021;18(3):282-301.

АНАЛИЗ ПАТОЛОГОАТОМИЧЕСКОЙ ДОКУМЕНТАЦИИ НА ПРЕПАРАТЫ ОГНЕСТРЕЛЬНЫХ РАНЕНИЙ ОРГАНОВ БРЮШНОЙ ПОЛОСТИ ПЕРИОДА ВЕЛИКОЙ ОТЕЧЕСТВЕННОЙ ВОЙНЫ

Пащенко П.С., Дочня И.Г.

Военно-медицинская академия им. С.М. Кирова, Санкт-Петербург, Россия

Аннотация. По материалам Великой Отечественной войны проникающие ранения живота составили 79,9 % от всех ранений данной группы [1]. Смертность при ранениях органов брюшной полости составила 14,3 % [1, 3]. Для изучения особенностей огнестрельных ранений по директивам начальника ГВСУ РККА Е.И. Смирнова были созданы подвижные патологоанатомические лаборатории, которые размещались непосредственно в зоне действий фронтов Великой Отечественной войны. Сотрудники лабораторий изготавливали патологоанатомические препараты, которые хранились в Военно-медицинском музее Министерства обороны, однако в течение более сорока лет пришли в непригодное состояние [3]. В 1988 году часть коллекции доставили на кафедру нормальной анатомии Военно-медицинской академии, где после их реставрации был создан Музей огнестрельной раны периода Великой Отечественной войны. Однако, анализ сохранившихся документов по огнестрельным ранениям органов брюшной полости проведен не был. Такая работа позволила ознакомиться с особенностями ранений полых и паренхиматозных органов, а также факторами, влияющими на продолжительность жизни раненых в условиях боевых действий на фронтах Великой Отечественной войны. Анализ проводился на основе документов по огнестрельным ранениям полых (62%) и паренхиматозных (38%)

органов живота. Установлено, что продолжительность жизни после ранений, наряду с другими факторами, была обусловлена характером огнестрельной раны, площадью и глубиной поражения ткани органов, а также особенностями их строения, временем проведения первичной хирургической обработки и развитием осложнений.

Ключевые слова: печень, кишечник, брюшная полость, огнестрельные ранения

ANALYSIS OF PATHOANATOMICAL DOCUMENTATION FOR PREPARATIONS OF GUNSHOT WOUNDS OF ABDOMINAL ORGANS DURING THE GREAT PATRIOTIC WAR
Paschenko P. S., Dochiia I. G.

S.M. Kirov Military Medical Academy, St. Petersburg, Russia

Abstract. According to the materials of the Great Patriotic War, penetrating abdominal wounds accounted for 79.9% of all wounds in this group [1]. The mortality rate for abdominal injuries was 14.3% [1, 3]. To study the features of gunshot wounds, according to the directives of the head of the GVSU RPKA, E.I. Smirnov, mobile pathoanatomical laboratories were created, which were located directly in the zone of action of the fronts of the Great Patriotic War. Laboratory staff manufactured pathoanatomical preparations, which were stored in the Military Medical Museum of the Ministry of defense, but for more than forty years they fell into unusable condition [3]. In 1988, part of the collection was delivered to the Department of Normal Anatomy of the Military Medical Academy, where a Museum of a gunshot wound from the period of the Great Patriotic War was created on restored preparations [3]. However, the analysis of the preserved documents on gunshot wounds of the abdominal organs was not carried out. Such work will allow you to get acquainted with the frequency of various lesions of the abdominal organs, the features of wounds of hollow and parenchymal organs, as well as factors affecting the life expectancy of wounded in it was found that life expectancy after wounds, along with other factors, was determined by the nature of the gunshot wound, area and depth lesions of organs, as well as the features of their structure, the time of primary surgical treatment and the development of complications.

Keywords: liver, intestines, abdominal cavity, gunshot wounds

Введение. По данным материалов Великой Отечественной войны установлено, что проникающие ранения живота составили 79,9 % от всех ранений данной группы [1]. Смертность при ранениях органов брюшной полости составила 14,3 % [1, 3].

Для изучения особенностей огнестрельных ранений по директивам начальника ГВСУ РККА Е.И. Смирнова были созданы подвижные патологоанатомические лаборатории, которые размещались непосредственно в зоне действий фронтов Великой Отечественной войны. Сотрудниками лабораторий были изготовлены патологоанатомические препараты, которые хранились в Военно-медицинском музее Министерства обороны, однако в течение более сорока лет пришли в непригодное для демонстрации состояние [1].

В 1988 году часть препаратов непригодных для демонстрации доставили на кафедру нормальной анатомии Военно-медицинской академии, где после их реставрации был создан Музей огнестрельной раны периода Великой Отечественной войны [3].

Однако, анализ сохранившихся документов по огнестрельным ранениям органов брюшной полости проведен не был. Такая работа позволила ознакомиться с особенностями ранений полых и parenchymatous органов, а также теми факторами, которые влияли на продолжительность жизни раненых в условиях боевых действий на фронтах Великой Отечественной войны.

Цель исследования: проанализировать документы огнестрельных ранений органов брюшной полости периода Великой Отечественной войны.

Материалы и методы. Работа проводилась на основе документов по огнестрельным ранениям полых (62%) и parenchymatous (38%) органов живота.

Результаты и обсуждения. Установлено, что продолжительность жизни военнослужащих после ранений зависела от множества факторов, которые были поделены нами на две группы.

Первую группу составили факторы, непосредственно влияющие на продолжительность жизни: различные виды ранящих снарядов, а также их распространенность

(пулевые и осколочные, одиночные и множественные), характер раневого канала (слепые, сквозные, касательные ранения), площадь повреждения ткани parenchymatous и стенки полых органов.

Вторую группу составили влияющие на продолжительность жизни осложнения. Это гнойно-воспалительные процессы, временные параметры суток (ранение глубокой ночью, из-за чего солдаты испытывали трудности своевременной транспортировки и оказания первичной хирургической обработки), ранения во время наступательных и оборонительных операций.

Результаты. Из parenchymatous органов ранения печени составили 94,4%. Они характеризовались гнойными осложнениями, которые отмечались в 85% случаев уже через 12-20 часов с момента первичной хирургической обработки.

Установлено, что первичная хирургическая обработка при огнестрельных повреждениях печени проводилась через 5-20 часов с момента ранения. После ее проведения смерть наступала в среднем через 144-240 часов (6-10 дней).

Наиболее частой причиной смерти при огнестрельных повреждениях печени уже через 4-12 часов после ранения был травматический шок (90%).

Военнослужащие, прожившие более 5-8 дней после ранений печени, погибали в течение 5-45 дней от ряда гнойно-воспалительных осложнений: нагноение ран печени (45%), поддиафрагмальный абсцесс (25%), перитонит (20%), пиопневмоторакс (5%), каловая флегмона забрюшинной клетчатки (5%).

Огнестрельные повреждения полых органов были представлены ранениями тонкой кишки (48,4%), толстой кишки (42%) и желудка (9,6%).

Установлено, что время между датой ранения и проведением первичной хирургической обработки при огнестрельных повреждениях толстой кишки составило 11-12 часов, тонкой кишки – 35 часов.

Продолжительность жизни военнослужащих после первичной хирургической обработки при огнестрельных ранениях толстой кишки колебалась в пределах от 5 до 625 часов, тонкой кишки - от 110 до 320 часов. В среднем, при ранениях толстой кишки, смерть наступала через 140-145 часов (6 дней), тонкой кишки – через 215-220 часов (9 дней).

Установлено, что летальность в первые 12 часов после ранений толстой и тонкой кишки составила 20%. Причиной смерти в 100% случаев стала массивная кровопотеря.

Смерть у военнослужащих, проживших более 5-6 дней с момента хирургического вмешательства, наступала в течение месяца по причине разлитого перитонита (75%) и сепсиса (25%).

Заключение. Продолжительность жизни военнослужащих после ранений органов брюшной полости определялась видом огнестрельных ранений (пулевых, осколочных, одиночных или множественных), сроком начала проведения первичной хирургической обработки, а также площадью и глубиной повреждения ткани parenchymatous и стенки полых органов.

Список источников

1. Банайтис С.И. Огнестрельные ранения и повреждения живота // Опыт советской медицины в Великой Отечественной войне. – М.: Медгиз, 1949. – Т. 12. – Ч. 1, разд. 8. – 568 с.
2. Дочия, И.Г. К вопросу о реставрации анатомических препаратов огнестрельной раны периода Великой Отечественной войны / И.Г. Дочия, П.С. Пашенко // Мат. итоговой конф. Военно-научного общества курсантов и слушателей академии (ФПВ). – СПб.: ВМЕДА, 2023. – С. 161–165.
3. Пашенко, П.С. Музей огнестрельной раны периода Великой Отечественной Войны / П.С. Пашенко, И.В. Гайворонский, Г.И. Ничипорук // Учебно-методическое пособие. – СПб.: ЛЕМА, 2015. – 88 с.

ВЛИЯНИЕ ХРОНИЧЕСКОГО НИЗКОИНТЕНСИВНОГО ОБЛУЧЕНИЯ В ИНФАНТИЛЬНОМ ВОЗРАСТЕ НА МОРФОМЕТРИЧЕСКИЕ ХАРАКТЕРИСТИКИ ОБОНЯТЕЛЬНОЙ ЛУКОВИЦЫ КРЫСЫ

Пожаров А.С., Пугачев Р.О., Ермакова О.В., Румянцева Т.А.

*Ярославский государственный медицинский университет, Ярославль, Россия
Институт биологии Коми научного центра уральского отделения Российской академии наук,
Сыктывкар, Россия*

Аннотация. Расширение использования в диагностике и лечении разных доз облучения, необходимость детальной оценки последствий радиационных катастроф определяет актуальность получения данных о влиянии на организм. Данные об особенностях реакции на облучение в зависимости от возраста и схемы воздействия ограничены. Почти нет работ, посвященных влиянию низких доз радиации (<1 Гр) на морфологию стволовых ниш мозга, в том числе обонятельную луковицу (ОЛ). Изучены обонятельные луковицы на 14, 30 и 60 сутки после окончания хронического (с 21 по 42 сутки жизни) облучения (50 сГр). Наблюдали истончение слоев ОЛ с 14 по 30 сутки и увеличение с 30 по 60. Фиксировали уменьшение площади сечения клубочков на 30 сутки и их восстановление на 60. Размеры митральных клеток и их ядер достоверно не менялись на 14 сутки и уменьшались на 30 и 60 сутки. Хроническое низкоинтенсивное облучение в инфантильном возрасте вызывает обратимые изменения морфометрических характеристик ОЛ.

Ключевые слова: хроническое низкоинтенсивное облучение, обонятельная луковица, динамика морфологических характеристик

EFFECT OF LOW-DOSE IRRADIATION AT INFANTILE AGE ON MORPHOMETRIC CHARACTERISTICS OF RAT OLFATORY BULB

Pozharov A.S., Pugachev R.O., Rummyantseva T.A., Ermakova O.V.

Yaroslavl State Medical University, Yaroslavl, Russia

Institute of Biology, Komi Science Center of Russian Academy of Sciences, Syktvykar, Russia

Abstract. The increasing use of different doses of radiation in diagnosis and treatment, the need for a detailed assessment of the consequences of radiation disasters determines the relevance of obtaining data on the effect on the body. Information about the characteristics of the response to radiation depending on age and exposure pattern is limited. There are almost no studies devoted to the effect of low doses of radiation (<1 Gy) on the morphology of brain stem niches including the olfactory bulb. The olfactory bulbs were studied on days 14, 30 and 60 after the end of chronic (from 21 to 42 days of life) irradiation (0.5 Gy). Thinning of the layers of the olfactory bulb was observed from days 14 to 30 and an increase from days 30 to 60. A decrease in the cross-sectional area of the glomeruli was recorded on days 30 and their restoration on days 60. The sizes of mitral cells and their nuclei did not change significantly on days 14 and decreased on days 30 and 60. Chronic low-dose radiation in infantile age causes reversible changes in the morphometric characteristics of the olfactory bulb.

Keywords: chronic low-dose irradiation, olfactory bulb, dynamics of morphological characteristics

Введение. Большинство исследований показали, что радиационное воздействие приводит к прогрессирующему нарушению нейрогенеза, сопровождающемуся уменьшением количества нейропрогениторных клеток, уменьшением дендритного разветвления нейронов гиппокампа, дегенеративными изменениями и гибелью нейронов в зубчатой извилине, возможно, за счет индуцирования апоптоза, нейровоспаления и накопления поврежденной ДНК [2-4]. Однако, в других, более поздних исследованиях, наблюдали динамическую экспрессию нестина и пролиферацию клеток в мозге грызунов после ионизирующего излучения, что позволяет предположить, что нейрогенез или восстановление нейронов могут происходить в ответ на облучение [5, 6]. В литературе отмечается дозозависимость эффектов облучения, высокая чувствительность стволовых ниш мозга в ювенильном возрасте. Но большинство работ оценивали эффекты острого

ионизирующего излучения (в дозах более 1 Гр) и посвящены изменениям первичной стволовой ниши – зубчатой извилины.

Обонятельная луковица крысы, сочетающая в себе черты строения коры конечного мозга и связанная с постнатальным нейрогенезом, является удобным объектом для изучения влияния ионизирующего излучения на постнатальное формирование головного мозга, т.к., кроме изменений интенсивности пролиферации, позволяет оценить влияние облучения на миграцию и интеграцию прогениторов. При разнообразном клеточном составе ОЛ слоистое строение дает возможность оценить состояние разных субпопуляций отдельно.

Цель исследования: выявить влияние хронического облучения (поглощенная доза 50 сГр) в инфантильном возрасте на морфометрические характеристики обонятельной луковицы крысы.

Материалы и методы. Работа выполнена на 15 белых крысах самках линии Wistar: контрольные (6) и экспериментальные (9). Облучение осуществляли с помощью установки хронического облучения "Фотон-1" от источника Cs137 (доза 50 сГр, мощность дозы 0.9±0.2 мГр/ч). Возраст экспериментальных животных и время облучения от 21 до 42 суток. Выбор срока воздействия обусловлен тем, что именно этот возраст у крыс является возрастом максимальной активности стволовых ниш мозга [1]. Изучались правые обонятельные луковицы (ОЛ). Материал забирали на 14, 30 и 60 сутки после окончания облучения, т.е. на 56, 72 и 102 сутки жизни крыс. Парафиновые поперечные срезы ОЛ крыс толщиной 7 мкм окрашивали тионином. Микроскопию проводили при помощи светового микроскопа Optica DM-20 (Italy 2016) со встроенной камерой. Морфометрию проводили по микрофотографиям поперечных срезов, проходящих через центральную часть ОЛ с помощью программы ImageJ- Fiji (NIH) 1.51h по следующим параметрам: толщина слоев ОЛ, площадь сечения клубочков, относительная плотность клеток в центральной части ОЛ, размеры митральных клеток и их ядер. Толщину слоев измеряли на вентральной части ОЛ, перпендикулярно ее наружной поверхности от просвета артерии, проходящей в центре ОЛ. Толщина слоев фиксировалась 10 раз в одном объекте, количество измерений площади клубочков, нейронов и их ядер: 50, 60 и 60, соответственно.

Статистическую обработку производили в Microsoft Excel 2016 с надстройкой Attestat. Проверка гипотез – t-test Стьюдента и критерий Манна-Уитни, уровень значимости $p < 0,05$. Все процедуры проводили в соответствии с приказом МЗ СССР от 12.08.1977 г. «Правила проведения работы с использованием экспериментальных животных».

Результаты и их обсуждение. При оценке общей толщины ОЛ, измеренной от центрального сосуда до поверхности, установлено, что на протяжении изученного срока 56-102 сутки, который соответствует переходу ювенильного возраста в период полового созревания, показатель меняется фазно. С 56 по 72 сутки толщина достоверно уменьшается, а с 72 по 102 сутки, наоборот, возрастает. Толщина ОЛ у облученных крыс на 14 сутки наблюдения меньше контрольных, но в последующем на 30 и 60 сутки достоверных отличий не выявляется, восстанавливается нормальная возрастная динамика. В то же время, при оценке изменения толщины отдельных слоев, оказалось, что уменьшение толщины ОЛ на 14 сутки связано именно с уменьшением толщины гломерулярного слоя и центральной зоны ОЛ (в 1,4 и в 1,2 раза), при менее выраженных и недовольных изменениях остальных слоев.

Центральная зона ОЛ является самой изменчивой по клеточному составу, т.к. именно здесь заканчивается ростральный миграционный поток и, по данным ряда авторов [6], возможно возобновление пролиферации при экспериментальных воздействиях. При вычислении показателя относительной плотности клеток в этой зоне установлено, что на 14 сутки показатель увеличен в 1,59 раза, а на 30 и 60 сутки постепенно снижается до контрольного уровня.

Полученные данные косвенно свидетельствуют о выраженном воздействии хронического низкоинтенсивного облучения в сроке максимальной активности нейрогенеза на миграцию прогениторов, но без специфического маркирования направленность дифференцировки и эффективность их интеграции установить невозможно.

Средняя площадь сечения клубочков в контрольной группе крыс с 52 по 102 сутки жизни достоверно не изменяется. В экспериментальной группе на 14 сутки достоверных различий с контролем нет. На 30 сутки происходит резкое уменьшение средней площади клубочков в 1,44 раза по сравнению с предыдущим сроком, на 60 сутки показатель возрастает в 1,37 раза, достигая значений контрольной группы. Связанные функционально с клубочками митральные клетки демонстрируют сходные по динамике изменения их средней площади сечения. Отличия размеров митральных клеток и их ядер от контроля на 14 сутки после окончания облучения статистически незначимы. В последующие сроки: на 30 сутки площадь сечения митральных клеток была значимо меньше контроля, а на 60 сутки различия были недостоверны.

Вывод. Хроническое облучение в дозе 50 сГр в инфантильном возрасте крысы вызывает обратимые изменения толщины слоев обонятельной луковицы, относительной плотности клеток в центральной зоне, площади сечения ее клубочков, средней площади сечения митральных клеток. Изменения, выявленные на 14 или 30 сутки после окончания облучения, почти полностью компенсируются к концу 2-го месяца.

Список источников

1. Варенцов В.Е., Румянцев Т.А. Возрастные особенности экспрессии даблкортина в структурах обонятельных луковиц крысы //Журнал анатомии и гистопатологии. - 2017. - Т. 6 - № 3 - С. 19-24.
2. Schmal Z., Hammer B., Muller, A., Rube C.E. Fractionated Low-Dose Radiation Induces Long-Lasting Inflammatory Responses in the Hippocampal Stem Cell Niche // Int. J. Radiat. Oncol. Biol. Phys. – 2021. – Vol. 111 – P. 1262–1275. Doi: 10.1016/j.ijrobp.2021.07.007.
3. Schmal Z., Rube C.E. Region-Specific Effects of Fractionated Low-Dose Versus Single-Dose Radiation on Hippocampal Neurogenesis and Neuroinflammation // Cancers. – 2022. – Vol. 14 – P. 5477. Doi: 10.3390/cancers14225477.
4. Shi M., Wei L.-C., Cao R., and Chen L.-W. Enhancement of nestin protein-immunoreactivity induced by ionizing radiation in the forebrain ependymal regions of rats // Neurosci. Res. – 2002. – Vol. 44 – P. 475–481. Doi: 10.1016/s0168-0102(02)00175-x.
5. Wei L.-C., Shi M., Chen L.-W., Cao R., Zhang P., Chan Y. S. Nestin-containing cells express glial fibrillary acidic protein in the proliferative regions of central nervous system of postnatal developing and adult mice // Dev Brain Res. – 2002. – Vol. 139 – P. 9-17. Doi: 10.1016/s0165-3806(02)00509-6.
6. Wei L.-C., Ding Y.X., Liu Y.H., Duan L., Bai Y., Shi M., and others. Low-dose radiation stimulates Wnt/beta-catenin signaling, neural stem cell proliferation and neurogenesis of the mouse hippocampus in vitro and in vivo // Curr Alzheimer – 2012. – Res. Vol. 9, №3 – P. 278–89. Doi: 10.2174/156720512800107627

НОВОЕ ВИДЕНИЕ СОЗДАНИЯ “ЭЛЕКТРОННОГО АНАТОМИЧЕСКОГО БИО-3D-АТЛАСА”

Пономарев А.С.¹, Нуждин О.Ю.¹, Кныш О.Е.¹, Немыкина Е.Н.¹, Иванов В.А.²

¹Уральский государственный медицинский университет, Екатеринбург, Россия

²Первый Санкт-Петербургский государственный медицинский университет им. акад. И.П. Павлова, Санкт-Петербург, Россия

Аннотация. В настоящее время без цифровых технологий практически невозможно представить медицинское образование. В связи с наличием трудностей в работе с биологическим материалом, студенты и преподаватели все чаще прибегают к использованию электронных ресурсов. Данное решение оптимально, так как позволяет компенсировать недостаток биологического материала. Все это дало толчок к развитию и созданию новых, более качественных и наглядных электронных ресурсов, в частности анатомических 3D-визуализаторов и атласов. Однако, существующие на данный момент анатомические атласы далеки до идеала. Цель исследования - провести обзор и осуществить сравнительный анализ реалистичности анатомиче-

ских 3D-атласов и моделей в интернет-пространстве, предложить концепцию совершенствования их. Осуществлен обзор и анализ наиболее популярных электронных анатомических 3D-визуализаторов. Проведен сравнительный анализ реалистичности вышеуказанных анатомических 3D-визуализаторов с контентом платформы anatomystandard.com и с оцифрованными пластинированными препаратами. На рисунках 1-5 приведены примеры сравниваемых подходов к анатомической визуализации. Современные технологии на сегодняшний день позволяют создавать реалистичные 3D-модели на основе натуральных анатомических препаратов, дают возможность создавать «Электронные анатомические Био модели и 3D-атласы».

Ключевые слова: образование, анатомия, морфология, перспективы, 3D-модель, 3D-атлас, 3D-визуализатор

A NEW VISION FOR CREATING AN ELECTRONIC ANATOMICAL BIO-3D ATLAS

Ponomarev A.S.¹, Nuzhdin O.Yu.¹, Knyshe O.E.¹, Nemykina E.N.¹, Ivanov V.A.²

¹Ural State Medical University, Ekaterinburg, Russia

²Academician I.P. Pavlov First St. Petersburg State Medical University, St. Petersburg, Russia

Abstract. Currently, it is almost impossible to imagine medical education without digital technologies. Due to the need to work with biological achievements, students and teachers are increasingly resorting to the use of electronic resources. This solution is used because it allows you to compensate for the lack of biological material. All this gave impetus to the development and creation of new, better and more visual electronic resources, in particular anatomical 3D visualizers and atlases. However, at the moment, anatomical atlases are far from ideal. The purpose of the study is to review and conduct a comparative analysis of the realism of anatomical 3D atlases and models in the Internet space, and present conclusions with their results. A review and analysis of the most popular electronic anatomical 3D visualizers was carried out. A comparative analysis of the realism of the obtained anatomical 3D visualizers was carried out with the content of the anatomystandard.com platform and with digitized plastinated preparations. Figures 1–5 show similar approaches to anatomical imaging. Modern technologies today make it possible to create realistic 3D models based on natural anatomical preparations, making it possible to create “Electronic anatomical biomodels and 3D atlases.”

Key words: education, anatomy, morphology, perspectives, 3D model, 3D atlas, 3D visualizer

Введение. В морфологии человека как науке на протяжении уже многих столетий в процессе обучения, исследования и преподавания использовались методы и подходы, применяемые еще ее основателями. Однако в последнее десятилетие внедрение новых цифровых технологий в практическую медицину и образовательный процесс произошло настолько глубоко, что без них практически невозможно представить современное образование.

В связи с наличием определенных трудностей в получении, сохранении и работе с биологическим материалом на морфологических кафедрах в университетах России и других стран мира, все острее становится вопрос о возможности использования аналогов натуральных биологических препаратов. Оптимальным решением данной проблемы является использование на кафедрах электронных технологий и ресурсов. Цифровые технологии позволяют компенсировать недостаток биологического материала, благодаря чему все глубже внедряются в образовательный процесс. Популяризация цифровых технологий дала значительный толчок к развитию и созданию новых, более качественных и наглядных электронных ресурсов, в частности анатомических 3D-визуализаторов и атласов. Однако, существующие на данный момент 3D-анатомические атласы требуют значительной доработки для достижения высокого уровня реалистичности.

Цель исследования – провести обзор и осуществить сравнительный анализ реалистичности анатомических 3D-атласов и моделей в интернет-пространстве, предложить концепцию совершенствования их.

Материалы и методы. Осуществлен обзор и анализ наиболее популярных электронных анатомических 3D-визуализаторов (Visible Body [1]“Human Anatomy Atlas 2022+, Zygote Body 3D Anatomy Online Visualizer [2], AnatomyLearning – 3D Anatomy Atlas [3], The BioDigital Human [4], “Pirogov Anatomy” [5]). Проведен сравнительный

анализ реалистичности вышеуказанных анатомических 3D-визуализаторов с контентом платформы anatomystandard.com и с оцифрованными пластинированными препаратами.

Результаты и обсуждение. Первоначально для сравнения реалистичности были избраны образцы решетчатой кости с 2 электронных платформ. Как видно на рисунке 1, разница в детализации значительна, причиной тому может являться различие подходов к созданию 3D-модели. В первом случае - была отрисована с нуля в программах для 3D-моделирования. Во втором случае, как указано в аннотации самой платформы [anatomystandard](http://anatomystandard.com): 3D-модели создаются по принципу выделения структур из наборов данных DICOM (КТ, МРТ) с последующей доработкой на основе морфометрических исследований.

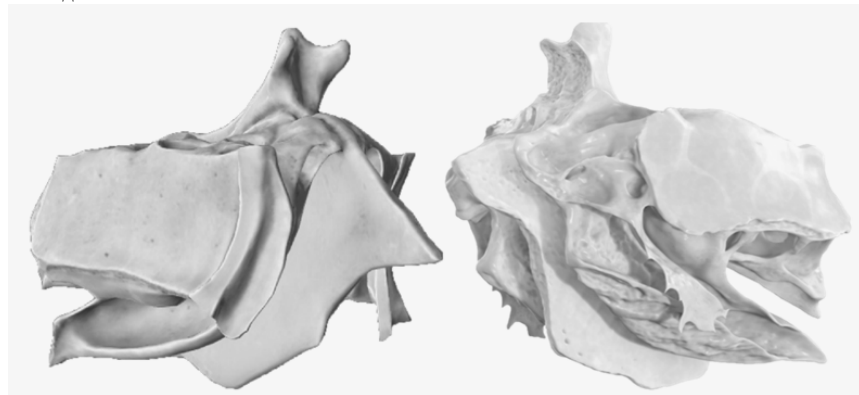


Рис. 1. Сравнение цифровых моделей решетчатой кости, слева - модель 3D-атласа "Pirogov Anatomy", справа - модель ресурса anatomystandard.com

Также в большинстве 3D-атласов, представлена функция "сечения" в различных плоскостях (рис. 2). Однако анатомические структуры в подобных срезах либо пустотелые, либо гомогенно окрашенные. Из-за указанных особенностей, у студентов формируется искаженное представление о визуальных свойствах изучаемых структур, что может сказаться на качестве восприятия изучаемого впоследствии материала.

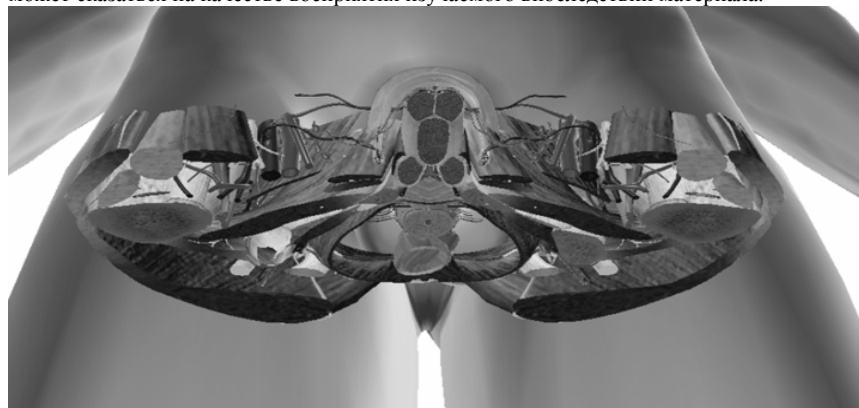


Рис. 2. Пример горизонтального среза мужского таза на уровне тазобедренного сустава в программе "Visible Body".

Однако у срезов натуральных пластинированных препаратов таких проблем и особенностей не наблюдается (рис. 3).

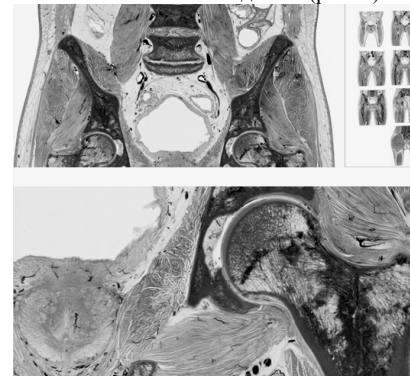


Рис.3. Оцифрованный фронтальный срез пластинированного препарата таза мужчины с возможностью приближения и детального изучения.

диафрагма и магистральные сосуды сердца».

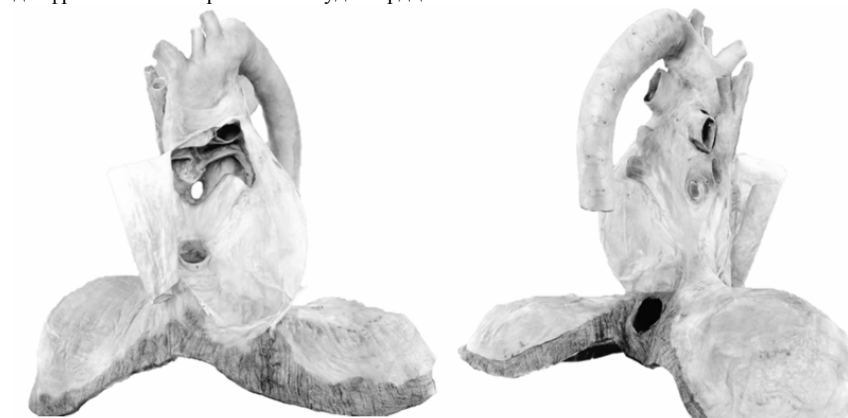

Рис. 4. Оцифрованный препарат «Перикард, диафрагма и магистральные сосуды сердца». Данный препарат был отсканирован на 360° при помощи 3D-сканера, оцифрован, превращен в 3D-модель и затем доработан в программном обеспечении для трехмерного моделирования "Blender".

На просторах интернета представлено множество онлайн-ресурсов, функционирующих по принципу 3D-визуализаторов. Данные ресурсы играют немаловажную роль в образовательном процессе. По результатам опроса, проведенного среди студентов 1 и 2 курса УГМУ, было выяснено, что подавляющее большинство респондентов при самоподготовке используют различные цифровые электронные образовательные ресурсы, причем наиболее предпочтительным для респондентов методом изучения учебного материала по дисциплине "Анатомия человека" являются обучающие видеоролики (около 90% студентов отдали голос за видеоформат). Помимо видеоформата, в процессе самоподготовки среди студентов, также популярным является способ использования

цифровых 3D-атласов: около 45% студентов первого курса предпочитают использовать 3D-атласы в целях самоподготовки [6].

С большим уважением относимся к создателям вышеупомянутых платформ и понимаем, что при создании данных 3D-атласов был проделан титанический труд. Однако созданные 3D-модели данных атласов на настоящий момент не достигли желаемой реалистичности, по сравнению с естественными анатомическими препаратами, поскольку были созданы искусственно при помощи компьютерных программ по 3D-моделированию. При использовании реалистичных 3D-моделей ресурса anatomystandard.com (рисунок 1), в качестве пробного проекта нами были созданы и размещены на YouTube-канал «Анатомия в цифре» образовательные видеоролики по дидактической единице «Краниология». Зрители канала отмечают следующие преимущества: четкость и структурированность, наглядность, интерактивность и облегчение восприятия сложной информации о пространственных взаимоотношениях объектов. Приводим пример комментария под видео: «Визуально лучше воспринимается относительно других тематически схожих видео. Качественно и понятно». Несмотря на все преимущества контента anatomystandard.com, количество высокореалистичных 3D-моделей ресурса ограничено.

Заключение. Высокое качество медицинского образования на морфологических кафедрах, невозможно обеспечить без естественного биологического материала. Современные технологии на сегодняшний день позволяют создавать реалистичные 3D-модели на основе натуральных анатомических препаратов и, соответственно, дают возможность создавать не просто электронные анатомические 3D-модели и атласы, отличающиеся невысокой реалистичностью, а «Электронные анатомические Био-модели и 3D-атласы».

Список источников

1. Human Anatomy Atlas 2022+ Available from : <https://www.visiblebody.com>. Accessed Nov.,11,2022.
2. Zygote Body 3D Anatomy Online Visualizer ; Available from : <https://www.zygotebody.com> Accessed Nov.,11,2022.
3. Anatomy Learning – 3D Anatomy Atlas. Available from : <https://anatomylearning.com> Accessed Nov., 11, 2022.
4. The BioDigital Human is an interactive 3D software platform for visualizing anatomy, disease, and treatment. ; Available from : <https://www.biodigital.com> Accessed Nov., 11, 2022.
5. «ПИРОГОВ» интерактивная анатомия для очного и дистанционного обучения. Доступно по : <https://nash-pirogov.ru> Ссылка активна на 15.10.22.
6. Овчинникова Е. С., Попова З. Ш., Нуждин О. Ю., Пономарев А. С. и соавт. 4.4. Предпочтения выбора образовательных ресурсов и методов обучения студентов-медиков при изучении анатомии человека // Современные тренды высшего образования. 2023. С. 378-383.

КРЫЛОНЕБНЫЙ УЗЕЛ НА ГИСТОТОПОГРАММАХ КРЫЛОВИДНО-НЕБНОЙ ЯМКИ ЧЕРЕПА ЧЕЛОВЕКА

Прокофьев А.С., Макеева Е.А., Толстых М.П.
Российский университет медицины, Москва, Россия

Аннотация. Подробности анатомии крылонебного узла человека необходимы как практикующим врачам, так и теоретикам медицины. Цель настоящего исследования – улучшить методику получения препарата крылонебного узла человека и уточнить особенности его внешнего строения. Исследование проведено на 9 полных сериях гистотопограмм крыловидно-небной ямки черепа человека, проведенных в горизонтальной плоскости и окрашенных гематоксилин-эозином. Глубокий каменный нерв в пределах преддверия крыловидного канала отклоняется латерально от крылонебного узла и, по данным литературы, формирует симпатический путь к слезной железе. Установлено, что единственным корнем крылонебного узла человека является большой каменный нерв. Узел располагается в преддверии крыловидного канала; его передний полюс лежит немного кзади от заднего края клиновидно-небного отвер-

стия. Ветвями узла являются аналоги внутренностных ветвей узлов симпатического ствола – глоточный нерв и медиальные глазничные ветви, а также аналоги серых соединительных ветвей узлов симпатического ствола – ветви к ветвям верхнечелюстного нерва.

Ключевые слова: крылонебный узел, крыловидно-небная ямка, большой каменный нерв, глубокий каменный нерв, верхнечелюстной нерв

PTERYGOPALATINE GANGLION HISTOTOGRAMS AT THE PTERYGOPALATINE FOSSA OF THE HUMAN SKULL

Prokofiev A.S., Makeeva E.A., Tolstykh M.P.
Russian University of Medicine, Moscow, Russia

Abstract. Human pterygopalatine ganglion anatomy is essential for practicing physicians and medical theorists. The purpose of this study is to improve the method of the sample harvest and to clarify the human pterygopalatine ganglion external structure anatomy features. The study was carried out on 9 complete histotopograms series of the human skull pterygopalatine fossa, carried out in the horizontal plane and stained with hematoxylin-eosin. The deep petrous nerve within the vestibule of the pterygoid canal deviates laterally from the pterygopalatine ganglion and, according to the literature, forms a sympathetic pathway to the lacrimal gland. We have established that the great petrous nerve is the only root of the human pterygopalatine node. The node is plunged at the pterygoid canal; its anterior pole is slightly posterior to the posterior margin of the sphenoid palatal foramen. The branches of the node are similar to the visceral branches of the nodes of the sympathetic trunk – the pharyngeal nerve and medial orbital branches, as well as the gray connecting branches of the nodes of the sympathetic trunk – similar to the branches of the maxillary nerve.

Keywords: pterygopalatine node, pterygopalatine fossa, great petrous nerve, deep petrous nerve, maxillary nerve

Введение. Залегающий в крыловидно-небной ямке черепа человека крылонебный узел – один из пяти парасимпатических узлов головы – более ста лет привлекает внимание морфологов и клиницистов. Анализ специальной литературы позволяет констатировать, что в настоящее время общепринятое представление о крылонебном и других (ресничном, ушном, подчелюстном и подъязычном) парасимпатических узлах головы человека базируется на схеме, изложенной F. Longet еще в 1842 году. Принимая упомянутые узлы за выдвинутые на голову узлы симпатического ствола, F. Longet полагал, что каждый такой узел должен иметь межузловую ветвь (симпатический корень), чувствительный (от тройничного нерва) и двигательный корни [7]. На рубеже XX–XXI веков группа авторов под руководством академика Л.Л. Колесникова [5, 6] опубликовала серию диссертационных исследований, доказавших несостоятельность схемы F. Longet в отношении ресничного, ушного и поднижнечелюстного узлов и позволивших прийти к заключению, что они не имеют симпатического корня, а наличие чувствительного корня определяется топографическими отношениями тройничного нерва и нерва, несущего преганглионарные парасимпатические волокна, что, в свою очередь, зависит от формы черепа, а та – от онтогенеза. Цитируемые авторы не распространяют свою точку зрения на крылонебный узел, который, «как известно», имеет симпатический корень в виде глубокого каменного нерва и чувствительный корень, представленный узловыми ветвями верхнечелюстного нерва.

Множественные описания внешнего строения крылонебного узла характеризуются чрезвычайным однообразием: отмечаются лишь незначительные различия формы (округлые, треугольные и т.д.) и размеров, упоминается также наличие дополнительный крылонебных узлов. Но достаточно обратиться к редакциям Международной анатомической терминологии, чтобы понять, что в редакции 2003 года [1] ветвями данного узла являются и небные, и задние верхние носовые нервы, так что он иннервирует всю верхнюю челюсть, а в редакции 2019 года [2] узел получает от верхнечелюстного нерва чувствительный корень и отдает только одну небольшую ветвь – глоточный нерв, про-

никающий в небо-влагалищный канал и иннервирующий часть стенки глотки в области ее свода.

Цель исследования: получить дополнительную информацию о внешнем строении крылонебного узла человека, о его взаимоотношениях с верхнечелюстным и глубоким каменистым нервом.

Материал и методы исследования. Исследование проведено на 9 полных сериях гистопограмм крыловидно-небной ямки. Материал был получен во время вскрытия в морге от трупов в возрасте 28 – 59 лет, в равном соотношении младше и старше 40 лет. Для получения блока препарата в морге, после вскрытия черепа и извлечения головного мозга, удаляли верхнюю стенку глазницы, раздвигали клетчатку ретробульбарного пространства, обнаруживали глазное яблоко, отсекали от него и отводили зрачки зрительный нерв. Затем выпиливали блоки, включавшие в себя ткани крыловидно-небную ямку, пещеристый синус и содержимое ретробульбарного пространства глазницы, по линиям, соответствующим прямоугольнику, представленному на рис. 1. Предварительно для удобства выделения блоков выпиливали сходящимися книзу распилами срединный прямоугольный участок, который при появлении мобильности сразу выпадает по направлению наружу и каудальнее.

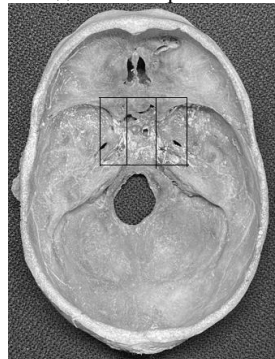


Рис. 1. Границы блока, извлекаемого из основания черепа с целью решения задач данного исследования, касающихся крылонебного узла (череп мужчины 54 года).

Срезы толщиной 30 мкм готовили в горизонтальной плоскости и окрашивали гематоксилин-эозином (до 470 срезов на узел). Указанная толщина среза позволяла просматривать срез на глубину при малом увеличении и обеспечивала возможность проследить ход тонких нервов на значительном протяжении в последовательном ряду срезов («мысленная реконструкция»). В отдельных случаях готовили трехмерную реконструкцию участков узла.

Результаты исследования и их обсуждение. Не останавливаясь на наблюдениях, совпадающих с данными, опубликованными предшественниками, обращаем внимание на те факты, которые наблюдаются постоянно и отличаются от того, что представлено в литературе.

Крылонебный узел располагается в воронкообразном расширении полости крыловидно-небной ямки – преддверии крыловидного канала. Задний его полюс лежит в переднем отверстии канала, где между пучками большого каменистого нерва залегают отдельные нейроны и небольшие группы нейронов, а передний – несколько

кзади от заднего края клиновидно-небного отверстия. Профиль крылонебного узла во всех случаях представляет собой расширение большого каменистого нерва.

Глубокий каменистый нерв в пределах крыловидного канала пролегает отдельно от большого каменистого нерва, а в преддверии канала отклоняется латерально от крылонебного узла. Небольшая часть его волокон проследивается вместе с артерией крыловидного канала (на одних объектах) или (на других объектах) с пучком ее тонких ветвей, которые либо вдавливаются в тело крылонебного узла, либо прободают его. Это обстоятельство согласуется с данными [12], позволяющими предположить, что в пределах крыловидно-небной ямки имеется симпатический путь от глубокого каменистого нерва к конечному отрезку верхнечелюстной артерии и его ветвям.

Большая часть волокон глубокого каменистого нерва в составе трех – четырех ветвей следует в направлении латеральной стенки глазницы, что делает их похожими на латеральные глазничные ветви – пути симпатической иннервации слезной железы, по GL Ruskell [11].

Медиальная поверхность крылонебного узла формирует выступ в сторону устья небо-влагалищного канала, от этого выступа начинается глоточный нерв. От переднего полюса крылонебного узла на всех изученных объектах отходят тонкие ветви, число и диаметры которых индивидуально различны. Среди них выделяются наиболее крупные, нафаршированные нейронами ветви, присоединяющиеся к ветвям верхнечелюстного нерва. Другие соединения узла с этим нервом на изученном нами материале отсутствуют (рис. 2). Остальные ветви указанной группы направляются к медиальной стенке глазницы, что делает их похожими на медиальные глазничные ветви, несущие парасимпатические волокна к слизистой оболочке решетчатых ячеек, по GL Ruskell [10].



Рис. 2. Ветви крылонебного узла к ветвям верхнечелюстного нерва (мужчина 37 лет) (монтаж).

Заключение. Выполненная работа позволила отработать навыки и разработать методику получения крылонебного узла без нарушения кожных покровов лица. Полученные нами данные позволяют подтвердить изложенное во введении мнение авторов о том, что парасимпатические узлы головы человека обязательно имеют только парасимпатический корень, у них нет симпатического корня, а наличие чувствительного корня обусловлено топографо-анатомическими отношениями тройничного нерва с нервом, несущим преганглионарные парасимпатические волокна.

Истинный крылонебный узел, как показали наши наблюдения, представляет собой расширение на переднем конце большого каменистого нерва, содержащее тела нейронов. Большой каменистый нерв является единственным его корнем. От крылонебного узла отходят ветви к слизистой оболочке свода глотки (глоточный нерв) и решетчатых ячеек (как внутренностные ветви узлов симпатического ствола), а также ветви к ветвям верхнечелюстного нерва (как серые соединительные ветви узлов симпатического ствола).

С пониманием такой структуры крылонебного узла следует подходить и к его роли в патогенезе головных и лицевых болей, и к планированию лечебных и экспериментальных воздействий на него, и к анализу результатов этих воздействий.

Список источников

1. Международная Анатомическая Терминология (Колесников Л.Л. – ред.), Москва, Медицина, 2003.
2. Международная Анатомическая Терминология, изд. 2-ое, 2019.
3. Мурат В.Н. и. Мещеряков А.М. О крылонебном узле. - Арх. анат., гистол. и эмбриол., 1962, № 8, с. 58-64.
4. Мурат В.Н. Опыт экспериментально-морфологического анализа иннервации двигательного аппарата глаза. Автореф. дисс. докт., Казань, 1942. Тр. Казан. Гос. Мед. Ин-та. 1948, в. 1.
5. Цыбульский А.Г., Колесников Л.Л. Современное представление о ресничном узле человека и животных. //Морфология. 2004, 124, 12, 45 -54.
6. Цыбульский А.Г., Колесников Л.Л., Полойко Т.В. Некоторые итоги анатомо-экспериментальных исследований вегетативных узлов головы // Журнал Российские Морфологические Ведомости №1-2, 2000. - с. 125-129.
7. Longet F.-A. Anatomie et physiologie système nerveux du de l'homme et des animaux vertébrés; ouvrage contenant des observations pathologiques relatives au système nerveux et des expériences sur les animaux des classes supérieures. Avec planches. Tome second. Paris. Chez Fortin, Masson et co, Place de l'école-de-médecine. 1842. s. 120 – 125.
8. Remak R. Observations anatomicae et microscopicae de systematis nervosi structura. 1838, Public Domain Mark 1.0 Language Latin, 41 S. Book from the collections of Bavarian State Library.
9. Remak R. 1857 – цитировано по Б.М. Соколов, Общая ганглиология, Молотов, Молотовгиз, тип. Огиза, 1943, 328 стр.

10. Ruskell GL, Orbital passage of the pterygopalatine ganglion to paranasal sinuses and nasal mucosa in man. *Cell Tissues Organs*. 2003; 175, 223 – 228.
11. Ruskell GL Distribution of the pterygopalatine ganglion efferents to lacrimal gland in man. *Exp. Eye Res*. 2004; 78 (3); 329 – 335.
12. Rusu MC, Pop F. The anatomy of the sympathetic pathway through the Pterygopalatine fossa in humans. *Ann Anat*. 2010. 192: 17-22.

ИНДИВИДУАЛЬНО-ТИПОЛОГИЧЕСКИЕ ОСОБЕННОСТИ СОМАТОТИПА ДЕТЕЙ ОТДЕЛЬНЫХ ЭТНИЧЕСКИХ ГРУПП ТЮМЕНСКОЙ ОБЛАСТИ

Путина Н.Ю., Чирятыева Т.В., Койносов П.Г., Орлов С.А., Терсенова К.О., Тюлюбаев А.К., Самолукова М.А., Черемных Н.И.
Тюменский государственный медицинский университет, Тюмень, Россия

Аннотация. К настоящему времени не изучены механизмы формирования конституциональных особенностей организма детей, проживающих в северных регионах Тюменской области. Цель исследования – изучить индивидуально-типологические особенности соматотипа детей отдельных этнических групп Тюменской области. Обследовано 775 детей отдельных этнических групп, проживающих в различных природно-климатических условиях в возрасте от 8 до 18 лет комплексом антропометрических, соматоскопических и конституциональных методик. Полученные количественные характеристики обработаны на ЭВМ с использованием специальных пакетов программ. Результаты исследования позволяют глубже понять особенности роста и развития детей в разных климато-географических зонах Тюменской области, а также оценить вариабельность ростовых процессов у детей отдельных этнических групп.

Ключевые слова: соматотип, онтогенез, экология, этническая группа

INDIVIDUAL TYPOLOGICAL FEATURES OF THE SOMATOTYPE OF CHILDREN OF CERTAIN ETHNIC GROUPS OF THE TYUMEN REGION

Putina N.Yu., Chiryatyeva T.V., Koinosov P.G., Orlov S.A., Tersenova K.O., Tyulubaev A.K., Samorukova M.A., Cheremnykh N.I. (Tyumen, Russia)
 Tyumen State Medical University, Tyumen, Russia

Abstract. To date, the mechanisms of formation of the constitutional features of the body of children living in the northern regions of the Tyumen region have not been studied. The purpose of the study – to study the individual typological features of the somatotype of children of certain ethnic groups Tyumen region. 775 children of individual ethnic groups living in various natural and climatic conditions aged from 8 to 18 years were examined using a complex of anthropometric, somatoscopic and constitutional techniques. The obtained quantitative characteristics were processed on a computer using special software packages. The results of the study allow us to better understand the peculiarities of the growth and development of children in different climatic and geographical zones of the Tyumen region, as well as to assess the variability of growth processes in children of certain ethnic groups.

Keywords: somatotype, ontogenesis, ecology, ethnic group

Введение. Необходимость в знаниях индивидуально-типологических особенностей организма испытывают антропо-экологические исследования, которые выявляют влияние факторов внешней среды на формирование конституции человека. Благодаря взаимодействию ученых естественных и медико-биологических наук подробно изучены методы адаптации человека к отдельным природно-климатическим условиям [1-6, 8]. Имеется мало работ по изучению формирования конституциональных особенностей организма детей, проживающих в северных регионах Тюменской области [7, 9, 10].

Цель исследования – выявить индивидуально-типологические особенности соматотипа детей отдельных этнических групп Тюменской области.

Материал и методы. Обследовано 775 детей и подростков в возрасте от 8 до 18 лет. Комплексное исследование проводили в здравпунктах и медкабинетах общеобразовательных учреждений Ямало-Ненецкого и Ханты-Мансийского автономных округов. Обследовались дети коренного населения, которые родились и выросли в данных

природно-социальных условиях. К коренному населению относились дети народностей Крайнего Севера - ненцы и ханты, а также дети русской национальности, которые проживали в данной местности не менее трех поколений. Обследование детей включало выявление антропометрических, соматоскопических и конституциональных показателей, которые заносились в разработанные нами протоколы научных исследований.

Результаты антропометрических измерений использовались при расчете массоростовых соотношений, индексов пропорциональности, площади поверхности тела, компонентного состава массы тела. Получены информированные согласия на использование полученных материалов в научных целях, а проведение исследования было одобрено Комитетом по этике при ФГБОУ ВО «Тюменский государственный медицинский университет» МЗ (протокол №88 от 30.10.2019г.). Использовался стандартный набор антропометрических инструментов (ООО «Вереск», Красноярск), который регулярно проходил метрическую проверку. Полученные количественные характеристики обработаны на ЭВМ с использованием специальных пакетов программ «STATISTICA» и «SOMATOTIP».

Результаты и обсуждение. Нами установлены границы индивидуальной изменчивости соматотипа у детей отдельных этнотерриториальных групп Тюменской области. Показано, что во всех этнических группах детей одного климато-географического региона выявляется единый механизм формирования экологического типа, который является результатом приспособительных реакций организма на окружающую среду. Полученные данные о характеристике ростовых процессов в исследуемых этнотерриториальных группах позволяют утверждать, что суровые климатические условия определяют задержку соматического развития и сокращают период биологического созревания организма. Высокая экологическая дифференцировка организма создает узкий диапазон индивидуально-типологической изменчивости, что отражается в снижении морфофенотипического разнообразия среди конституциональных типов детей суровой климатической зоны проживания. Результаты исследования позволяют глубже особенности роста и развития детей в разных климато-географических зонах Тюменской области, а также оценить вариабельность ростовых процессов у представителей отдельных этнических групп. Результаты исследования следует использовать при разработке медико-биологических программ, направленных на укрепление здоровья детей в северных широтах Тюменской области. Показатели возрастного-половых и этнотерриториальных особенностей физического развития детей могут быть использованы для контроля за здоровьем и в профилактической деятельности специалистов различных отраслей медицины.

Выводы

1. Комплексный анализ индивидуальной изменчивости соматотипа детей Тюменской области показал, что во всех этнотерриториальных группах определяется единый характер возрастных изменений, различия выражены лишь в скорости ростовых процессов и биологическом созревании.

2. Наибольшая продолжительность ростовых процессов определяется у русских детей (12–17 лет), тогда как в группах детей ненцев и ханты активный ростовой период будет более коротким (13–17 лет). Климатические условия Крайнего Севера вызывают задержку в сроках наступления ростовой активности и ускоряют период формирования соматотипа на 1 год.

3. Индивидуальная изменчивость форм телосложения детей характеризуется возрастными-половыми и этнотерриториальными особенностями в пропорциях тела. Среди детей ненцев и ханты выявляются лица с небольшой длиной тела, относительно высокими размерами туловища, хорошо выраженными поперечными размерами тела и развитой грудной клеткой. У русских детей характерно преобладание продольных размеров над поперечными, усилены мезоморфные черты в пропорциях тела. Во всех

группах детей Крайнего Севера отмечаются почти одинаковые индексы пропорциональности.

Список источников

1. Андреева Г.Ф., Рагимова О.А., Архипова Л.Ю. Антропометрия в комплексном подходе определения состояния здоровья подрастающего поколения // Морфология. 2009. Т.136. №4. С.10.
2. Анисимова А.В. Современные проблемы формирования здоровья детей и подростков / А.В. Анисимова, Н.К. Перовщикова // *Мать и дитя в Кузбассе*. – 2013. - №2. – С.8-14
3. Баландина И.А. Способ оценки антропометрических параметров /И.А. Баландина, А.В. Быков, П.А. Гаряев // *Морфология*. – 2012. – Т.141, №3. – С. 19.
4. Воронина Е.Н. Региональные нормативы оценки и динамика физического развития детей школьного возраста г. Самары / Е.Н. Воронина // *Аспирантский вестник Поволжья*. – 2013. - №1-2. – С.82-85.
5. Ермолаева С.В. Особенности физического развития школьников Ульяновской области / С.В. Ермолаева, Р.М. Хайруллин // *Морфологические ведомости*. – 2016. – Т.24, №3. – С. 195-198.
6. Изотова Л.Д. Современные взгляды на проблему оценки физического развития детей и подростков // Л.Д. Изотова // *Казанский медицинский журнал*. – 2015. – Т.96, №6. – С.1015-1021.
7. Койносов П.Г. Особенности физического развития детей с недифференцированной дисплазией соединительной ткани, проживающих в северном регионе / П.Г. Койносов, И.А. Шевнин, Н.А. Ильющенко, О.Н. Рогозин // *Медицинская наука и образование Урала*. – 2020. – Т.21, №1 (101). – С. 49-52.
8. Николенко В.Н. Отечественная конституциональная анатомия в аспекте персонализированной медицины / В.Н. Николенко, Д.Б. Никитюк, С.В. Чава // *Сеченовский вестник*. – 2013. - №4. – С. 9-17.
9. Черных А.М. Мониторинг физического развития детского населения / А.М. Черных, И.Л. Горяинова, Е.А. Черных // *Актуальные проблемы педиатрии: сборник работ*. – М., 2013. – С.725.
10. Чирягьева Т.В. Разнообразие физического статуса современной популяции детей, проживающих в Среднем Приобье / Т.В. Чирягьева, П.Г. Койносов, Н.Ю. Путина, Ал.П. Койносов, С.А. Ушакова // *Медицинская наука и образование Урала*. 2022. – Т.23., №4 (112). – С. 121-126.

РАСПРОСТРАНЕННОСТЬ АНОМАЛИЙ ВЕНЕЧНЫХ АРТЕРИЙ ПО ДАННЫМ КОРОНАРОАНГИОГРАФИИ

Рекус Ю.В., Кодяков А.С., Ильницкая Е.Е., Чemezov С.В., Демин В.В.
Оренбургский государственный медицинский университет, Оренбург, Россия

Аннотация. По результатам анализа коронарограмм, те или иные аномалии венечных артерий либо особенности развития выявлены в 7% случаев. Описаны атипичные варианты отхождения передней нисходящей артерии (одним устьем с правой коронарной артерией), огибающей артерии (от устья правой коронарной артерии, от правого коронарного синуса), правой коронарной артерии (в т.ч. от левого коронарного синуса), коронарные фистулы, аневризмы коронарных артерий. Описаны редкие случаи отсутствия огибающей артерии и правой коронарной артерии. У 157 пациентов выявлен миокардиальный систолический мост, в т.ч. в бассейне правой коронарной и огибающей артерии.

Ключевые слова: аномалия коронарной артерии, аневризма коронарной артерии, коронарная фистула, систолический мост, коронарография

PREVALENCE OF ANOMALIES OF THE CORONARY ARTERIES ACCORDING CORONARY ANGIOGRAPHY

Rekus Yu. V., Kodyakov A. S., Il' nitskaya E. E., Chemezov S. V., Demin V. V.
Orenburg State Medical University, Orenburg, Russia

Abstract. According to the results of the analysis of coronary angiograms, certain anomalies of the coronary arteries or developmental features were detected in 7% of cases. Atypical variants of the anterior descending artery (with one mouth with the right coronary artery), the circumflex artery (from the mouth of the right coronary artery, from the right coronary sinus), the right coronary artery (including from the left coronary sinus), coronary fistulas, coronary artery aneurysms are described. Rare cases of absence of the circumflex artery and the right coronary artery are described. Hypoplasia of the right coronary artery was detected in 27% of cases. Myocardial systolic bridge was detected in 157 patients, including in the basin of the right coronary and circumflex arteries.

Keywords: coronary artery anomaly, coronary artery aneurysm, coronary fistula, systolic bridge, coronary angiography

Введение. Аномалии коронарных артерий встречаются у 0,6-5,65% кардиологических пациентов. Эта цифра значительно отличается у разных авторов. Частота встречаемости миокардиального моста в популяции составляет от 0,2 до 1%, иногда в литературе можно встретить данные от 5 до 80%, при этом истинная распространенность остается неизвестной. Еще реже встречаются коронарные фистулы и аневризмы коронарных артерий (от 0,2 до 5,3%).

Цель исследования – выявить частоту аномалий коронарных артерий по данным коронароангиографии.

Материалы и методы исследования. Данные коронароангиографий из архива отделения РХМДиЛ Оренбургской Областной клинической больницы им. В.И. Войнова. Статистическая обработка выполнена в программе Excel.

Результаты исследования. Проведен анализ 4200 коронароангиографий, выполненных в отделении рентгенохирургических методов диагностики и лечения Оренбургской областной клинической больницы им. В.И. Войнова без учета клинических диагнозов. Различные аномалии коронарных артерий или особенности их развития выявлены у 312 пациентов (7% от общего количества) в возрасте от 8 лет до 85 лет.

Средний возраст этой группы пациентов составил 61,6 лет, из них 309 мужчин (71%), 119 женщин (29%).

Распределение по возрастам: дети составили 2,2% (всего 7 пациентов); в возрастной группе до 44 лет – 21 человек (6,7%), в возрастной группе 45-59 лет – 115 человек (37%), в возрастной группе 60-74 года – 128 человек (41%), в возрастной группе 75-89 лет – 41 человек (13,1%).

Проанализировав данные по возрастам, мы получили в среднем 10% пациентов с какой-либо патологией в коронарном русле от общего количества пациентов в каждой конкретной возрастной группе (в возрастной группе до 44 лет – 11%, в возрастной группе 45-59 лет – 10%, в возрастной группе 60-74 года – 10%, в возрастной группе 75-89 лет – 9,6%). Процент выявляемости патологии венечных артерий у детей приближается к 100%, т.к. коронарография в подобных случаях выполняется для подтверждения диагноза, выставленного по данным других исследований (ЭХО, КТ и др.). В ходе анализа коронароангиографий выявлено несколько редко встречающихся вариантов сосудистого русла.

Аномалии отхождения и следования коронарной артерии. Артерия – «кольце», наличие единственного коронарного сосуда, обнаружена в одном случае. При отсутствии правой коронарной артерии, все ветви, характерные для нее, отходили от общей левой коронарной артерии. Частота встречаемости подобной аномалии по данным литературы 1 случай на 7000 коронарографий.

Огибающая артерия брала начало от правой коронарной артерии у 16 пациентов. В 9 случаях она начиналась от правого коронарного синуса самостоятельным устьем.

Атипичное отхождение правой коронарной артерии выявлено в 12 случаях. Из них у 3 пациентов она брала начало от левого коронарного синуса, у 9 – непосредственно от аорты выше правого коронарного синуса.

В 1 случае описано отхождение передней межжелудочковой артерии одним устьем с правой коронарной от передней стенки правого коронарного синуса аорты.

Аномалии, свойственные коронарной анатомии. Миокардиальные мышечные мостики описаны у 157 пациентов (3,7% от общего количества проанализированных коронарограмм). Из них в 3 случаях систолический мостик располагался в бассейне правой коронарной артерии (в одном случае в среднем сегменте правой коронарной артерии, в 2 случаях – в задней межжелудочковой артерии). В 2 случаях они выявлены в бассейне огибающей артерии. У 34 пациентов систолические мостики выражены - с пережатием просвета артерии более чем на 90%.

Отсутствие ствола левой коронарной артерии имело место в 26 случаях. Передняя межжелудочковая и огибающая артерии отходили отдельными устьями от левого коронарного синуса, что потребовало селективной катетеризации каждой артерии.

Аневризматические расширения в бассейне передней межжелудочковой артерии описаны в 40 случаях (9 случаев – в проксимальном сегменте, 19 – в среднем сегменте ПНА, 10 случаев аневризматического расширения в устье с вовлечением ствола левой коронарной артерии). 2 случая изолированной аневризмы диагональной ветви. 20 случаев аневризматического расширения в бассейне огибающей артерии, из них 2 случая – изолированного поражения ветви тупого края. 26 случаев аневризматического расширения в бассейне правой коронарной артерии.

У 1 пациента 17 лет описана гигантская аневризма правой коронарной артерии диаметром 10 мм, которая сообщалась с двухкамерной полостью, общей длиной 30 мм и диаметром камер 10 и 16 мм.

Слабовыраженная передняя межжелудочковая артерия рассыпного типа с диаметром на всем ее протяжении менее 2 мм имела место в 2 случаях.

Аномалии коронарного завершения. Коронаро-легочные фистулы имели место у 25 пациентов (0,6%). Из них 13 – в бассейне передней межжелудочковой артерии, в 3 случаях – в бассейне правой коронарной артерии, 4 – в бассейне огибающей артерии. В 4 случаях фистулы берут начало одновременно из передней межжелудочковой и правой коронарной артерий, в одном случае из ветвей передней межжелудочковой и огибающей артерий. В 6 случаях коронаро-легочные фистулы выявлены у детей (от 6 до 11 лет).

Коронаро-кардиальные фистулы выявлены в 9 случаях, что составило всего 0,2% (6 – в бассейне передней межжелудочковой артерии, 1 – в бассейне огибающей артерии, 2 случая – одновременный сброс из бассейнов левой и правой коронарной артерий).

Также описаны случаи аномального расположения сердца. Истинная дэкстракардия (левосформированное праворасположенное сердце) имела место в 2 случаях (0,05%). По данным литературы дэкстракардия встречается относительно редко: в 15,3,4 % всех случаев врожденных пороков сердца).

Выводы

1. Использование коронароангиографии, как метода анатомического исследования, позволяет достоверно прижизненно описать варианты анатомического строения сосудистого русла сердца в норме, в также выявить аномалии коронарных артерий и особенности их развития.

2. Аномалии венечных артерий чаще встречаются у мужчин; наиболее часто выявляются в возрастной период 60-74 года.

3. Миокардиальный мышечный мостик обнаруживается у 3,7% пациентов, при этом почти в 21% случаев наблюдается сдавление коронарной артерии более чем на 90%.

4. Аневризма коронарной артерии, миокардиальный мышечный мост, коронарные фистулы чаще поражают переднюю межжелудочковую артерию.

5. В 6% случаев имеет место атипичное отхождение коронарных артерий от аорты (наиболее характерно для огибающей артерии).

Список источников

1. Бокерия Л.А., Бокерия О.Л., Биниашвили М.Б. и др. Опыт лечения врожденных коронаро-сердечных фистул в сочетании с нарушениями ритма сердца. *Анналы аритмологии* 2013; 1: 52–60.
2. Бокерия Л. А., Беришвили И.И. Хирургическая анатомия венечных артерий. - М.:Издательство НЦССХ им. А.Н. Бакулева РАМН, 2003.-297 с.
3. Васильев А., Стрельцова Н. Аномалии развития коронарных артерий в клинической практике // *Врач.* – 2019; 30 (4): 10–15.
4. Горячева И.Г. Вариантная анатомия венечных артерий и их основных ветвей у взрослого человека. Автореф. ... к.м.н. – СПб, 2012. – 22 с.

5. Ульбашева Е.А. Аномалии коронарных артерий. «Артерия – кольцо». Случай из клинической практики. Стр.37-41, 2018.

ПРИЖИЗНЕННАЯ КЛИНИЧЕСКАЯ АНАТОМИЯ МАТКИ ПО ДАННЫМ МАГНИТНО-РЕЗОНАНСНОЙ ТОМОГРАФИИ

Самойлова Е.П., Самойлов П.В., Барышников И.А.

Оренбургский государственный медицинский университет, Оренбург, Россия

Аннотация. По данным МРТ исследований проанализировано 30 пациентов с вариантами нормальной анатомии и топографии органов женского малого таза. Изучены морфометрические параметры, такие как: линейные размеры и объем, синтопия и скелетотопия матки и шейки матки. Полученные данные позволяют улучшить диагностику и лечение заболеваний органов женского малого таза.

Ключевые слова: анатомия, топографии магнитно-резонансная томография, женский малый таз

LIFETIME CLINICAL ANATOMY OF THE FEMALE PELVIC ORGANS ACCORDING TO MAGNETIC RESONANCE IMAGING

Samoilova E.P., Samoilov P.V., Baryshnikov I.A.

Orenburg State Medical University, Orenburg, Russia

Abstract. According to MRI studies, 30 patients with variants of the normal anatomy and topography of the female pelvic organs were analyzed. Morphometric parameters such as linear dimensions and volume, syntopy and skelotopy of the uterus and cervix were studied. The data obtained will improve the diagnosis and treatment of diseases of the female pelvic organs.

Keywords: anatomy, topography, magnetic resonance imaging, female pelvis

Введение. Одними из современных и перспективных методов изучения прижизненной анатомии и топографии органов женского малого таза является магнитно-резонансная томография (МРТ). Данный метод прижизненной визуализации предоставляет клиницистам и анатомам уникальную возможность получать истинные изображения и размеры органов женского малого таза, в частности анатомии и топографии матки и шейки матки.

Цель исследования – получение комплекса новых данных по прижизненной анатомии и топографии матки в норме посредством магнитно-резонансной томографии.

Материал и методы. Из числа пациенток, направляемых учреждениями здравоохранения области на МРТ органов малого таза, для исключения органической патологии, обследовано 30 женщин, у которых патологических изменений не выявлено. Возраст пациенток составил от 19 до 60 лет. Всем женщинам было проведено исследование на высокопольном сверхпроводящем МРТ-сканере Siemens Magnetom Symphony. Интрепретация, морфометрия последующая статистическая обработка полученных данных была осуществлена в кафедре оперативной хирургии и клинической анатомии им. С. С. Михайлова Оренбургского государственного медицинского университета.

Проводилась морфометрия как женского малого таза в целом, так и органов его составляющих: матки, шейки матки.

Определялись следующие группы параметров: линейные размеры, характеризующие органы малого таза (вертикальный, поперечный, передне-задний); скелетотопические параметры, характеризующие положение органов в малом таза (расположение относительно срединной плоскости, верхней апертуры таза, передней брюшной стенки, крестца, правой и левой подвздошных костей).

Для определения линейных размеров использовались специальные инструменты программного обеспечения компьютерного томографа и инструменты программного приложения «E-film»: линейка и транспортир. Курсор линейки или транспортира уста-

навливали на интересующую структуру и компьютер определял ее истинные размеры. Полученные данные подверглись вариационно-статистической обработке.

Результаты и обсуждение. Применение МРТ-исследования позволяет получать объективные данные по прижизненной анатомии и топографии матки и шейки матки, их индивидуальному и возрастным различиям. Прижизненные форма, размеры и топография матки характеризуются диапазонами индивидуальных различий, каждый из которых ограничен крайними формами. Минимальный передне-задний размер матки составил 2,3 см, максимальный 5,3 см, а средний размер составил 3,8 см. Поперечный размер матки в среднем составил 4,6 см (min – 2,9 см, max – 6,3 см). Вертикальный размер на сагиттальной плоскости варьировал от 3,1 см до 6,9 см, в среднем составил 5 см. Объем тела матки в среднем составил 110 см³ (min – 27 см³, max - 193 см³). В 73% случаев положение матки соответствовало ante flexio, угол составлял от 1040 до 1780, в среднем 1410. В 27% случаев положение матки приходилось на retro flexio, угол составил 840 (min – 210, max – 1140). На сагиттальном срезе продольный размер шейки матки варьировал от 1,5 см до 4,3 см (среднее значение – 2,9 см), поперечный размер от 1,4 см до 3,4 см (среднее значение – 2,4 см).

Данные о синтопии матки показывают, что прилегание ее передней поверхности к мочевому пузырю более протяженное во фронтальной плоскости (среднее значение - 4,3 см), чем в сагиттальной (3,8 см). Среднее значение площади прилегания матки к мочевому пузырю составило 18,8 см². Относительно прямой кишки, прилегание задней поверхности матки составило в среднем 3,6 см².

Скелетотопические параметры матки на аксиальном срезе относительно срединной плоскости отклонялись в среднем от 1,3 см влево до 1,0 см вправо. Расстояние от верхнего края матки до верхней апертуры таза составило в среднем 4,3 см ниже и 1,6 см выше данной линии. Среднее расстояние передней поверхности матки до внутренней поверхности лобкового симфиза составило 6,2 см, а расстояние от задней поверхности матки до внутренней поверхности крестца составило 4,3 см. Расстояние от правой боковой поверхности матки до внутренней поверхности тазового кольца справа в среднем составило 3,8 см, а расстояние от левой боковой поверхности матки до внутреннего тазового кольца – 4,4 см.

Заключение. Полученные в ходе исследования данные, уточняют и дополняют существующие сведения о прижизненной морфометрии и топографии матки, шейки матки, и могут быть использованы для улучшения диагностики заболеваний и при планировании хирургических вмешательств.

СРАВНИТЕЛЬНАЯ АНАТОМИЯ ЛУЧЕВОЙ КОСТИ ЧЕЛОВЕКА ПО РЕЗУЛЬТАТАМ ВИРТОПСИИ, АУТОПСИИ И КОМПЬЮТЕРНОГО МОДЕЛИРОВАНИЯ

Самохина А.О., Шемяков С.Е.

*Российский национальный исследовательский медицинский университет им. Н.И. Пирогова,
Москва, Россия*

Аннотация. В данном исследовании представлено сравнение морфометрических параметров лучевой кости человека, полученных при помощи виртопсии, аутопсии и компьютерного моделирования. Материалом исследования послужили 10 трупных правых и левых верхних конечностей людей (5 мужчин, 5 женщин), средний возраст которых составил 75±16 лет, без признаков патологии опорно-двигательного аппарата. Виртопсию проводили с помощью компьютерного томографа Toshiba Aquilion, КТ изображения формата DICOM обрабатывали с помощью программы RadiAnt DICOM Viewer. При аутопсии морфометрию лучевой кости выполняли с помощью цифрового штангенциркуля «ADA instruments mechanic 150», сантиметровой ленты и металлической линейки. Статистическая обработка результатов исследования прово-

дилась при помощи пакета прикладных программ «Statistica 13 for Windows». Компьютерное моделирование проводилось при помощи разработанного программного метода, позволяющего получить цифровые значения КТ. Цель работы – сравнить параметры лучевой кости человека, полученные при помощи виртопсии, аутопсии и компьютерного моделирования. Данное исследование позволило прийти к выводу, что использование компьютерного моделирования с последующим автоматизированным определением морфометрических параметров совпадает с результатами, полученными при виртопсии. Морфометрические параметры, полученные при аутопсии, превышают аналогичные результаты виртопсии за счет толщины суставного хряща и надкостницы, которые не визуализируются на КТ.

Ключевые слова: лучевая кость, головка лучевой кости, шейка лучевой кости, протезирование, моделирование

COMPARATIVE ANATOMY OF THE HUMAN RADIUS BASED ON THE RESULTS OF VIRTOPSY, AUTOPSY AND COMPUTER MODELING

Samokhina A.O., Shemyakov S.E.

N.I. Pirogov Russian National Research Medical University, Moscow, Russia

Abstract. This study presents a comparison of the morphometric parameters of the human radius obtained using virtopsy, autopsy and computer modeling. The study material consisted of 10 cadaveric right and left upper limbs of people (5 men, 5 women), whose average age was 75 ± 16 years, without signs of pathology of the musculoskeletal system. Virtopsy was performed using a Toshiba Aquilion computed tomograph; CT images in DICOM format were processed using the RadiAnt DICOM Viewer program. During autopsy, morphometry of the radius was performed using a digital caliper “ADA instruments mechanic 150”, a centimeter tape and a metal ruler. Statistical processing of the research results was carried out using the Statistica 13 for Windows application package. Computer simulation was carried out using a developed software method that allows obtaining digital CT values. The purpose of the work is to compare the parameters of the human radius obtained using virtopsy, autopsy and computer modeling. This study allowed us to come to the conclusion that the use of computer modeling followed by automated determination of morphometric parameters coincides with the results obtained during virtopsy. The morphometric parameters obtained during autopsy exceed the similar results of virtopsy due to the thickness of the articular cartilage and periosteum, which are not visualized on CT.

Keywords: radius bone, head of the radius bone, neck of the radius bone, prosthetics, modeling

Введение. Морфометрические характеристики костей человека являются важными анатомическими параметрами, которые учитываются при проведении многих антропологических исследований. Особую актуальность приобретают сведения о размерных характеристиках длинных трубчатых костей при формировании модели и изготовлении протезов. По данным литературы протезирование является приоритетным выбором в лечении сложных переломов [2, 4]. С учетом этого, весьма актуальным является максимально точное определение индивидуальных параметров кости по результатам КТ. Данный метод используется для автоматизированного проектирования модели кости, с помощью которого изображения компьютерной томографии объединяются с технологией обратного инжиниринга для получения и анализа трехмерной внутренней и внешней геометрии лучевой кости [3].

Цель исследования – сравнить морфометрические параметры лучевой кости человека, полученные при помощи виртопсии, аутопсии и компьютерного моделирования.

Материалы и методы. Материалом исследования послужили 10 трупных правых и левых верхних конечностей людей (5 мужчин, 5 женщин), средний возраст которых составил 75 ± 16 лет, без признаков патологии опорно-двигательного аппарата.

Виртопсию нефиксированных конечностей проводили с помощью компьютерного томографа Toshiba Aquilion (Япония), толщина среза составляла 1 мм. Полученные КТ изображения формата DICOM обрабатывали с помощью программы RadiAnt DICOM Viewer. Аутопсия заключалась в извлечении лучевой кости целиком с сохранением суставного хряща на проксимальном и дистальном эпифизах. Морфометрию изо-

лированной лучевой кости выполняли с помощью цифрового штангенциркуля «ADA instruments mechanic 150» (производитель: ADA Instruments НК, Китай), сантиметровой ленты и металлической линейки.

Компьютерное моделирование проводилось при помощи разработанного программного метода с условным названием «автоматизированное определение морфометрических параметров кости», позволяющего получить цифровые значения КТ [1].

Полученные в результате подсчета данные морфометрического исследования обрабатывали с использованием компьютерной программы «Statistica 13 for Windows».

Результаты и обсуждение. Морфометрические показатели, полученные при помощи виртопсии совпадают с аналогичными параметрами, полученными при помощи разработанного программного метода. Трудности измерения возникли при исследовании наименьших параметров, таких как высота и диаметры головки лучевой кости, это связано с неточной визуализацией их программой, среднее значение относительной погрешности этих параметров составило 10%.

При сравнении морфометрических параметров, полученных при виртопсии, с показателями аутопсии оказалось, что последние больше на 2-3 мм. Эта разница укладывается в средние размеры суставного хряща головки лучевой кости, толщина которого составляет до 3,5 мм [5].

Выводы. Использование компьютерного моделирования с последующим автоматизированным определением морфометрических параметров лучевой кости продемонстрировало совпадение с результатами, полученными при виртопсии.

Морфометрические параметры, полученные при аутопсии, превышают аналогичные результаты виртопсии за счет толщины суставного хряща и надкостницы, которые не визуализируются на КТ.

Список источников

1. Самохина А.О., Шемяков С.Е., Семчук И.П., Самородов А.В., Чевжик Ю.В. Автоматизированное определение морфометрических параметров лучевой кости человека по результатам ее компьютерной томографии. Бюллетень экспериментальной биологии и медицины. 2023 Т. 176, № 12 С. 801 - 804 DOI: 10.47056/0365-9615-2023-176-12-801-804
2. Khawar H., Craxford S., Ollivere B. Radial head fractures. Br J Hosp Med (Lond). 2020;81(4):1-6. Doi: 10.12968/hmed.2019.0404.
3. Lalone E., Deluce S., Shannon H., King G., Johnson J. Design of Anatomical Population-Based and Patient-Specific Radial Head Implants. J Hand Surg Am. 2017 Nov;42(11):924. Doi: 10.1016/j.jhssa.2017.05.028.
4. Swiejszkowska W., Skalskia K., Pomianowskib S., Kezdziork K. The anatomic features of the radial head and their implication for prosthesis design. Clin Biomech (Bristol, Avon). 2001 Dec;16(10):880-7. Doi: 10.1016/s0268-0033(01)00075-4
5. Yeung C., Deluce S., Willing R., Johnson M., King G., Athwal G. Regional variations in cartilage thickness of the radial head: implications for prosthesis design. J Hand Surg Am. 2015 Dec;40(12):2364-71.e1. Doi: 10.1016/j.jhssa.2015.09.005.

ОСОБЕННОСТИ ФИЗИЧЕСКОГО РАЗВИТИЯ, СТРУКТУРЫ ТЕЛА И ТЕЛОСЛОЖЕНИЯ У ПОДРОСТКОВ (13-16 ЛЕТ) И ЮНОШЕЙ (17 ЛЕТ) В ЗОНЕ АНТРОПОГЕННОГО ВОЗДЕЙСТВИЯ

Саттаров А.Э., Кенешбаев Б.К., Джолдубаев С.Дж., Джолдошева Г.Т.
Ошский государственный университет, Ош, Кыргызстан

Аннотация. Целью нашего исследования является анализ физического развития, структуры тела и типов телосложения у подростков и юношей при воздействии антропогенной среды Кыргызстана. В ходе исследования было обследовано 555 мальчиков и юношей в возрасте от 12 до 17 лет, проживающих в различных регионах Кыргызстана: в высокогорье и среднегорье - 238 человек в Алайской долине и 317 человек в антропогенно-техногенной зоне г. Ош. Методика исследования включала антропометрические измерения и расчет массы тела по методу

J. Mateigka (1921). Компьютерное соматотипирование проводилось в соответствии с методикой Р.Н. Дорохова (1991). Для оценки морфологического развития в группе мальчиков и юношей были определены коэффициент гетерохронности и индекс гармоничности согласно методике С.А. Пушкарева (1983). Таким образом у подростков из высокогорного района наблюдается увеличение короткоруконости с возрастом, сопровождаемое длинноногостью и мезоморфностью, а также выявляется брахиморфия тела и признаки хронической энергетической недостаточности. У подростков из города Ош, напротив, наблюдаются долихо- и мезоморфия грудной клетки, плеч, а также брахио- и мезоморфия верхних конечностей, сочетающиеся с преимущественной длинноногостью. У подростков из высокогорья преобладает средняя степень физического развития, причем масса МК и КК значительно увеличивается в возрасте 15-17 лет. Признаки гипотрофии у подростков из города Ош оказываются в 2-3,5 раза ниже, чем у жителей высокогорья. Абсолютное и относительное содержание жировой, мышечной и костной массы у подростков и юношей из города Ош превышает аналогичные параметры у подростков и юношей из высокогорья.

Ключевые слова: индексы габаритных размеров тела, индекс массы тела, процессы роста, соматотип и пропорции тела мальчиков и юношей

FEATURES OF PHYSICAL DEVELOPMENT, BODY STRUCTURE AND PHYSIQUE IN ADOLESCENTS (13-16 YEARS OLD) AND YOUNG MEN (17 YEARS OLD) IN THE ZONE OF ANTHROPOGENIC IMPACT

Sattarov A.E., Keneshbaev B.K., Dzholdubaev S.J., Dzholdosheva G.T.
Osh State University, Osh, Kyrgyzstan

Abstract. The purpose of our study is to analyze the physical development, body structure and body types of adolescents and young people under the influence of the anthropogenic environment of Kyrgyzstan. The study examined 555 boys and young men aged 12 to 17 years living in different regions of Kyrgyzstan: in the highlands and midlands – 238 people in the Alai Valley and 317 people in the anthropogenic-technogenic zone of Osh city. The research methodology included anthropometric measurements and calculation of body weight according to the method of J. Mateigka (1921). Mateigka (1921). Computer somatotyping was carried out in accordance with the method of R.N. Dorokhov (1991). To evaluate morphological development in the group of boys and young men, the coefficient of heterochrony and the harmony index were determined according to the method of S.A. Pushkarev (1983). Thus, adolescents from the highland region show an increase in short-armedness with age, accompanied by long-leggedness and mesomorphism, as well as brachymorphy of the body and signs of chronic energy deficiency. In contrast, adolescents from Osh city have dolicho- and mesomorphy of the chest, shoulders, as well as brachio- and mesomorphy of the upper limbs, combined with predominantly long-leggedness. In adolescents from the high mountains, the average degree of physical development prevails, with the mass of muscle and bone components increasing significantly at the age of 15-17 years. Signs of hypotrophy in adolescents from Osh city are 2-3.5 times lower than in highlanders. Absolute and relative content of fat, muscle and bone mass in adolescents and young men from Osh city exceeds similar parameters in adolescents and young men from the highlands.

Keywords: body size indices, body mass index, growth processes, somatotype and body proportions of boys and young men

Введение. В последние 10-15 лет в Кыргызстане наблюдается тенденция к увеличению астеничности и грацилизации у детей и подростков. Различные типы телосложения свидетельствуют о склонности людей к различным заболеланиям. Скорости роста и развития у детей и подростков различны и связаны также с их соматотипическими характеристиками. Развитие и изменчивость состава тела зависят от характеристик популяции, условий обитания, возраста и пола. Одним из показателей физического развития является масса тела. Однако для получения более объективной картины ее следует разбивать на три компонента: костную, мышечную и жировую массу [4, 5, 6, 7, 8, 9].

Исследования, посвященные антропометрическому анализу подростков и юношей в Кыргызстане, зачастую ограничиваются рассмотрением отдельных аспектов или являются фрагментарными, и при этом не применяются анатомические или интеграционные подходы [1, 2, 3]. Поэтому для определения взаимосвязей между различными

параметрами физического развития в этой популяции необходимо проведение целенаправленного исследования.

Цель нашего исследования заключается в проведении анализа физического развития, анатомической структуры тела и разнообразных типов телосложения у подростков и юношей в условиях воздействия антропогенной среды в Кыргызстане.

Материалы и методы. Для достижения цели исследования было проведено обследование 555 мальчиков и юношей в возрасте от 12 до 17 лет, проживающих в различных регионах Кыргызстана: в высокогорье (на высотах 3325 и 3100 м над уровнем моря) и в среднегорье (на высоте 1050 м над уровнем моря). Из них 238 человек были из Алайской долины, а 317 человек – из антропогенно-техногенной зоны г. Ош. В ходе исследования применялись методы антропометрии для измерения размеров тела и методики J. Mateigka (1921) для расчета состава массы тела. Соматотипирование проводилось по методике Р.Н. Дорохова (1991), выделяя пять основных соматических типов и два переходных типа. Кроме того, для группы обследованных мальчиков и юношей были определены коэффициент гетерохронности и индекс гармоничности морфологического развития по методике С.А. Пушкарева (1983). Для анализа результатов использовались программы Microsoft Excel 7.0 для математико-статистической обработки и SPSS15,0 for Windows для множественного дискриминантного анализа данных.

Результаты исследования и их обсуждение. У 13-летних мальчиков из антропогенно-техногенной зоны индексы габаритных размеров тела, такие как весоростовой (ВРИ); ростовесовой (РВИ); весовозрастной (ВВИ), превышают аналогичные показатели у 13-летних горцев на 1,12, 0,06 и 0,24 соответственно. При анализе соотношений парциальных размеров тела к длине тела выявлены различные уровни вариации относительных величин. У горожан отмечаются узкие плечи (98,36%), верхняя конечность более долихоморфная (на 17,54%) и менее мезо- и брахиморфная (на 7,44% и 10,11% соответственно). Грудная клетка также обнаруживает большую узость по сравнению с мезоморфной структурой (3,67%).

У обследованных мальчиков выявлена значительная долихоморфия нижних конечностей. В группе с оптимальной массой тела (индекс массы тела (ИМТ) $19,35 \pm 0,16$ кг/м², диапазон 16,66-21,95) составляет 75,41%, а с пониженной массой – 24,59% (гипотрофия). Не выявлен дефицит массы тела (И<16) как у горцев. Процент мальчиков с нормотрофией больше на 26,76%, а с гипотрофией меньше на 34,61%. Сигмальные отклонения длины тела свидетельствуют о среднем уровне развития, при этом выше среднего и ниже среднего степени роста (2,39% и 2,53%). По массе – уровень средний, при этом выше среднего и ниже среднего с относительным ростом (2,08%, 3,01% и 5,09%). Развитие ОГК характеризуется средним и выше средним уровнями.

Анализ состава массы тела мальчиков из города Ош показал увеличение абсолютных значений мышечной, жировой и костной массы по сравнению с аналогичными показателями мальчиков из высокогорной зоны. В частности, мышечный компонент составляет значительную часть общей массы тела. Относительные величины мышечной, жировой и костной массы в общей массе тела различаются. Сравнительный анализ габаритных размеров тела мальчиков из двух групп показал наличие значимых различий в показателях (табл. 1).

У 14-летних подростков индексы габаритных размеров тела указывают на увеличение веса относительно возраста (ВВИ), а также на рост длины тела относительно возраста (РВИ) и длины тела относительно веса (ВРИ).

По сравнению с данными 13-летнего возраста наблюдаются определенные изменения в показателях формы телосложения. В частности, сохраняясь значения долихоморфии грудной клетки и плеч, отмечается увеличение долихо-мезоморфии и снижение брахиморфии верхней конечности. Также увеличилась долихоморфия нижней конечности. По индексу вероятности происходит снижение значений мезоморфов, а так-

же регистрируется умеренная брахиморфия (12,9%). Значения длины туловища свидетельствуют о его трапециевидной форме ($55,34 \pm 0,82$ см).

Таблица 1

Центильная таблица (шкала) тотальных размеров тела у мальчиков и юношей антропогенно-техногенной зоны

Показатель	min-max	Возраст(лет)	Центильные интервалы							
			1	2	3	4	5	6	7	8
			Центили							
			3(5)	10	25	50	75	90	97(95)	
Длина тела, см	145,84-154,68	13	145,84	147,23	149,12	150,23	152,58	153,23	154,54	
	150,52-158,23	14	150,59	151,60	152,92	154,48	156,56	157,28	158,18	
Масса тела, кг	39,75-47,43	13	39,84	40,65	42,22	43,64	45,58	46,47	47,28	
	46,73-54,24	14	46,75	47,64	48,99	50,51	52,36	53,36	54,2	
ОГК, см	68,81-77,41	13	68,89	70,30	72,34	73,19	75,79	76,43	77,34	
	71,85-79,26	14	71,88	72,77	74,15	75,34	76,45	78,29	79,24	

У горожан наблюдается значительное увеличение абсолютной долихоморфии плеч, почти в два раза увеличилась долихоморфия верхних и нижних конечностей, а также грудной клетки на 15,42%. В результате снизились относительные значения мезо- и брахиморфии рук, мезоморфии грудной клетки и ног (-4,68%, -15,83% и -37,68%). По индексу гармоничного развития 87,04% мальчиков имеют гармоничное развитие, при этом снизились значения брахиморфии тела (12,96% против 16,33%, табл.2). Индекс массы тела (ИМТ) обследованных мальчиков свидетельствует о нормотрофии. Тем не менее, у 5 мальчиков из первой группы выявлена гипотрофия (10,20%).

Таблица 2

Пропорциональность телосложения мальчиков и юношей горцев (в %)

Возраст, лет	Типы телосложения	Показатель, индекс				
		ширины плеч	длины верхней конечности	грудной клетки	длины нижней конечности	Вервека, ИВ
13	Долихоморфность	100,0	5,41	86,49	67,57	-
	Мезоморфность		18,92	13,51	32,43	100,0
	Брахиморфность		75,68	-	-	-
14	Долихоморфность	4,08	18,37	73,47	53,06	-
	Мезоморфность	95,92	30,61	26,53	46,94	83,67
	Брахиморфность	-	51,02	-	-	16,33

Сигмальные отклонения показателей степени физического развития (по сравнению с 13-летним возрастом) характеризуются тенденцией к увеличению показателей выше и ниже средней степени развития, а также снижением относительных и абсолютных величин средней степени развития длины, массы тела и окружность грудной клетки (ОГК). Сравнение с аналогичными данными первой группы также показывает снижение средней степени физического развития длины и массы тела, а также тенденцию к увеличению средней степени развития ОГК. При этом возросли величины выше средней степени развития длины тела, а также снизились относительные значения выше

средней степени развития массы тела и ОГК (табл. 1). Показатели габаритных размеров и площадь поверхности тела (ППТ) увеличены по сравнению с аналогичными данными 13-летнего возраста, а также с 14-летними подростками первой группы ($p \leq 0,05$).

По значениям индекса ИВ преобладает мезоморфия – гармоничное развитие тела. С 14-летнего возраста регистрируется умеренная брахиморфия тела (12,96%). Среди городских юношей у 13,73% выявлено отставание в показателях длины тела.

Сигмальные отклонения показателей свидетельствуют о преобладании средней степени развития массы, длины тела и ОГК. По длине тела наблюдается тенденция к росту ниже средней степени развития.

Абсолютный прирост костной массы (в возрасте от 12 до 14 лет) составляет 6,38 кг. С ростом габаритных размеров тела (массы и длины) возрастает отношение веса тела к росту (индекс ППТ) – 0,42 (в возрасте от 12 до 17 лет). Установлены различия в относительных содержаниях МК у подростков и юношей из первой и второй групп.

Заключение. Таким образом, физическое развитие подростков из высокогорного района и города Ош различается по телосложению и антропометрическим параметрам. Подростки высокогорного района проявляют увеличение короткорукости с возрастом и признаки хронической энергетической недостаточности, в то время как в городе Ош отмечается другой набор физических характеристик. У подростков из города Ош выявлены признаки гипотрофии, но содержание жировой, мышечной и костной массы превышает аналогичные показатели у подростков из высокогорья.

Эти результаты могут быть полезны для планирования социально-медицинских программ и адаптации подходов к здравоохранению и образованию в различных климатических и географических условиях.

Список литературы

1. Абдылдаева, А.А. Влияние средовых факторов риска на физическое развитие детей Кыргызстана: автореф. дисс.... канд. мед. наук: 14.00. 14 / А.А. Абдылдаева - Бишкек, 2009. – 22 с.
2. Байгазаков, А.Т. Возрастные, индивидуальные и половые особенности антропометрических параметров тела детей 7-12 лет жизни в условиях высокогорья Кыргызстана: автореф. дисс. ... канд. мед. наук: 14.00.02 / А.Т. Байгазаков. – Москва. – 2001. – 20с.
3. Бакасов, Б.Б. Оценка физического развития и функции кардиореспираторной системы у студентов I курса КГМА/ Б.Б. Бакасов //Вестник КГМА им. И.К. Ахунбаева. – Бишкек. – 2011. - 0№2. –С.4-5.
4. Богданова, Е.А. Особенности физического развития подростков в Республике Калмыкия/ Е.А. Богданова //М., Морфология. - 2008.-Т 133. - №2. -С.20.
5. Волков, Л. В. Физические способности детей и подростков //Л.В. Волков // Киев: Здоровье, 1981. – С.135.
6. Година, Е.З. Рост и развитие детей в условиях высокогорья: межгрупповой анализ. Часть I. Морфофизиологическая характеристика девочек / Е.З. Година //Вестник Московского университета Серия 23. –Антропология. -2015. -№4. –С.11-30.
7. Дорохов Р.Н. Соматотипирование детей и подростков // Новости спортивной и медицинской антропологии. – 1991. – № 3. – С. 107–121.
8. Глазырина, Т.М. Модель устойчивости к факторам высокогорья у лиц призывного возраста/ Т.М. Глазырина //Экстремальная деятельность человека. -2016. -№4(41). –С.29-31.
9. Syme C.S. Differences in blood pressure and its relationship to body composition and metabolism in adolescence / С. Syme, М. Abrahamowics, G.T. Leonard [et.al] // Arch. Pediatz. Adolesc. Med. – 2009. – V. 163. – №9. – P. 818–825.

СРАВНИТЕЛЬНЫЙ КОРРЕЛЯЦИОННЫЙ АНАЛИЗ ДИНАМИКИ КОМПОНЕНТНОГО СОСТАВА ТЕЛА ОБУЧАЮЩИХСЯ ГРАЖДАНСКОГО И ВОЕННО-МЕДИЦИНСКОГО ВУЗОВ

Семенов А.А.^{1,2}, Гайворонский И.В.^{1,2,3}, Криштоп В.В.¹,
Никонорова В.Г.⁴, Горбанев О.В.³

¹Военно-медицинская академия им. С.М. Кирова, Санкт-Петербург, Россия

²Санкт-Петербургский государственный университет, Санкт-Петербург, Россия

³Национальный медицинский исследовательский центр им. В.А. Алмазова,

Санкт-Петербург, Россия

⁴Государственный научно-исследовательский испытательный институт военной медицины, Санкт-Петербург, Россия

Аннотация. Сравнительное исследование динамики показателей компонентного состава тела обучающихся гражданского и военного вузов является методом объективной оценки состояния физического развития. Цель исследования – провести корреляционный анализ динамики показателей компонентного состава тела юношей и девушек, обучающихся в гражданском и военно-медицинском вузах. Объектом исследования послужила связанная выборка из 60 юношей и 60 девушек – студентов СПбГУ в возрасте от 17 до 23 лет (1-6 курсы), которые ежегодно проходили исследование в июле после экзаменов. В качестве группы сравнения исследованы курсанты Военно-медицинской академии им. С.М. Кирова (ввуз). По результатам корреляционного анализа все показатели были разделены на две группы: в первую вошли показатели, не имеющие достоверных корреляций; вторую составили показатели, у которых имелась хотя бы одна достоверная связь между одноименными показателями юношей или девушек. Таким образом, по результатам корреляционного анализа показателей компонентного состава тела обучающихся, курсанты вуза обладают более гармоничным физическим развитием, большей выносливостью и лучшим развитием мышечного компонента тела.

Ключевые слова: обучающиеся, динамика, компонентный состав тела

COMPARATIVE CORRELATION ANALYSIS OF THE DYNAMICS OF COMPONENT COMPOSITION OF THE BODY OF STUDENTS IN CIVIL AND MILITARY-MEDICAL UNIVERSITIES

Gaivoronsky I.V.^{1,2,3}, Semenov A.A.^{1,2}, Chrisstop V.V.¹, Nikonorova V.G.⁴, Gorbanev O.V.³

¹S.M.Kirov Military Medical Academy, St. Petersburg, Russia

²St. Petersburg State University, St. Petersburg, Russia

³V.A. Almazov National Medical Research Center, St. Petersburg, Russia

⁴State Research Testing Institute of Military Medicine, Saint Petersburg, Russia

Abstract. A comparative study of the dynamics of indicators of the component composition of the body of students at civilian and military universities is a method of objective assessment of the state of physical development. The purpose of the study is to conduct a correlation analysis of the dynamics of indicators of the component composition of the body of boys and girls studying at civilian and military-medical universities. The object of the study was a linked sample of 60 boys and 60 girls - students of SPbU aged 17 to 23 years (1-6 years), who were studied annually in July after exams. As a comparison group, cadets of the Military Medical Academy named after. SM. Kirov. Based on the results of the correlation analysis, all indicators were divided into two groups: the first included indicators, which did not have reliable correlations; the second consisted of indicators that had at least one reliable connection between the same indicators of boys or girls. Thus, according to the results of a correlation analysis of indicators of the component composition of the body of students, university cadets have more harmonious physical development, greater endurance and better development of the muscular component of the body.

Keywords: students, dynamics, component composition of the body

Введение. Сравнительное исследование динамики показателей компонентного состава тела обучающихся гражданского и военного вузов является методом объективной оценки состояния физического развития [3].

Цель – провести корреляционный анализ динамики показателей компонентного состава тела юношей и девушек, обучающихся в гражданском и военно-медицинском вузах.

Материал и методы. Объектом исследования послужила связанная выборка из 60 юношей и 60 девушек – студентов СПбГУ в возрасте от 17 до 23 лет (1-6 курсы), которые ежегодно проходили исследование в июне после экзаменов. В качестве группы сравнения были использованы данные исследования курсантов Военно-медицинской академии им. С.М. Кирова (ввуз) [4]. По данным многоэтапного обследования медицинских комиссий в военных комиссариатах абитуриенты ввуза были практически здоровыми. Измерение компонентного состава тела проводили с помощью анализатора компонентного состава тела Tanita MC-780 MA.

Для статистической обработки результатов исследования использовалось программное обеспечение Statistica 12. Корреляционный анализ включал в себя определение взаимосвязи между средними арифметическими значениями одноименных показателей двух массивов данных описывающих компонентный состав тела и физиологические показатели гражданского и военного медицинского вузов при помощи непараметрического коэффициента корреляции Кендала (τ), который считали достоверным при ($p < 0,05$).

Результаты. По результатам корреляционного анализа все показатели были разделены на две группы: в первую вошли показатели обучающихся военного и гражданского вузов, не имеющие достоверных корреляций; вторую составили показатели, у которых имелась хотя бы одна достоверная связь между одноименными показателями юношей или девушек.

Отсутствие корреляций между показателями, характеризующими развитие мышечной ткани у юношей и девушек военного и гражданского вузов, свидетельствует о качественно разной динамике этих показателей, которая может быть обусловлена разным уровнем физической нагрузки. Также в данную группу вошли показатели выносливости – спирометрия и основной уровень обмена веществ. Общая и специальная выносливость обеспечивают выполнение функциональных врачебных обязанностей с достаточно высоким уровнем работоспособности в течение рабочего дня любой продолжительности и напряженности [2, 3].

Вторую группу показателей, имеющих достоверные корреляции ($p < 0,05$) между динамикой показателей компонентного состава тела обучающихся гражданского и военного вузов, составили общая жировая масса, жировая масса туловища, верхних и нижних конечностей, уровень висцерального жира, диастолическое артериальное давление. Последовательность изменений данных показателей связана с общими для представителей гражданского и военного медицинского вуза факторами, такими как переход из юного в первый зрелый возраст, гормональные перестройки, изменения экспрессии генов и т.д.

Выводы. Таким образом, по результатам корреляционного анализа показателей компонентного состава тела обучающихся, курсанты ввуза обладают более гармоничным физическим развитием, большей выносливостью и лучшим развитием мышечного компонента тела.

Список источников

1. Ендальцев Б.В. Физическая культура, здоровье и работоспособность человека в экстремальных условиях. СПб: МО РФ. 2008. 198 с.
2. Никитюк Д.Б., Николенко В.Н., Хайруллин Р.М. Антропометрический метод и клиническая медицина // Журнал анатомии и гистопатологии. 2013. Т. 2. № 2. С. 10–14.
3. Снежницкая В.В., Савченко Т.А., Багаева Е.В. Содержательные особенности профессионально-прикладной физической культуры студентов медицинских вузов // Современные проблемы физического воспитания, спортивной тренировки, оздоровительной и адаптивной физической культуры: Мат. XVIII Междунар. науч.-практ. конф., Нижний Новгород, 2019. С. 77–80.

4. Gaivoronkii I.V., Semenov A.A., Krishtop V.V. Correlation-based comparative gender characteristics of physical development in applicants of a military university // Журнал анатомии и гистопатологии. 2022. Vol. 11, № 3. P. 16–22. EDN DFELWI

СРАВНИТЕЛЬНАЯ ХАРАКТЕРИСТИКА СОМАТОМЕТРИЧЕСКИХ ПОКАЗАТЕЛЕЙ СТУДЕНТОК РАЗНЫХ ВУЗОВ

Спивак А.С., Брагина А.М., Цветкова В.Н.

Ярославский государственный университет им. П. Г. Демидова, Ярославль, Россия

Аннотация. В исследовании представлено сравнение студенток-медиков (116 человек) и студенток-биологов (119 человек) по ряду антропометрических показателей – длине тела, массе тела, индексу массы тела и по компонентному составу тела. Статистически значимых различий по антропометрическим показателям обнаружено не было, однако были отмечены значимые различия по большинству показателей компонентного состава тела. Студентки-биологи имели большие значения абсолютной и относительной жировой массы тела. При этом значения абсолютной скелетно-мышечной массы, абсолютной активной клеточной массы, тощей массы, общей жидкости и величины удельного основного обмена были у биологов значимо ниже. Различия обнаружены в индивидуальном распределении абсолютной, относительной жировой массы и абсолютной скелетно-мышечной массы. Доля медиков с оценкой значения «Выше нормы» по величине абсолютной жировой массы составила 35 %, среди студенток-биологов – 53 %. В два раза отличалась доля студенток с избыточным содержанием относительной жировой массы: среди медиков доля таких студенток составила 38 %, среди биологов – 74 %. Доля девушек с недостатком мышечной массы среди медиков была ниже на 12% по сравнению с биологами. Результаты измерений позволили сделать вывод о значимых различиях по соматометрическим показателям и компонентному составу тела студенток-медиков и студенток-биологов. Это может быть связано с большей информированностью студенток медицинского университета о ведении здорового образа жизни и большей вовлеченностью в поддержание собственного здоровья, однако для более точной оценки причин необходимы дальнейшие исследования, направленные на выявление индивидуальных особенностей образа жизни студенток обоих направлений обучения.

Ключевые слова: здоровье, студенческая молодежь, компонентный состав тела, соматометрические показатели

COMPARATIVE CHARACTERISTICS OF SOMATOMETRIC INDICATORS OF FEMALE STUDENTS OF DIFFERENT UNIVERSITIES

Spivak A.S., Bragina A.M., Tsvetkova V.N.

P.G. Demidov Yaroslavl State University, Yaroslavl, Russia

Abstract. The study presents a comparison of female medical students (116 people) and female biology students (119 people) on a number of anthropometric indicators - body length, body weight, body mass index and body composition. No statistically significant differences were found in anthropometric indicators, however, significant differences were noted in most indicators of body composition. Biology students had higher values of absolute and relative body fat mass. At the same time, the values of absolute skeletal muscle mass, absolute active cell mass, lean mass, total fluid and specific basal metabolic rate were significantly lower among biologists. Differences were found in the individual distributions of absolute, relative fat mass and absolute skeletal muscle mass. The share of doctors with an assessment of the value “Above the norm” in terms of absolute fat mass was 35%, among female biology students – 53%. The proportion of female students with excess relative fat mass was twofold different: among medical students, the proportion of such female students was 38%, among biologists – 74%. The proportion of girls with a lack of muscle mass among doctors was 12% lower compared to biologists. The measurement results allowed us to conclude that there were significant differences in somatometric indicators and body composition of female medical students and female biology students. This may be due to the greater awareness of medical university students about maintaining a healthy lifestyle and greater involvement in maintaining their own health, however, for a more accurate assessment of the reasons, further research is needed, aimed at identifying the individual characteristics of the lifestyle of students in both areas of study.

Keywords: health, student youth, body composition, somatometric indicator

Введение. Студенческая молодежь является одним из ключевых потенциалов развития общества, поэтому проблема раннего выявления нарушений здоровья, их профилактики и коррекции представляет собой важный общегосударственный вопрос. Повышение валеологической грамотности и информированности студентов о важности ведения здорового образа жизни в целях снижения риска развития заболеваний является важнейшей задачей учебных заведений.

Цель исследования: дать сравнительную характеристику соматометрических показателей студенток-медиков и студенток-биологов.

Материалы и методы. В ходе работы обследовано 235 девушек в возрасте от 17 до 24 лет. Выборка состояла из студенток, обучающихся на факультете биологии и экологии Ярославского государственного университета им. П.Г. Демидова (119 человек, средний возраст 19,1±1,4 лет) и студенток Ярославского государственного медицинского университета (116 человек, средний возраст 19,8±0,6 лет). Длину тела и массу тела измеряли по стандартным методикам [3, 4]. Индекс массы тела (ИМТ, кг/м²) рассчитывали по формуле ИМТ=МТ/ДТ². Компонентный состав тела оценивали методом биоимпедансометрии с использованием анализатора состава тела ABC-01 «Медасс» («МЕДАСС», Россия). Измерение проводили по стандартной тетраполярной схеме [4]. Результаты обработаны статистически при помощи программы IBM SPSS Statistics 26 с использованием Т-критерия Стьюдента для независимых выборок и критерия Манна-Уитни [2].

Результаты и обсуждение. Статистически значимых различий по показателям длины тела и массы тела между девушками, обучающимися в разных вузах обнаружено не было. Среднегрупповое значение длины тела составило 166,3±6,1 см и 165,4±6,0 см, среднее значение массы тела –59,8±11,6 кг и 59,7±10,7 кг для студенток-медиков и студенток биологов соответственно. Среднее значение индекса массы тела у студенток-медиков сопоставимо с величиной данного показателя у студенток-биологов и входит в диапазон нормы – 21,6±3,8 кг/м² и 21,9±4,0 кг/м².

Данные по компонентному составу тела представлены в табл. 1

Таблица 1

Показатели компонентного состава тела у студенток-медиков и студенток-биологов (М±σ)

Показатель	Медики	Биологи	P уровень
Жировая масса, кг	17,0±8,1	18,6±7,8	0,026*
Жировая масса, %	27,1±7,6	30,0±7,2	0,004*
Скелетно-мышечная масса, кг	21,2±2,4	20,0±2,2	0,000*
Скелетно-мышечная масса, %	47,7±5,0	48,6±1,7	0,059
Активная клеточная масса, кг	24,4±2,8	23,1±2,9	0,000*
Активная клеточная масса, %	54,9±6,1	56,1±3,4	0,056
Тощая масса, кг	42,8±4,4	41,1±4,1	0,003*
Общий жидкости, кг	31,3±3,4	30,1±3,0	0,004*
Удельный основной обмен, ккал/м2/сут	842,0±55,2	818,1±50,1	0,001*
Основной обмен, ккал/сут	1394,1±101,1	1345,7±92,7	0,000*

Примечание: * – статистически значимые различия.

Студенты-биологи имели большие значения абсолютной и относительной жировой массы тела. При этом значения абсолютной скелетно-мышечной массы, абсолютной активной клеточной массы, тощей массы, общей жидкости и величины удельного основного обмена были у биологов достоверно ниже. Существует прямая зависимость: с понижением физической активности снижается содержание активной клеточной массы, а значит, замедляется обмен веществ, что, в свою очередь, может приводить к увеличению жировой массы тела [1]. В литературе также отмечается связь уровней активной клеточной и тощей массы с белковой компонентой питания [4].

Существенные различия обнаружены в индивидуальном распределении абсолютной, относительной жировой массы и абсолютной скелетно-мышечной массы. Доля медиков с оценкой значения «Выше нормы» по величине абсолютной жировой массы составила 35 %, тогда как доля таких лиц среди студенток-биологов составила 53 %. Почти в два раза отличалась доля студенток с избыточным содержанием относительной жировой массы: среди медиков доля таких студенток составила 38 %, среди биологов – 74 %. Доля девушек с недостатком мышечной массы среди медиков была ниже на 12% по сравнению с биологами.

Заключение Компонентный состав тела студенток-медиков и студенток-биологов отличается по большинству исследуемых показателей. Это может быть связано с большей информированностью студенток медицинского университета о ведении здорового образа жизни и большей вовлеченностью в поддержание собственного здоровья, однако для более точной оценки причин необходимы дальнейшие исследования, направленные на выявление индивидуальных особенностей образа жизни студентов обоих направлений обучения.

Список источников

1. Гирш Я. В. Роль и место биоимпедансного анализа в оценке состава тела детей и подростков с различной массой тела / Я. В. Гирш, О. А. Герасимчик // Бюллетень сибирской медицины. – 2018. – №17 (2). – С. 121–132
2. Гржибовский А. М. Анализ количественных данных для двух независимых групп / Гржибовский А. М. // Экология человека. – 2008. – № 2. – С. 54–61.
3. Никитюк Д. Б. Использование метода комплексной антропометрии в спортивной и клинической практике: методические рекомендации / Д. Б. Никитюк, Е. А. Бурляева, В. А. Тутельян [и др.]. – М.: Спорт, 2018. – 64 с.
4. Николаев Д. В. Биоимпедансный анализ состава тела человека / Д. В. Николаев, А. В. Смирнов, И. Г. Бобринская [и др.]. – М.: Наука, 2009. – 329 с.

МОРФОЛОГИЧЕСКИЕ ХАРАКТЕРИСТИКИ СЕРДЦА И ЕГО ПРОВОДЯЩЕЙ СИСТЕМЫ У ДЕТЕЙ ПЕРВОГО ГОДА ЖИЗНИ ПРИ ПОЛНОЙ ФОРМЕ ОТКРЫТОГО АТРИОВЕНТРИКУЛЯРНОГО КАНАЛА

Спирина Г.А., Торопов Н.В.

Уральский государственный медицинский университет, Екатеринбург, Россия

Аннотация. На 10 препаратах сердца новорожденных и грудных детей общепринятыми анатомическими методиками изучены морфологические характеристики сердца и его проводящей системы при полной форме открытого атриовентрикулярного канала (ОАВК). Установлено, что наиболее выраженной форме ОАВК соответствует расположение предсердно-желудочкового узла (ПЖУ) в задней стенке основания правого предсердия, удлинение предсердно-желудочкового пучка (ПЖП) в 2,2 – 2,8 раза, своеобразия формы ПЖП и его ножек, что связано с особенностями строения частей межжелудочковой перегородки (МЖП).

Ключевые слова: сердце, проводящая система, открытый атриовентрикулярный канал, новорожденный

MORPHOLOGICAL CHARACTERISTICS OF THE HEART AND ITS CONDUCTION SYSTEM IN THE FIRST YEAR LIFE CHILDREN WITH A COMPLETE FORM OF OPEN ATRIOVENTRICULAR CANAL

Spirina G.A., Toropov N.V.

Ural State Medical University, Ekaterinburg, Russia

Abstract. Using 10 Specimens of the heart of newborns and infants, the morphological characteristics of the heart and its conduction system with the complete form of the open atrioventricular canal (OAVC) were studied with generally accepted anatomical methods. It has been established that the most pronounced form of OAVC corresponds to the location of the atrioventricular node in the posterior wall of the base of the right atrium, the elongation of the atrioventricular bundle by 2,2 – 2,8

times, the original shape of the atrioventricular bundle and its right and left bundles, which associated with structural features parts of the interventricular septum.

Keywords: heart, conduction system, open atrioventricular canal, newborn

Одним из типов врожденных пороков сердца является ОАВК. Хирургическое лечение детям с критическими врожденными пороками сердца (ВПС), рожденным в Свердловской области, оказывается на базе детского кардиохирургического отделения областной клинической больницы. За 5 лет частота рождения детей с полной формой ОАВК составила 6,4% среди детей с ВПС.

Цель работы: изучить морфологические особенности строения сердца и его проводящей системы у новорожденных и грудных детей с полной формой ОАВК.

Материал работы составили 10 препаратов сердца новорожденных и грудных детей с полной формой ОАВК. Использован комплекс методов, направленных на одновременное изучение анатомических характеристик проводящей системы и сердца (на одном и том же препарате). Применялось макро-микротрепарирование проводящей системы, морфометрическое исследование отделов желудочков, частей МЖП (синусной, трабекулярной, конусной), ПЖУ, одноименного пучка, его ножек с последующей статистической обработкой [1].

Результаты. При полной форме ОАВК отмечена выраженная диспропорция соотношений длины отделов притока и оттока желудочков, что является одной из важных дискретных анатомических черт этого типа порока [1, 2, 3]. Наименьшую длину имеет центральная часть левой стороны МЖП. Отмечено сужение отдела оттока левого желудочка. В 5 препаратах сердца с полной формой ОАВК выявлено сужение отдела оттока левого желудочка на 24,4%, диспропорция соотношений между параметрами частей МЖП (синусной, трабекулярной, конусной). Обнаружена значительная диспропорция развития синусной части с отставанием задне-верхнего ее участка и преобладанием в развитии участка, пограничного с трабекулярной частью. Ширина последней больше таковой верхней участка синусной части МЖП в 2,5 – 3,2 раза. Длина конусной части МЖП на правой ее стороне увеличивается в 1,24 – 1,47 раза по сравнению с сердцем, сформированным без ВПС. При полной форме ОАВК положение частей проводящей системы не зависит от морфологии передней створки общего предсердно-желудочкового клапана. ПЖУ располагается в основании задней стенки правого предсердия или в самом заднем участке основания межпредсердной перегородки над задней частью несформированного центрального фиброзного тела, имеет треугольную или овальную форму. Узел локализуется непосредственно под отверстием венозного синуса или кпереди от него на расстоянии от 1 мм до 3,5 мм у грудных детей.

Длина ПЖП до анатомической бифуркации у грудных детей при данной патологии превосходит таковую у детей этого же возраста в 2,2 – 2,8 раза. Желудочковая часть ПЖП располагается на левой стороне мышечного гребня синусной части МЖП под углом 65° от уровня горизонтальной плоскости (рис. 1). ПЖП вогнут кпереди и кверху, подтверждая недоразвитие верхнего участка синусной части МЖП, «ковшеобразную» деформацию ее края (рис. 2). Характерной особенностью строения правой ножки при полной форме ОАВК является отклонение кверху на 30° от уровня горизонтальной плоскости ее проксимальной части. Проксимальная и дистальная части правой ножки располагаются под эндокардом, средняя часть – внутримышечно. Начальная часть левой ножки образует с предсердно-желудочковым пучком угол 130° - 160°, вогнута кпереди. Заднее разветвление левой ножки короткое, отклонено больше к задней стенке левого желудочка по сравнению с нормально сформированным сердцем. Таким образом, наиболее выраженной форме ОАВК соответствует большая степень диспропорции соотношения длины отделов притока и оттока левого желудочка, расположение ПЖУ в задней стенке основания правого предсердия. ПЖП удлиннен в 2,2 – 2,8 раза.

Своеобразие конфигурации ПЖП и его ножек связано с особенностями строения частей МЖП при этом типе ВПС.

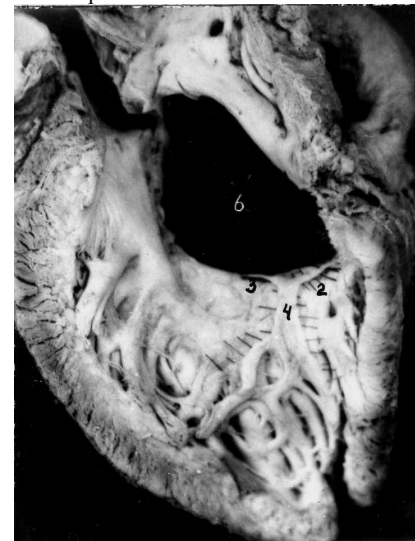

Рис. 1. Левостороннее положение желудочковой части (2) ПЖП при ОАВК. Левая ножка ПЖП – 3. Ребенок 6 мес. Фото с препарата

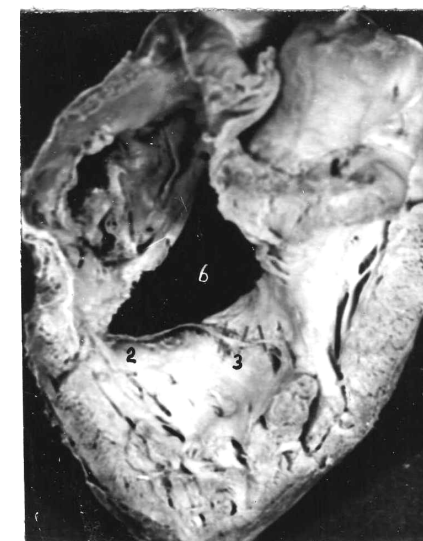


Рис. 2. «Ковшеобразная» деформация ПЖП (2) при ОАВК. Правая ножка ПЖП – 3. Ребенок – 6 мес. Фото с препарата.

Список источников

1. Сивев А.Ф., Крымский Л.Д. Хирургическая анатомия проводящей системы сердца// АМН СССР. – М.: Медицина, 1985. - 272с.
2. Davies M.J., Anderson R.H., Becker A.E. The conduction system of the heart. London, Boston, Durban: Butterworths, 1983. 337p.
3. Piccoli G.P., Wilkinson J.L. Makartney F.J. Morphology and classification of complete atrioventricular defects // Brit. Heart J. – 1979. – Vol. 42. – P 633 – 639.

ОСОБЕННОСТИ МОРФОЛОГИИ НАДПОЧЕЧНИКОВ У СОБАК

Стельников И.Г., Антошина В.В., Целоусова Ю.М., Шкарина Е.В.

Приволжский исследовательский медицинский университет, Нижний Новгород, Россия

Аннотация. Необходимость персонификации организации и функционирования органов и систем организма определяет актуальность исследования. Цель исследования – выявление морфологических особенностей надпочечников у интактных животных. Работа выполнена на 40 беспородных половозрелых собаках-самцах, двух-трех лет, массой около 15 кг. На срезах правого надпочечника, окрашенных гематоксилином-эозином и по Ван Гизону, определяли ширину зон надпочечника, расстояния между капиллярами, диаметр капилляров. Статистическая обработка полученных данных проведена в программе “AnalystSoft Inc., StatPlus, версия 6 (www.analystsoft.com)”. Нормальность распределения оценивалась с помощью критерия Колмогорова - Смирнова. Показатели представлены в виде Me (Q1; Q3), где Me – медиана, Q1 – первый квартиль (25%), Q3 – третий квартиль (75%), а также минимального и максимального значений. Ширина клубочковой зоны была наименьшей. Размеры капилляров коркового и мозгового вещества не отличались. Расстояния между сосудами клубочковой зоны превышали значения в других зонах. Различия в морфологическом состоянии надпочечника у интактных со-

бак будут определять выраженность и направленность изменений коркового и мозгового вещества при различных воздействиях.

Ключевые слова: надпочечники, капилляры, корковое вещество, мозговое вещество

PECULIARITIES OF THE ADRENAL GLANDS IN DOGS

Stelnikova I.G., Antoshina V.V., Tselousova Yu.M., Shkarina E.V.
Privolzhsky Research Medical University, Nizhny Novgorod, Russia

Abstract. The relevance of the study is determined to personification of organization and functioning of organs and systems of the organism. The aim of the investigation was to study structural features of the adrenal glands. The work was performed on 40 dogs, two to three years, with a mass of about 15 kg. The width of the zones of the adrenal gland, the distance between capillaries, the diameter of capillaries were determined on slices of the right adrenal gland stained with hematoxylin-eosin and by Van Gizon. The statistical processing of the data is carried out in the program "Analyst-Soft Inc., StatPlus, version 6 (www.analystsoft.com)". The normality of the distribution was evaluated by Kolmogorov - Smirnov test. The indicators are presented as Me (Q1; Q3), where Me is the median, Q1 is the first quartile (25%), Q3 is the third quartile (75%), and minimum and maximum. The glomerular zone had the smallest width. The sizes of the capillaries of cortical and medullary substances were near equal. The distances between the capillaries of the glomerular zone were largest. Differences in the morphological state of the adrenal gland in intact dogs determine changes in the morphology of cortical and medullary substances in special conditions.

Keywords: adrenal glands, capillaries, cortical substance, medullary substance

Введение. Исследователи всегда стремились связать морфологические особенности организма с его функциональными возможностями. Особое место в определении степени физического развития отводится понятию «функциональная конституция», а одна из ведущих ролей принадлежит эндокринным органам [1, 2].

Цель исследования — выявление морфологических особенностей надпочечников как базовых элементов, определяющих возможности адаптационных реакции организма в целом.

Материалы и методы. Работа выполнена на 40 беспородных половозрелых собаках-самцах, возраст составил 2-3 года, масса — в среднем около 15 кг. Животных содержали в стандартных условиях вивария (не менее двух месяцев), где соблюдали карантин и осуществляли соответствующую вакцинацию. Исследования на животных проводили в соответствии с приказами Минвуза СССР № 742 от 13.11.84 «Об утверждении правил проведения работ с использованием экспериментальных животных» и № 48 от 23.01.85 «О контроле за проведением работ с использованием экспериментальных животных».

Взятие материала осуществляли под тиопенталовым наркозом (0,5 мл 10% раствора тиопентала натрия на 1 кг веса животного) в стандартное время суток – 10-12 часов. В условиях управляемого дыхания рассекали переднюю брюшную стенку и извлекали надпочечники. Срезы правого надпочечника толщиной 5 мкм окрашивали гематоксилином-эозином и по Ван Гизону. Видеозахват кадров срезов надпочечников выполнен с помощью микроскопа «Leika DMLS» (камера «CCB Camera DIGITAL Cosom»). На оцифрованных изображениях в программе ImageJ измерялись ширина зон надпочечника (клубочковой зоны, пучковой зоны и сетчатой зоны вместе, мозгового вещества), диаметр капилляров и расстояния между ними, результаты представлены в условных единицах (усл. ед.).

Статистическая обработка полученных данных проведена в программе "AnalystSoft Inc., StatPlus, версия 6 (www.analystsoft.com)". Нормальность распределения оценивалась с помощью критерия Колмогорова - Смирнова. Показатели представлены в виде Me (Q1; Q3), где Me – медиана, Q1 – первый квартиль (25%), Q3 – третий квартиль (75%).

Результаты и обсуждение. Оба надпочечника были достаточно плотной консистенции, бобовидной или треугольной формы. Мозговое вещество на разрезе выгляде-

ло более темным, что позволяло его отличить от коркового вещества. Капсула органа (наружная капсула) включала коллагеновые и эластические волокна и клетки, была достаточно выражена, определено много капилляров, часть из них – с единичными эритроцитами. Клубочковая зона была достаточно структурирована, округлой формы клубочки хорошо выражены. Клетки с четкими границами содержали в центре нормохромные ядра овальной формы. Цитоплазма адренокортикоцитов была светлой, равномерно окрашенной. Явлений кровоизлияния и отека не наблюдалось. Капилляры диаметром 5 усл. ед. (4; 6) располагались на расстоянии 36 усл. ед. (30; 40) друг от друга (минимальная дистанция была 16 усл. ед., максимальная — 49 усл. ед.), содержали единичные эритроциты. Ширина клубочковой зоны составила 11 усл. ед. (10; 12), при крайних значениях – 7 усл. ед. и 16 усл. ед.

В пучковой и сетчатой зонах выражены тяжи клеток без изменений цитоплазмы. Ядра эндокриноцитов были округлой формы с четкими границами. Размеры капилляров этих зон практически не отличались от сосудов клубочковой зоны (колебания параметра – от 3 усл. ед. до 7 усл. ед., средние значения 5 усл. ед. (4; 5)). Межкапиллярные расстояния были достоверно меньше (18 (16; 20) усл. ед.), чем клубочковой зоне, определен разброс показателя от 13 усл. ед. до 25 усл. ед. Суммарная ширина пучковой и сетчатой зон (73 (69; 76) усл. ед.) практически в 7 раз превышала размер клубочковой зоны, минимальное значение составило 59 усл. ед., а максимальное – 86 усл. ед.

Внутренняя капсула, разделяющая мозговое вещество и корковое вещество, выражена незначительно. Группы адреноцитов располагались вокруг синусоидных капилляров. Границы клеток и ядер были четкими. Размеры синусоидных капилляров (6 (5; 7) усл. ед.) превышали размеры сосудов коркового вещества недостоверно. Капилляры находились ближе друг к другу, чем в клубочковой зоне. Промежутки между ними составили 20 усл. ед. (18; 23) при колебании параметра – от 12 усл. ед. до 36 усл. ед. Ширина мозгового вещества (64 (60; 69) усл. ед.) была несколько меньше суммарной ширины пучковой и сетчатой зон, но значительно больше размера клубочковой зоны. Крайние значения параметра составили 51 усл. ед. и 78 усл. ед.

Соединительный каркас органа представлен коллагеновыми, ретикулярными и в незначительной степени эластическими волокнами. Коллагеновые волокна нежно-розового цвета, слегка извитые, располагаются в трабекулах, отделяющих клубочки и тяжи паренхиматозных клеток.

Заключение. Дана морфометрическая характеристика надпочечников. Различия в морфологическом состоянии надпочечника, выявленные уже на исходном уровне, будут определять изменения не только коркового и мозгового вещества органа при определенных воздействиях, но и адаптивные возможности других органов и организма в целом.

Список источников

1. Смирнов, С.Н. Диалектика отражения и взаимодействия в эволюции материи / С.Н. Смирнов. – М.: Наука, 1974. – 391 с.
2. Шмальгаузен, И.И. Регуляция формообразования в индивидуальном развитии / И.И. Шмальгаузен. – М.: Наука, 1964. – 136 с.

РОЛЬ НОВЫХ ДИДАКТИЧЕСКИХ ПОДХОДОВ В ОРГАНИЗАЦИИ СРС И УИРС ПО ГИСТОЛОГИИ, ЦИТОЛОГИИ И ЭМБРИОЛОГИИ

Ташматова Н.М.¹, Шишкина В.В.², Манас К.У.¹, Бакиров С.Б.¹,
Алимбекова А.А.¹, Исмаилов К.Ж.¹

*Ошский государственный университет, Ош, Кыргызстан
Воронежский государственный медицинский университет им. Н.Н. Бурденко,
Воронеж, Россия*

Аннотация. Дидактический принцип изучения теорий и учений медицины по гистологии, эмбриологии, цитологии должен реализовываться с позиций системного подхода и системной целостности, направленные на повышение профессиональных компетенций студентов. Важно подобрать оптимальные виды учебных действий студентов для более эффективного восприятия, понимания и запоминания учебного материала с учетом специфики знаний по гистологии, эмбриологии и цитологии и их репрезентации в долговременной памяти.

Ключевые слова: преподавание гистологии, дидактический принцип, деятельностный подход, самостоятельная работа студентов

THE ROLE OF NEW DIDACTIC APPROACHES IN THE ORGANIZATION OF SRS AND UIRS IN HISTOLOGY, CYTOLOGY AND EMBRYOLOGY

Tashmatova N.M.¹, Shishkina V.V.², Manas K.U.¹, Bakirov S.B.¹, Alimbekova A.A.¹, Ismailov K.Zh.¹
Osh State University, Osh, Kyrgyzstan
N.N. Burdenko Voronezh State Medical University, Voronezh, Russia

Abstract. The didactic principle of studying the theories and teachings of medicine in histology, embryology, and cytology should be implemented from the standpoint of a systematic approach and systemic integrity aimed at improving the professional competencies of students. It is important to choose the optimal types of educational activities for students for more effective perception, understanding and memorization of educational material, taking into account the specifics of knowledge in histology, embryology and cytology and their representation in long-term memory.

Keywords: teaching histology, didactic principle, activity approach, independent work of students

Введение. Дисциплина «Гистология, цитология и эмбриология» занимает базовое место в системе медицинского образования. Дидактический принцип изучения теорий и учений медицины по гистологии, эмбриологии, цитологии должен реализовываться с позиций системного подхода и системной целостности, направленные на повышение профессиональных компетенций студентов. Важно подобрать оптимальные виды учебных действий студентов для более эффективного восприятия, понимания и запоминания учебного материала с учетом специфики знаний по гистологии, эмбриологии и цитологии и их репрезентации в долговременной памяти [2, 5].

Следует отметить, что изучение гистологии, эмбриологии, цитологии именно на медицинском факультете требует реализации дидактического принципа жизнеспособности, основу которого составляют единство и системная целостность структуры и функциональных механизмов органа (мышца, сустав, кость и др.), его кровоснабжения и иннервации. В живом организме, у конкретного индивидуума, реально прослеживается структурно-функциональная совместимость элементов и органов как важнейшего фактора их системной интеграции, которая создана и направлена природой для выполнения целенаправленной и завершенной работы. Педагогическое искусство преподавателя находит свое логическое применение в процессе реализации им в образовательном процессе дидактического принципа системной интеграции органов, которая раскрывает обучающемуся пути и способы формирования систем органов [2, 3, 5].

В практике обучения, как правило, материалы даются обучающемуся «готовыми», они не составляются самим студентом, поэтому плохо осознаются им, их применение вызывает определенные трудности и многочисленные ошибки в учебном процес-

се. Такой подход не формирует у студента ни представления о целостной картине изучаемого объекта (конкретно-предметного материала), ни представления о деятельности решения практической задачи, ее структуре и содержании. Способ их усвоения («перенесения в голову») определяется самим обучающимся исходя из его опыта и уровня развития. Поэтому учебные материалы по-разному усваиваются разными студентами и, как показывает практика, не выступают той ориентировочной основой в его сознании, которая бы помогла каждому обучающемуся безошибочно, быстро, осознанно строить свою деятельность. Возникающее у студента непонимание структуры и содержания деятельности, которую необходимо выполнить для решения задачи приводит к появлению трудностей в ее решении; пропадает ощущение успешности в практической деятельности; снижается уровень успеваемости; начинает угасать мотивация к изучению учебной дисциплины в целом и т.д. [3, 4, 7]

В настоящее время, когда ни одна область науки и практики не может развиваться без системных представлений, когда «мыслить и действовать системно стало общественно осознанной потребностью», определенный интерес проявляется к теоретическим положениям компетентностно-деятельностного подхода, которые на разном предметном материале представляют преимущества дидактических схем с системным типом ориентировки, описывают их характеристики, раскрывают условия и способы их построения [3]

Учитывая вышесказанное целью данной работы явилось – анализ и выяснение эффективности роли дидактических подходов в организации СРС и УИРС по гистологии, цитологии и эмбриологии.

Благодаря процедурам системно-деятельностного метода деятельность раскрывается во всем богатстве ее структурных этапов и содержания, между которыми существуют системообразующие связи. Вследствие этого ни один из них не может быть пропущен по той или иной причине при решении практической задачи; каждый из этапов деятельности выполняет определенную функцию, имеет свое содержание и занимает определенное место в структуре деятельности по решению практической задачи [4, 7].

Данная работа является фрагментом организации учебно-исследовательской (УИРС) и самостоятельной работы студентов (СРС) по дисциплине «Гистология, цитология и эмбриология» кафедры анатомии, гистологии и нормальной физиологии Ошского государственного университета. Посвящена повышению качества составления учебно-методических пособий по гистологии, эмбриологии и цитологии, рекомендованной для практических занятий, самоподготовки и самостоятельной работы студентов. Пособие составлена совместно с сотрудниками кафедры гистологии Воронежского государственного медицинского университета им. Н.Н. Бурденко РФ.

В работе предлагается модель учебного пособия по гистологии, эмбриологии и цитологии для студентов 1 курса дальнего зарубежья, которое позволит студентам более глубоко формировать необходимые профессиональные компетенции. В учебном пособии содержит теоретические сведения, дополняющие и частично замещающие учебник, включает методические подходы для работы с гистологическими препаратами и ключевую терминологию к самоподготовке, контрольные вопросы, ситуационные задачи и экзаменационные тестовые вопросы, предпочитаемые студентами способы получения информации.

Создание учебного пособия, учитывающего специфику знаний по каждой теме, включающего разные формы работы с учебным материалом и определяющего оптимальную последовательность учебных действий, позволил управлять процессом подготовки студентов к практическим, самостоятельным занятиям и повысить качество знаний уже на этапе самоподготовки. Так, данное учебное пособие состоит из 2 частей. Часть 1 включает цитологию, эмбриологию и общую гистологию. Часть 2 начинается с нервной системы и заканчивается половой системой. Каждое занятие были разделены

на аудиторную и внеаудиторную самостоятельную работу. Включает заголовки: введение в тему, цель и результаты обучения, классификация, гистологическое строение органов в таблицах, где указаны слои стенки органов, микрофотографии в малом и большом увеличении, работа с микропрепаратом и зарисовкой, а также ситуационные задачи, контрольные и экзаменационные тестовые вопросы.

Для обратной связи по анализу и выяснению эффективности применения студентами учебно-методического пособия по гистологии, цитологии и эмбриологии для СРС и УИРС было проведено анонимное анкетирование в Google форме среди студентов 1-курса дальнего зарубежья.

Преподавание дисциплины гистология, эмбриология, цитология в медицинском вузе должно осуществляться на основе преемственности и взаимосвязи медико-биологических, медико-профилактических и элементов клинических дисциплин, что будет способствовать целостному системному познанию студентами предмета, учений и теорий, осмыслению их научной и практической значимости для жизнедеятельности человека, вклада в характеристики и процессы общественного здоровья населения страны.

Указанная методология организации СРС и УИРС нацеливает студента на комплексный структурно функциональный подход при изучении курса гистологии, в котором интегративные и дифференциальные процессы в живом организме отражают саму суть жизнедеятельности как в норме, так и при рассмотрении патологических реакций и процессов. Таким образом, представленное пособие, с учетом ее системного принципа построения и интегральной структуры, приобретает универсальные возможности – как опорная модель использования методологии и дидактики обучения в медицинском вузе в целом, включая и фундаментальный курс гистологии, эмбриологии, цитологии. С учетом разработанной структуры, дидактические аспекты преподавания гистологии, эмбриологии, цитологии приобретают новые качества с четкой целенаправленностью, например, в направлении осмысления обучающимися интегрального единства, неразрывной связи структуры и функции на всех иерархических уровнях.

Используемое методическое пособие являясь разновидностью «схемы ориентировки» именно системного типа, его построение возможно только на основе процедур трех универсальных методов: метода системного анализа, метода системного синтеза и системно-деятельностного метода. Выполняя свою ориентировочную функцию, пособие выступает реальной, объективной, нормативной схемой ориентировки для субъекта на разных этапах его практической деятельности. Именно системное представление знаний выступает одним из условий его эффективности усвоения субъектом. Деятельность педагога в этом направлении обеспечит ему более эффективную преподавательскую деятельность в дальнейшем на учебном занятии.

Заключение. Таким образом, использованный дидактический подход по составлению учебно-методических пособий для организации учебного процесса содействует раскрытию перед обучающемуся суть дисциплины: теорию, ее системную целостность и возможности, а также перспективы применения полученных знаний в будущей профессии.

Список источников

1. Алексеева Н.Т., Анохина Ж.А., Насонова Н.А., Сакибаев К.Ш. Особенности методических подходов к преподаванию раздела «Дыхательная система» // В сборнике: Актуальные вопросы морфогенеза органов дыхания. сборник материалов Всероссийской научной конференции с международным участием, посвященной Дню пульмонолога. Воронежский государственный медицинский университет им. Н.Н. Бурденко; Научное медицинское общество анатомов, гистологов и эмбриологов. – Воронеж, 2023. – С. 4-5.
2. Бовтунова С.С., Шурыгина О.В., Вологодина Н.Н., Климова Н.В., Русаков Д.Ю. Вопросы преподавания гистологии – проблемы и возможные пути решения // Вестник новых медицинских технологий. Электронное издание. 2018. №5. URL: <http://www.medtsu.tula.ru/VNMT/Bulletin/E2018>

3. Коломиец О. М. Развитие профессионально-педагогических компетенций преподавателя высшей школы на основе инновационных образовательных технологий // Вестник Воронежского государственного технического университета. – 2014. – Т. 10, № 3.2. – С. 123-128.
4. Коломиец О. М. Инновационные технологии в преподавательской деятельности педагога, гарантирующие достижение обучающимся образовательных результатов // Проблемы современного педагогического образования. – Сер.: Педагогика и психология. – Вып. 58(4). – Ялта: РИО ГПА, 2018. – С. 127-131.
5. Медведева Н.Н., Чекишева Т.Н., Хапилина Е.А., Жуков Е.Л. Инновации преподавания дисциплины «Гистология, эмбриология, цитология» в Красноярском государственном медицинском университете имени профессора В.Ф. Войно-Ясенецкого // Вестник новых медицинских технологий. Электронное издание. 2018. №6. Публикация 3-12. URL: <http://www.medtsu.tula.ru/VNMT/Bulletin/E2018>
6. Сакибаев К.Ш., Жорова А.К. Роль современных дидактических схем в организации преподавательской деятельности педагога // В сборнике: Образование в XXI веке. Материалы VI Международной научно-практической конференции. Редколлегия: С.А. Харченко [и др.]. – Иркутск, 2023. – С. 48-55.
7. Сакибаев К.Ш., Коломиец О.М., Беркмамаев Ш.Т., Ташматова Н.М., Олжабаев И.А., Туйчиева Э.С., Жорова А.К., Орозбек У.Т., Камилова Г.Б. Компоненты деятельности в построении внутренних системобразующих связей в обучении (второе сообщение) // В сборнике: Одноразовские морфологические чтения. Материалы Всероссийской научной конференции с международным участием. – Воронеж, 2023. – С. 169-172.

СОЗДАНИЕ ДЕМОНСТРАЦИОННОЙ МОДЕЛИ МЕЖМЫШЕЧНЫХ ПРОСТРАНСТВ ШЕИ

Тимофеев В.Е., Белоусов П.В., Жеребятьева С.Р., Секисова Е.В., Баранова А.С., Митрохин К.А.

Рязанский государственный медицинский университет им. акад. И.П. Павлова, Рязань, Россия

Аннотация. В статье рассматривается метод создания наглядной модели межмышечных пространств шеи, с помощью которой будущим врачам будет легче освоить и понять данную тему. На данной модели студенты могут увидеть пространственное расположение и ход анатомических образований в межмышечных пространствах шеи.

Ключевые слова: межмышечные пространства шеи, демонстрационная модель

CREATION OF THE DEMONSTRATION MODEL OF THE INTERMUSCULAR SPACES OF THE NECK

Timofeev V.E., Belousov P.V., Zherebyatyeva S.R., Sekisova E.V., Baranova A.S., Mitrokhin K.A. Academician I.P. Pavlov Ryazan State Medical University, Ryazan, Russia

Abstract. The article discusses a method of creating a visual model of the intermuscular spaces of the neck, with which it will be easier for future doctors to master and understand this topic. On this model, students can see the spatial location and course of anatomical formations in the intermuscular spaces of the neck.

Keywords: interlobular spaces of the neck, demonstration model

Введение. При изучении топографической анатомии и оперативной хирургии шеи, один из разделов данной темы вызывает наибольшие трудности в понимании и визуальном представлении [3]. Такой темой являются межмышечные пространства шеи. На рисунках в атласах и книгах, а также на демонстрационных плакатах эти пространства, конечно, представлены. Однако представить, как они расположены в трехмерном пространстве по рисункам довольно затруднительно [7]. Работа с влажными препаратами снимает часть проблем при изучении шеи, но имеет несколько существенных недостатков: препарирование – процесс небыстрый и трудоемкий, сам препарат – недолговечный при частом использовании, консервация в формалине – создает определенные трудности в учебном процессе [4, 6]. Современные программы, позволяющие представить в трехмерном изображении необходимые области человеческого тела имеют один существенный недостаток: данное трехмерное изображение представляется для визуализации на двухмерном экране, что не всегда адекватно воспринимается и,

по сути, ничем не отличается от картинка на плакате [6]. Поэтому у студентов возникают некоторые сложности в визуализации межмышечных промежутков шеи и, соответственно, расположении топографических образований, которые там находятся. В свою очередь это негативно сказывается на возможности корректно запомнить материал изучаемой темы и, в конечном счете, сказывается на качестве подготовки будущих врачей. В связи с этим, создание моделей различных топографических образований является хорошим подспорьем к традиционному изучению анатомии [1, 5].

Цель – создание наглядной модели межмышечных пространств шеи в качестве дополнительного демонстрационного материала, для использования в учебном процессе по данной теме и улучшения качества знаний студентов,

Материалы и методы. Модель межмышечных пространств шеи была создана студентами (под руководством преподавателей) в момент изучения соответствующей темы, что являлось одним из основных моментов их обучения. Перед созданием наглядной модели студентами были изучены особенности межмышечных пространств шеи с использованием учебной литературы и изучением влажных препаратов. Основными материалами для создания модели послужили общедоступные материалы: гипсовые бинты, бумага, металлическая проволока, краски. Мышцы были смоделированы из гипсовых бинтов и внутреннего каркаса из склеенной бумаги. Основные сосудисто-нервные образования данной области были созданы из гипсовых бинтов с металлическим каркасом (артерии красного, вены синего цвета) и тонкой проволоки желтого цвета, обозначающие нервы. Основной идеей было объединить несколько макетов с видом постепенного их препарирования в один общий блок. Модель была сделана с увеличением в два раза для большей демонстративности и более удобной работы в процессе изготовления.

Результаты и обсуждение. При изготовлении модели было принято решение создать ее из нескольких отдельных частей, расположив их линейно на общем основании. Отдельные части представляют собой модели шеи с имитацией разной степени препарирования, которые последовательно оголяют межмышечные промежутки и мышцы, являющиеся их границами: лестничные мышцы, длинные мышцы шеи, грудино-подъязычные, грудино-щитовидные и грудино-ключично-сосцевидные мышцы. Самая дальняя часть макета (она же наименее «препарированная») представляет собой стандартный муляж головы и шеи без кожных покровов, фасций и клетчатки. Мышцы на шее муляжа представлены лестничными, грудино-ключично-сосцевидными и трапециевидными мышцами. Сосудисто-нервные пучки на муляже не представлены. Перед муляжом смоделирован еще один муляж одной только шеи с позвоночным столбом и длинными мышцами шеи, передней и средней лестничными мышцами, верхними четырьмя ребрами. На этом же муляже смоделированы и некоторые другие анатомические образования: сонные артерии, внутренние и наружные яремные вены, подключичные вены, часть грудного лимфатического протока с впадением его в венозный угол Пирогова, правый лимфатический проток, блуждающие и диафрагмальные нервы, симпатический ствол, купол плевры. На следующей части макета был смоделирован и поставлен перед предыдущим еще один муляж, содержащий только лестничные мышцы и позвоночный столб. Этот муляж показывает межмышечные пространства без других анатомических образований данной области. Кпереди от перечисленных муляжей было размещено изображение горизонтального среза на уровне нижней трети лестничных мышц и стрелками обозначены направления межмышечных пространств шеи. Результатом проделанной работы явилась объемная модель таких топографических образований, как межмышечные пространства шеи, на которой возможно их изучение и визуальное представление. А поскольку модель выполнена в виде ряда макетов с последним («ступенчатым») препарированием одной и той же области тела человека, то это позволило смоделировать и сосудисто-нервные пучки, и их взаимоотношение к лестничным мышцам шеи. Например, на данной модели возможна наглядная демонстрация

деления подключичной артерии на отделы – именно это не совсем понятно студентам при объяснении на рисунках (не всегда возможно интерпретировать картинку в трехмерном пространстве в своем воображении) и на влажных препаратах (в силу малых размеров и по причине потери части топографо-анатомических образований при глубоком препарировании) [3]. Все это имеет важное значение в процессе изучения курса «Топографическая анатомия и оперативная хирургия». Студенты в процессе работы над моделью не только нарабатывают понимание и визуальное представление в трехмерном пространстве топографо-анатомических образований создаваемой области, но и осваивают применение этих знаний к оперативной хирургии [2, 7].

Заключение. Была разработана и изготовлена модель межмышечных промежутков шеи, представленная в виде ряда макетов на едином основании с их последовательным препарированием. Модель способствует повышению качества запоминания, понимания и визуализации межмышечных пространств шеи и находящихся в них ряда топографо-анатомических образований.

Список источников

1. Большаков О.П. Место и роль топографической и клинической анатомии в современном медицинском образовании // Морфология. - 2008. - Т. 133, вып. 1. - С. 7-19.
2. Большаков О.П., Каган И.И., Фомин Н.Ф. Клиническая направленность преподавания и научных исследований кафедр оперативной хирургии и топографической анатомии как отражение отечественных традиций и современных тенденций развития медицины. – Оренбург: Ежегодник «Клиническая анатомия и экспериментальная хирургия». - 2001. - Вып. 1. - С. 13-16.
3. Большаков О.П., Симбирцев С.А. Некоторые проблемы преподавания оперативной хирургии и топографической анатомии // Вестник хирургии имени И. И. Грекова. - 2010. - № 4. - С. 95-98.
4. Каган И.И., Дыдыкин С.С., Воробьев А.А. [и др.] Кафедры оперативной хирургии и топографической анатомии - важная российская традиция в высшем медицинском образовании: история, проблемы, пути решения // Оперативная хирургия и клиническая анатомия (Пироговский научный журнал). - 2023. - Т. 7, № 1. - С. 41-49. - DOI 10.17116/operhirurg2023701141. - EDN EYXGHF.
5. Леонтьев С.В., Кульбах О.С. Анатомическое моделирование как способ повышения эффективности учебно-познавательной деятельности студентов // Ученые записки СПбГМУ им. акад. И.П. Павлова. - 2011. - Т. 18, № 2. - С. 79-80.
6. Павлов А. В. Место дисциплины "Анатомия человека" в медицинском образовании XXI века // Гены и Клетки. - 2018. - Т. 13, № 2. - С. 89-91. - DOI 10.23868/201808026. - EDN YWRTSX.
7. Поздеева В.А., Пешников О.В., Чукичев А.В. Использование наглядных пособий для изучения топографической анатомии и оперативной хирургии // Материалы VII Всероссийской научно-практической конференции «От качества медицинского образования – к качеству медицинской помощи» 21 ноября 2018 г.: в 2-х ч. - Екатеринбург: ФГБОУ ВО УГМУ Минздрава России, 2018. - ч.1. - С. 454-459. - ISBN 978-5-89895-902-9.

ХАРАКТЕРИСТИКА СЕДАЛИЩНОГО НЕРВА И ЕГО СТРУКТУРНЫХ КОМПОНЕНТОВ

Ткаченко А.В.

Российский университет медицины, Москва, Россия

Аннотация. Возрастающее число травм с ранениями периферических нервов, среди которых значимую долю занимают дефекты седалищного нерва, требуют от хирургов не только блестящего владения микрохирургическими техниками восстановления целостности нервных стволов, но и знания о приблизительном строении этих стволов, что и рассматривается в данной статье.

Ключевые слова: седалищный нерв, строение седалищного нерва, количество пучков в седалищном нерве

CHARACTERISTICS OF THE SCIATIC NERVE AND ITS STRUCTURAL COMPONENTS

Tkachenko A.V.

Russian University of Medicine, Moscow, Russia

Abstract. The increasing number of traumas with peripheral nerves injuries, among which a significant proportion are sciatic nerve defects, require surgeons not only to have excellent mastery of microsurgical techniques for restoring the integrity of nerve trunks, but also to know about the approximate structure of these trunks, which is discussed in this article

Keywords: sciatic nerve, structure of the sciatic nerve, number of fascicles in the sciatic nerve

Актуальность. Седалищный нерв – один из самых крупных нервов человеческого тела в составе крестцового сплетения, имеющий смешанный характер [4]. При тяжелых травмах и ранениях нижних конечностей этот нерв нередко подвергается сильному повреждению, что сказывается на его функции и качестве жизни пациента. В мирное время частота поражения периферических нервов нижних конечностей составляет 9-20%, а седалищного нерва в частности – 0,8-9,4%. В военное время, под действием поражающих факторов различного современного оружия, значительно возрастает частота поражения и формируются наиболее тяжелые ранения периферических нервов [1]. В настоящее время выполняются микрохирургические реконструкции периферических нервов. Такие операции требуют от хирурга не только владения идеальной оперативной техникой, но и высокий уровень знаний морфометрических характеристик строения нерва, особенностей внутривольных структур [2]. Именно поэтому изучение количественного и качественного состава ствола седалищного нерва приобретает актуальность для медицинского сообщества.

Цель – изучить строение седалищного нерва.

Материалы и методы. Исследование проводилось на клинической базе кафедры оперативной хирургии и топографической анатомии ФГБОУ ВО Российский университет медицины Минздрава РФ в период с сентября по декабрь 2023 года. В исследование были включены аутопсийные материалы 36 интактных седалищных нервов, взятые на уровне нижней трети бедра от 18 трупов. Среди них было 8 (44%) женщин и 10 (56%) мужчин, средний возраст которых составил $77,2 \pm 11,6$ лет. В каждом случае проводилось послойное препарирование тканей и выделение седалищного нерва, с последующим изучением его морфометрических характеристик с использованием микроскопа, с последующей фотофиксацией. Объекты были разделены по гендерному типу и по стороне изъятия (право/лево). Проводилось сравнение по строению нервов, принадлежащих одному трупу, проводился анализ структуры нерва.

Результаты и обсуждение. В результате исследования количества пучков седалищных нервов у мужчин было выявлено, что на правой нижней конечности в 25% случаев их количество варьируется от 11 до 20, а на левой данное количество встречается в 30% случаев (табл.). В данных группах диаметр седалищного нерва был самым маленьким и составлял $8,7 \pm 0,9$ мм на правой нижней конечности и $8,5 \pm 0,9$ мм на левой соответственно. Самый большой диаметр наблюдался в группах с самым большим количеством пучков, в 5% случаев на каждой нижней конечности, и составлял 12,5 мм на правой и 11,5 мм на левой. При сравнении правой и левой сторон было выявлено, что в 60% случаев количество пучков справа превышает количество пучков слева. В 20% левая сторона преобладает над правой, а в 20% количество пучков на правой и левой конечностях совпадает. Также в результате исследования было установлено, что в 80% случаев седалищный нерв делится на два крупных ствола, в оставшихся 20% деления не происходило и пучки располагались равномерно по всей площади среза, не объединяясь в крупные стволы (рис. 1, 2).

По ходу исследования количества пучков седалищных нервов у женщин, было установлено, что на правой нижней конечности в 25% случаев их количество варьировалось от 21 до 30, на левой в 25% пучков насчитывалось от 14 до 20 и в 25% от 21 до 30. Самый большой диаметр на правой нижней конечности был зафиксирован в группе, где количество пучков варьировалось от 31 до 35 (6% случаев), и составил 11,5 мм, на левой нижней конечности самый большой диаметр отмечен в группе с количеством пучков от 21 до 30, и равен $9,8 \pm 1,2$ мм. При сравнении сторон было отмечено, что в

63% случаев количество пучков на правой нижней конечности преобладает над количеством пучков на левой, в 25% количество пучков на левой нижней конечности преобладает над количеством пучков на правой, и в 12% количество пучков на правой и левой конечностях совпадает. Также в 88% случаев было отмечено деление седалищного нерва на два крупных ствола.

Таблица

Морфологические показатели седалищного нерва

Пол	Средний возраст (лет)	Кол-во объектов в (шт)	Сторона изъятия	Количество пучков		Диаметр (мм)	Соотношение количества пучков между сторонами тела						Деление на стволы		
				Кол-во пучков	Кол-во случаев		Равное количество		Преобладание справа		Преобладание слева		n	%	
							n	%	n	%	n	%			
Мужской (n=10)	75±10,1	20	Правая	11-20	5	25	2	20	6	60	2	20	2	80	
				21-30	4	20									9,9±1,9
				31-35	1	5									12,5
			Левая	11-20	6	30	8,5±0,9								
				21-30	3	15	10,5±1,8								
				31-35	1	5	11,5								
Женский (n=8)	79,8±13,4	16	Правая	14-20	3	19	1	12	5	63	2	25	1	88	
				21-30	4	25									9,4±1,1
				31-35	1	6									11,5
			Левая	14-20	4	25	8,1±0,8								
				21-30	4	25	9,8±1,2								
				31-35	0	0									




Рис. 1. Разделение пучков на два крупных ствола.

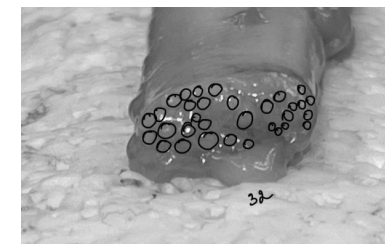


Рис. 2. Равномерное распределение пучков.

Полученные данные могут быть использованы врачами хирургами, травматологами, нейрохирургами, неврологами, для оценки состояния функций седалищного нерва после травм, ранений или невротаций. При повреждении бедра может быть травмирован как оба крупных ствола седалищного нерва, так и один из них.

Выводы

1. Существует прямая корреляция между количеством пучков в составе седалищного нерва и его диаметром.
2. В обоих исследуемых группах более чем в 60% случаев количество пучков на правой ноге больше, чем на левой ноге.
3. Седалищный нерв более чем в 80% состоит из двух крупных стволов, по которым распределяются пучки нервных волокон.

Список источников

1. Григорович, К.А. Хирургия нервов / К.А. Григорович. – Л.: Медицина, 1969. – 447 с.
2. Желтикова, Т. Н. Анатомическая характеристика седалищного нерва и его структурных компонентов в зрелом возрасте / Т. Н. Желтикова, И. А. Баландина
3. Макаров А.И. Анатомия седалищного нерва и варианты ветвления / А.И. Макаров, Н.Ю. Модянов // Бюллетень Северного государственного медицинского университета. 2013. № 1 (30). С. 104-105.

- Хамзаев, Р. И. Оценка результатов хирургического лечения повреждений седалищного нерва / Р. И. Хамзаев, В. П. Берснев, Ю. И. Борода // Травматология и ортопедия России. – 2009. – № 1(51). – С. 96-98. – EDN KYQZCR.
- Селезнев, К.Я. Диагностика и микрохирургическое лечение травматических повреждений периферических нервов / К.Я. Селезнев, Р.А. Атаханов // Микрохирургия травматических повреждений периферических нервов: сб. науч. тр. / под ред. К.Я. Оглезнева. - М., 1983. - Т. 257. - С. 29 – 46.

КОМПЬЮТЕРНО-ТОМОГРАФИЧЕСКАЯ АНАТОМИЯ ОРГАНОВ ЗАБРЮШИННОГО ПРОСТРАНСТВА У ДЕТЕЙ И ПОДРОСТКОВ

Трунов Д.Г.

Оренбургский государственный медицинский университет, Оренбург, Россия

Аннотация. Цель исследования – получение новых данных по компьютерно-томографической анатомии структур забрюшинного пространства у детей разного возраста и пола. Объектом исследования послужили компьютерные томограммы, полученные от 120 пациентов, у которых не обнаружено патологии органов брюшной полости и забрюшинного пространства. В результате исследования получены морфометрические параметры структур забрюшинного пространства (надпочечников, почек, брюшной аорты, нижней полой вены). Выявлены возможности их визуализации у детей четырех возрастных групп, у мальчиков и девочек. Описана вариантная анатомия и топография надпочечников, почек, брюшной аорты и нижней полой вены. Проведен сравнительный анализ половых и возрастных различий морфометрических параметров структур забрюшинного пространства у мальчиков и девочек.

Ключевые слова: забрюшинное пространство, КТ анатомия забрюшинного пространства, прижизненная анатомия, почки, надпочечники, брюшная аорта, нижняя полая вена

COMPUTED TOMOGRAPHIC ANATOMY OF THE RETROPERITONEAL ORGANS IN CHILDREN AND ADOLESCENTS

Trunov D.G.

Orenburg State Medical University, Orenburg, Russia

Abstract. The purpose of the study is to obtain new data on computed tomographic anatomy of the structures of the retroperitoneal space in children of different ages and gender. The object of the study was computed tomograms obtained from 120 patients in whom no pathology of the abdominal organs and retroperitoneal space was detected. As a result of the study, morphometric parameters of the structures of the retroperitoneal space (adrenal glands, kidneys, abdominal aorta, inferior vena cava) were obtained. The possibilities of their visualization in children of four age groups, boys and girls, were determined. Variant anatomy and topography of the adrenal glands, kidneys, abdominal aorta and inferior vena cava are described. A comparative analysis of gender and age differences in the morphometric parameters of the structures of the retroperitoneal space in boys and girls was carried out.

Keywords: retroperitoneal space, CT anatomy of the retroperitoneal space, intravital anatomy, kidneys, adrenal glands, abdominal aorta, inferior vena cava

Введение. Большая часть публикаций, встречающихся как в отечественной, так и в зарубежной литературе, которые посвящены компьютерной томографии забрюшинной области в детском возрасте, в основном, касается описания визуализации органов и анатомических образований забрюшинного пространства при наличии в них патологических процессов – опухолей, гематом, кист и др. [4, 5, 8]. Однако, исследования, освещающие эти органы в норме, единичны [2, 9].

По данным Т.Б. Меллера и соавторов [3] без наличия патологии почки на компьютерных томограммах визуализируются с двух сторон, имеют однородную структуру. Четко определяются верхний и нижний полюс, ворота почек, почечные сосуды [1]. Плотность почек варьируется от 30 до 60 НУ [7].

Материалы и методы исследования. Исследование выполнено на основе анализа 120 компьютерных томограмм, выполненных детям от 1 года до 16 лет для исклю-

чения патологии брюшной полости и не подтвердивших наличие этой патологии. Выделены следующие возрастные группы: раннее детство (до 2 лет), первое детство (от 3 до 7 лет), второе детство (от 8 до 12 лет мальчики, от 8 до 11 лет девочки), подростковый возраст (от 13 до 16 лет мальчики, от 12 до 15 лет девочки).

Результаты и обсуждение. По компьютерным томограммам удалось определить уровень расположения надпочечников. Правый надпочечник располагался в интервале от верхней трети Th11 до средней трети Th12, левый - от нижней трети Th11 до нижней трети Th12.

Длина правого надпочечника у детей, как показали измерения с 1 года жизни и до 16 лет, может колебаться у мальчиков от 16,4±2,3 мм до 31,2±4,3 мм, 15,2±1 мм до 27,8±5,4 мм у девочек. Толщина правого надпочечника, в среднем, колеблется от 1,8±1,2 мм до 6,8±1,3 мм у мальчиков и от 1,6±1,4 мм до 5,5±1 мм у девочек. Средняя высота от 11,9±1,2 мм до 26,2±4,9 мм у мальчиков, 13,4±2 мм до 25,6±6,9 мм у девочек. Размеры левого надпочечника не имеют достоверных различий с размерами правого ($t > 0,05$). Колебания длины левой железы, в среднем, составили от 15,2±3,2 мм до 29,2±4,3 мм. Среднее значение толщины левого надпочечника находится в интервале от 1,7±0,3 мм до 6,3±1,1 мм. Минимальная высота левого надпочечника, выявленная на компьютерных томограммах, была равна 9 мм, максимальная – 37,8 мм.

Независимо от возраста и пола, почки были видны достаточно четко. Кроме паренхимы, хорошо определялись почечные сосуды, лоханки. У детей первой группы структура почек имела выраженное сегментарное строение. На томограммах детей других групп почки имели гомогенную структуру, четкие контуры.

Так, ширина почки на уровне верхнего полюса у мальчиков составила в среднем 11,85±1,5 см (11,3±1,4 см справа и 12,4±1,6 см слева). У девочек данный показатель меньше и составил в среднем 9,2±1,2 см, (9,4±1,2 см справа и 9,1±1,9 см слева). Во второй группе ширина почки у мальчиков и девочек практически выравнивается и составляет у мальчиков 18,8±2,0 см (18,9±2,6 см справа и 18,8±2,0 см слева) и у девочек 18,5±2,3 см (18,5±2,8 см справа и 18,4±1,9 см слева). Затем в третьей группе вновь отмечается преобладание ширины почки у мальчиков (32,4±3,0 в общем, 32,9±3,5 см справа и 31,9±3,0 см слева) над шириной почки у девочек (26,3±3,9 в общем, 26,5±3,9 см справа и 26,2±3,4 см слева). После этого в четвертой возрастной группе ширина почки вновь выравнивается, но с незначительным перевесом этого показателя у девочек (43,1±4,0 см у мальчиков против 45,2±4,1 см у девочек). Аналогичная закономерность просматривается и на уровне нижнего полюса почки.

На компьютерных томограммах брюшная аорта у детей визуализируется достаточно хорошо. Она выглядит как округлая или овальная гомогенная тень. Кроме ствола, можно обнаружить места отхождения ветвей брюшной аорты – чревного ствола, верхней и нижней брыжеечных артерий, почечных артерий. Мелкие ветви определялись лишь на отдельных томограммах в единичных случаях. У всех обследованных детей диаметр аорты уменьшается в дистальном направлении. Анализ морфометрических параметров при изучении компьютерных томограмм показал, что диаметр брюшной аорты у мальчиков больше, чем у девочек, в среднем, составляя 9,95±2,25 мм у мальчиков и 9,86±2,2 мм у девочек, но статистически достоверных различий выявлено не было ($t > 0,05$).

Нижняя полая вена на аксиальных компьютерных томограммах определяется в виде овальной или округлой формы. В 90% наблюдений форма овальная, а в 10% исследований круглая. Требуется обратить особое внимание на то, что у одного обследованного ребенка или подростка на разных уровнях могут встречаться разные формы поперечного среза нижней полой вены, так как на это влияет ее кровенаполнение, фаза дыхания, взаимоотношения с окружающими органами и образованиями.

Выводы

1. Компьютерная томография позволяет визуализировать и изучить прижизненную анатомию органов и структур брюшинной области в детском возрасте.
2. От периода раннего детского возраста до подросткового возраста происходит равномерное увеличение анатомо-метрических параметров органов и структур брюшинного пространства у детей.
3. Не выявлено достоверных половых различий в строении и морфометрии органов брюшинного пространства у детей.

Список источников

1. Габуния Р.И., Колесникова Е.К. Компьютерная томография в клинической диагностике. М: Медицина; 1995; 352 с.
2. Ломовской М.А., Белозеров В.Е., Решетова Е.В., Голубева О.В., Панова О.В., Луговская Т.А., Хаитов Р.М. "Специфика анатомии и возможности сохранения надпочечников при хирургических вмешательствах у детей". Вестник трансплантологии и искусственных органов. 2017;(19):62-68.
3. Меллер Т.Б., Райф Э. Нормы при КТ- и МРТ-исследованиях – М., «МЕДпресс-информ», 2008
4. Храмова А.И., Щепин Н.А., Токтобекова Э.Т., Щербаков А.И., Альмама Я. Лапароскопическое лечение при нейрогенных опухолях брюшинного пространства у детей // FORCIPE. 2022. №S1.
5. Цап Н.А., Повреждения органов брюшной полости и брюшинного пространства как раздел детского травматизма // Пермский медицинский журнал. 2010. №5.
6. Компьютерная томография как метод исследования прижизненной топографии брюшинного пространства / С. В. Чemezov, С. Н. Лященко, И. В. Зорин, Д. Н. Лященко // Бюллетень Волгоградского научного центра Российской академии медицинских наук и Администрации Волгоградской области. – 2006. – № 2. – С. 31-31а.
7. Curtis JA, Brennan RE, Rubin C, Kurtz A, Goldberg BB. Computed tomography of the kidneys. Comput. Tomogr. 1980;4(1):17-37.
8. Freitag J., Freitag G., Müller G.W. Ergebnisse computertomographischer Nierendiagnostik. Results of computer tomographic diagnosis of the kidney. Z Urol Nephrol. 1982 Dec;75(12):821-8.
9. Sheth, S., Fishman, E. Pediatric renal anatomy on computed tomography urography. Abdominal Imaging. 2014; 39(3): 622-633.

СТРУКТУРНЫЕ ИЗМЕНЕНИЯ СЕДАЛИЩНОГО НЕРВА КРОЛИКА ПОСЛЕ КОМПРЕССИИ С ПОСЛЕДУЮЩИМ ИСПОЛЬЗОВАНИЕМ АЛЛОТРАНСПЛАНТАТА АМНИОТИЧЕСКОЙ МЕМБРАНЫ

Трушель Н.А.¹, Нечипуренко Н.И.², Мансуров В.А.¹, Юзефович Н.А.¹,
Вылегжанина Т.А.¹, Островская Т.И.¹, Давыдова Л.А.¹

¹Белорусский государственный медицинский университет, Минск, Республика Беларусь

²Республиканский научно-практический центр неврологии и нейрохирургии,
Минск, Республика Беларусь

Аннотация. Проведены экспериментальные исследования по моделированию компрессионно-ишемической невропатии седалищного нерва кроликов путем его дозированного сдавления на 30 мин на границе верхней и средней трети бедра. Затем изучалось действие аллогraftа амниотической мембраны, накладываемой по периметру измененного компрессией участка седалищного нерва. Исследовались морфологические изменения седалищного нерва спустя 2 часа и 1, 2 и 4 недели после компрессии, а также после применения аллогraftа амниотической мембраны.

Ключевые слова: компрессионно-ишемическая невропатия, аллогraft амниотической мембраны, морфология

STRUCTURAL CHANGES IN THE RABBIT SCIATIC NERVE AFTER COMPRESSION FOLLOWED BY THE USE OF AMNIOTIC MEMBRANE ALLOGRAFT

Trushel N.A.¹, Nechipurenko N.I.², Mansurov V.A.¹, Yuzefovich N.A.¹, Vylegzhanina T.A.¹, Ostrovskaya T.I.¹, Davydova L.A.¹

¹Belarusian State Medical University, Minsk, Republic of Belarus

²Republican Scientific and Practical Center for Neurology and Neurosurgery, Minsk, Republic of Belarus

Abstract. Experimental studies were conducted to model compression-ischemic neuropathy of the sciatic nerve of rabbits by applying dosed compression for 30 minutes at the border of the upper and middle third of the thigh. Then the effect of an amniotic membrane allograft placed around the perimeter of the area of the sciatic nerve altered by compression was studied. Morphological changes in the sciatic nerve were studied 2 hours and 1, 2 and 4 weeks after compression, as well as after the use of an amniotic membrane allograft.

Keywords: compression-ischemic neuropathy, amniotic membrane allograft, morphology

Туннельные синдромы в виде компрессионно-ишемических невропатий (КИН) составляют до 30% всех заболеваний периферической нервной системы [1]. Методы лечения поврежденных периферических нервов до сих пор остаются малоизученным и спорным вопросом. В последнее время стали использовать аллогraftную амниотическую мембрану, интестинальную субмукозу, коллаген, ткань пуповины плода [2]. Поэтому цель настоящего исследования – установить морфологические изменения седалищного нерва кролика после выполнения экспериментального моделирования КИН седалищного нерва животного и использования аллогraftа амниотической мембраны на место компрессии. Материалом для исследования послужили 20 половозрелых беспородных кроликов обоего пола массой 3,5 – 4,4 кг, содержащихся в одинаковых условиях вивария. Методы исследования: экспериментальное моделирование, гистологический.

В соответствии с целью исследования была разработана модель КИН седалищного нерва кролика путем его контролируемого сдавления в течение 30 мин на границе верхней и средней трети бедра с помощью специального устройства, позволяющего сдавливать (деформировать) нерв с последующим изучением морфологических изменений нерва спустя 1, 2, 4 и 6 недель. Для детального изучения процесса сдавливания нерва кролика был выполнен численный расчет поперечного механического напряжения, возникающего в нерве в результате поперечной деформации, и сравнение этого напряжения с прочностными характеристиками ткани нерва.

Показано, что суммарная величина силы, действующей на сжимающие плоскости, составляет приблизительно 1,7 Н.

Установлена динамика изменений в оболочках седалищного нерва: через 2 часа после компрессии отмечается лейкоцитарная (нейтрофильная) инфильтрация эпиневирия и периневирия, через неделю - выявляется пролиферация макрофагов, а через 2-4 недели – гиперплазия фибробластов. Проявления неоангиогенеза отмечаются в эпиневирии на 1 неделе после компрессии и сохраняются в последующем, однако интенсивность их уменьшается. На 1-й неделе после компрессии внутри пучков выражены явления отека, которые практически исчезают к 4 неделе. К 4 неделе отмечается очаговое разрастание и уплотнение соединительной ткани эпиневирия и периневирия. Таким образом, используемое в эксперименте механическое воздействие не приводит к нарушению целостности оболочек нерва, тем не менее, отмечаются изменения соединительнотканного компонента периневирия и эпиневирия, приводящие к очаговому разрастанию и уплотнению соединительной ткани. Выявленные морфологические изменения в оболочках нерва и его пучках через 2 часа после компрессии можно расценивать как реактивные изменения на сжатие, которые в последующем трансформируются в последовательные стадии демиелинизации, дегенерации и регенерации нервных волокон.

Через неделю после компрессии отмечаются явления валлеровской дегенерации нервных волокон в месте компрессии, а также ниже места сдавления. Более выраженные изменения выявлены в крупных пучках, что может свидетельствовать об определенной эластичности компонентов нерва и возможности их перестройки во время компрессии. К 4 неделе значительная часть аксонов регенерирует и находится в стадии ремиелинизации. Восстанавливается компактность в расположении нервных волокон в пучках нерва. Сохранность эндоневрия, пролиферация леммоцитов с формированием

бюнгнеровских лент обеспечили оптимальные условия для регенерации нервных волокон с восстановлением структуры нервных пучков седалищного нерва через 4 недели после компрессии. Анализ полученных нами результатов позволил соотнести наблюдаемые морфологические изменения седалищного нерва кролика после компрессии ко II степени повреждения по Сандерленду [3].

После наложения аллогraftа на место компрессии седалищного нерва кролика наряду с процессами демиелинизации и дегенерации отмечается присутствие большого количества мелких регенерирующих нервных волокон и интактных. Внутри пучков между нервными волокнами в ряде образцов отмечались диффузные и очаговые умеренно выраженные разрастания соединительной ткани. На гистологических препаратах нерва через 6 недель в прилежащих к аллогraftу участках сохранялась лимфоидная инфильтрация соединительной ткани с образованием фолликулов, менее выражена эозинофильная инфильтрация, определялось разрастание плотной соединительной ткани эпинеуря, перинеуря и наблюдались очаговые скопления соединительной ткани между нервными волокнами в некоторых пучках (явления регенерации). На участках, граничащих с аллогraftом, выявлялись крупные многоядерные клетки (гигантские макрофаги).

Заключение. полученные данные указывают на необходимость дальнейших наблюдений с оценкой гистологических изменений на более поздних сроках регенераторно-реиннервационного процесса с применением аллотрансплантата амниотической мембраны.

Список источников

1. Ходулев, В.И. Компрессионно-ишемическая невропатия: анатомо-морфологические особенности, патофизиологические паттерны, клиника / В.И. Ходулев, Н.И. Нечипуренко // Медицинские новости. – 2018. - № 1. – С. 27-32.
2. Effect of Amniotic Membrane Nerve Wrapping in Final Results of Traumatic Peripheral Nerve Repair / Soraya Shahrokh Shahraki [et al.] // World J Plast Surg. – 2022. – Vol.11(2), p. 90–94. doi: 10.52547/wjps.11.2.90
3. Sunderland S. A classification of peripheral nerve injuries producing loss of function / S. Sunderland // J. Brain. – 1951. – Vol. 74, p. 491–516.

ВОЗРАСТНЫЕ ИЗМЕНЕНИЯ МАССЫ ТЕЛА У ДЕТЕЙ МЛАДШЕГО ШКОЛЬНОГО ВОЗРАСТА

Тятенкова Н.Н., Митягова А.А.

Ярославский государственный университет им. П.Г. Демидова, Ярославль, Россия

Аннотация. Физическое развитие детей является одним из главных критериев состояния здоровья детской популяции, отражающим влияние эндо- и экзогенных факторов. Цель работы: изучить возрастные изменения массы тела у детей младшего школьного возраста г. Ярославля. Обследовано 844 ребенка обоего пола в возрасте от 7 до 11 лет, обучающихся в средних образовательных учреждениях г. Ярославля. Оценку антропометрических показателей проводили при помощи центильных таблиц. Результаты обработаны статистически. Показатели массы тела закономерно увеличивались в период 7-11 лет, претерпевая ежегодные статистически значимые изменения. При индивидуальной оценке массы тела внутри каждой поло-возрастной группы выявлено, что в 8-11 лет 6,8-30,7% мальчиков и девочек имеют высокую и 10,1-29,6% очень высокую массу тела. Выявлено, что у детей 7-11 лет с возрастом увеличивается доля лиц, имеющих высокие и очень высокие значения массы тела. Частота встречаемости школьников с высокими и очень высокими значениями массы тела выше в группе мальчиков.

Ключевые слова: младший школьный возраст, масса тела, ожирение

AGE-RELATED CHANGES IN BODY WEIGHT IN CHILDREN OF PRIMARY SCHOOL AGE
Tyatenkova N.N., Mityagova A.A.
P.G. Demidov Yaroslavl State University, Yaroslavl, Russia

Abstract. The physical development of children is one of the main criteria for the health status of the child population, reflecting the influence of endo- and exogenous factors. Purpose of the work: to study age-related changes in body weight in children of primary school age in Yaroslavl. 844 children of both sexes aged 7 to 11 years studying in secondary educational institutions in Yaroslavl were examined. Anthropometric indicators were assessed using centile tables. The results were processed statistically. Body weight indicators naturally increased in the period of 7-11 years, undergoing annual statistically significant changes. When individually assessing body weight within each sex and age group, it was revealed that at 8-11 years old, 6.8-30.7% of boys and girls have high and 10.1-29.6% very high body weight. It was revealed that in children aged 7-11 years, the proportion of people with high and very high body weight increases with age. The incidence of schoolchildren with high and very high body weight values is higher in the group of boys.

Keywords: primary school age, body weight, obesity

Введение. В настоящее время физическое развитие детей является одним из главных критериев состояния здоровья детской популяции, отражающим влияние эндо- и экзогенных факторов [1]. Наблюдающийся в последние годы рост количества детей с ожирением вызывает озабоченность медиков по причине тесной связи избыточной массы тела со многими патологическими состояниями, психологическими, психосоциальными расстройствами и в целом снижает качество жизни ребенка. Эти состояния развиваются вследствие нарушения фактического питания и имеют неблагоприятные последствия для роста и развития детей, формируя предрасположенность к заболеваниям во взрослом возрасте [3].

Цель исследования: изучить возрастные изменения массы тела у детей младшего школьного возраста г. Ярославля.

Материалы и методы. Проведено кросссекционное исследование с участием 884 детей обоего пола в возрасте от 7 до 11 лет. Обследование детей проводили после предварительного взятая информированного согласия их законных представителей в соответствии с Хельсинской декларацией Всемирной медицинской ассоциации. Массу тела (МТ) регистрировали по унифицированной методике, а оценку показателя проводили с использованием центильных таблиц [4]. Полученные результаты обработаны статистически при помощи пакета прикладных программ Microsoft Excel 2019 и Statistica 6.0 с расчетом параметрических (Me - медиана, m – ошибка средней, σ – стандартное отклонение) и непараметрических (3, 25, 50, 75, 97 центили) параметров. Статистически значимые отличия в исследуемых группах получены с помощью U-теста Манна-Уитни.

Результаты исследования. С возрастом масса тела у детей 7-11 лет закономерно увеличивалась с $25,4 \pm 3,2$ кг до $41,2 \pm 8,6$ кг у мальчиков и с $24,6 \pm 4,0$ кг до $40,8 \pm 8,9$ кг у девочек. Статистически значимые изменения массы тела отмечены во всех смежных возрастных группах ($p < 0.05$) как у мальчиков, так и у девочек. Сопоставляя полученные результаты с общероссийскими данными [2] и приведенными ВОЗ [5], можно заключить, что масса тела Ярославских школьников в 7-11 лет выше референсных значений.

Результаты индивидуальной оценки массы тела детей 7-11 лет представлены в таблице 1.

Анализ распределения школьников по категориям массы тела показал, что у мальчиков с возрастом уменьшается доля лиц с нормальной массой тела и увеличивается с высокими и очень высокими значениями. Наиболее неблагоприятная ситуация отмечена у мальчиков 10 лет. В данной возрастной группе отклонения массы тела от нормальных значений встречаются в 44,3% случаев.

У девочек существенное снижение частоты встречаемости обследованных с нормальной массой тела отмечено только в возрасте 8 лет, при этом максимально высокая доля (33-35,7%) школьниц с высокой и очень высокой массой тела зарегистрирована в 10-11 лет.

Таблица 1

Распределение школьников по категориям массы тела

Возраст лет	Очень низкая	Низкая	Ниже среднего	Средняя	Выше среднего	Высокая	Очень высокая
	< P3	P3-P10	P10-P25	P25-P50	P50-P75	P75-P97	>P97
мальчики							
7	-	-	8,1	60,3	16,6	9,5	5,5
8	-	0,8	7,4	16,2	34,9	21,1	19,6
9	2,2	5,6	12,7	27,4	25,3	11,3	15,5
10	-	3,6	0,7	7,1	44,3	30,7	13,6
11	-	0,6	9,7	26,7	21,8	11,6	29,6
девочки							
7	-	1,4	7,2	63,1	13,0	2,3	13,0
8	5,2	1,8	11,7	25,9	32,5	12,8	10,1
9	1,25	1,25	12,4	40,4	19,9	6,8	18,0
10	-	5,9	7,7	50,7	-	9,9	25,8
11	-	0,5	5,3	61,2	-	14,9	18,1

Заключение. Выявлено, что у детей 7-11 лет с возрастом увеличивается доля лиц, имеющих высокие и очень высокие значения массы тела. Частота встречаемости школьников с высокими и очень высокими значениями массы тела выше в группе мальчиков.

Список источников

1. Баранов А.А., Кучма В.Р., Сухарева Л.М. Оценка состояния здоровья детей. Новые подходы к профилактической и оздоровительной работе в образовательных учреждениях: руководство для врачей. – М.: Гэотар-Медиа, 2008. – 432 с.
2. Биоимпедансное исследование состава тела населения России / С.Г. Руднев, Н.П. Соболева, С.А. Стерликов, Д.В. Николаев, О.А. Старунова, С.П. Черных, Т.А. Ерюкова, В.А. Колесников, О.А. Мельниченко, Е.Г. Пономарева. М.: РИО ЦНИИОИЗ, 2014. – 493 с.
3. Мартинчик А.Н., Лайкам К.Э., Козырева Н.А. и др. Распространенность избыточной массы тела и ожирения у детей // Вопросы питания. – Т. 91, № 3. – 2022. – С.64-72.
4. Юрьев В.В., Симаходский А.С., Воронович Н.Н., Хомич М.М. Рост и развитие ребенка. Питер, 2007. – 260 с.
5. de Onis M., Onyango A.W., Borghi E., Siyao A., Nishida C., Siekmann J. Development of a WHO growth reference for school-aged children and adolescents // Bull. World Health Organ. 2007, 85 (9). P. 660-667.

МУЛЬТИСЕГМЕНТНЫЙ ТРЕХМЕРНЫЙ КИНЕМАТИЧЕСКИЙ АНАЛИЗ НИЖНЕЙ КОНЕЧНОСТИ У ПОЖИЛЫХ ЖЕНЩИН В НОРМЕ И С ВАЛЬГУСНОЙ ДЕФОРМАЦИЕЙ СТОПЫ

Удочкина Л.А.¹, Воронцова О.И.², Хлебников Ю.В.¹

¹Астраханский государственный медицинский университет, Астрахань, Россия

²Астраханский государственный университет им. В.Н. Татищева, Астрахань, Россия

Аннотация. Ведущая роль в локомоции человека принадлежит нижним конечностям, образующим мультисегментные кинематические цепи. Изменение структуры или/и нарушение функции хотя бы одного из звеньев цепи ведет к дисбалансу в шаговом цикле (ШЦ). Вальгусная деформация стопы (Hallux Valgus = HV) является распространенной патологией, этиология которой до конца не изучена. Патофизиология HV включает в себя сочетание механических, структурных и воспалительных изменений в стопе. Использование метода клинического анализа походки для оценки изменений угловых перемещений суставов нижних конечностей при HV может улучшить диагностику и повысить эффективность реабилитационных мероприятий. Цель исследования – дать сравнительную оценку кинематических параметров суставов нижней конечности в шаговом цикле женщин без патологии стопы и с HV. Оценка кинематических параметров

проводилась при помощи системы трехмерного видеоанализа данных Vicon (Vicon, Great Britain) в лаборатории биомеханики движения и искусственного интеллекта Астраханского государственного университета им. В.Н. Татищева. Обследовано 28 женщин пожилого возраста (62,2±2,9 года) без патологии стопы и 19 женщин того же возраста (61,1±3,2 год) с HV. Были выявлены изменения значений угловых перемещений в голеностопном, коленном и тазобедренном суставах у лиц с HV. Максимальные различия определены в точке 50% времени ШЦ в голеностопном и тазобедренном суставах, на 70% времени ШЦ – в коленном суставе. Вальгусная деформация стопы приводит к изменению биомеханики всех сегментов нижней конечности в шаговом цикле человека.

Ключевые слова: кинематика, нижняя конечность, вальгусная деформация стопы, женщины

MULTISEGMENTAL THREE-DIMENSIONAL KINEMATIC ANALYSIS OF THE LOWER LIMB IN ELDERLY WOMEN WITH NORMAL AND VALGUS DEFORMITY OF THE FOOT

Udochkina L.A.¹, Vorontsova O.I.², Khlebnikov Yu.V.¹

¹Astrakhan State Medical University, Astrakhan, Russia

²V.N. Tatishchev Astrakhan State University, Astrakhan, Russia

Abstract. The leading role in human locomotion belongs to the lower extremities, which form multi-segment kinematic chains. A change in the structure or/and a function of at least one of the chain links leads to an imbalance in the gait cycle (GC). Hallux Valgus deformity of the foot (Hallux Valgus = HV) is a common pathology, the etiology of which has not been fully studied. The pathophysiology of HV includes a combination of mechanical, structural and inflammatory changes in the foot. The use of the method of gait analysis to assess changes in the angular movements of the joints of the lower extremities in HV can improve diagnosis and increase the effectiveness of rehabilitation measures. The aim of the study is to give a comparative assessment of the kinematic parameters of the joints of the lower extremity in the gait cycle of women without foot pathology and with HV. The kinematic parameters were evaluated using the Vicon three-dimensional video data analysis system (Vicon, Great Britain) in the Laboratory of biomechanics of motion and artificial Intelligence of the Astrakhan Tatishchev State University. 28 elderly women (62.2±2.9 years) without foot pathology and 19 women of the same age (61.1±3.2 years) with HV were examined. Changes in the values of angular movements in the ankle, knee and hip joints were revealed in individuals with HV. The maximum differences were determined at the point of 50% of the time GC in the ankle and hip joints, at 70% of the time GC in the knee joint. Valgus deformity of the foot leads to a change in the biomechanics of all segments of the lower limb in the human gait cycle.

Keywords: kinematics, lower limb, hallux valgus, women

Ведущая роль в локомоции человека принадлежит нижним конечностям, образующим мультисегментные кинематические цепи [2]. Последовательная работа звеньев этих цепей обеспечивает оптимальные условия передвижения тела в пространстве. Изменение структуры или/и нарушение функции хотя бы одного из звеньев цепи неизбежно ведет к дисбалансу в шаговом цикле (ШЦ).

Вальгусная деформация стопы (Hallux Valgus = HV) является распространенной патологией стопы, поражая до 58% населения [3]. Этиология HV до конца не изучена, но считается, что она многофакторна, причем определенную роль играют как генетические факторы, так и факторы окружающей среды. Патофизиология вальгусной деформации стопы включает в себя сочетание механических, структурных и воспалительных изменений в стопе. Использование метода клинического анализа походки для диагностики изменений угловых перемещений суставов нижних конечностей при патологии HV может улучшить диагностику и повысить эффективность реабилитационных мероприятий [1].

Цель – дать сравнительную оценку кинематических параметров суставов нижней конечности в шаговом цикле женщин без патологии стопы и с HV.

Материалы и методы. Оценка кинематических параметров проводилась при помощи системы трехмерного видеоанализа данных Vicon (Vicon, Great Britain) в лабо-

ратории биомеханики движения и искусственного интеллекта Астраханского государственного университета им. В.Н. Татищева. Обследовано 28 женщин пожилого возраста (62,2±2,9 года) без патологии стопы и 19 женщин того же возраста (61,1±3,2 год) с HV.

Результаты. Были выявлены изменения значений угловых перемещений в голеностопном, коленном и тазобедренном суставах у лиц с HV по сравнению с женщинами без патологии стоп, что согласуется с данными [4, 5]. В точке 50% времени ШЦ максимальные различия определены в голеностопном суставе (тыльное сгибание без патологии 23,0±0,24°, с HV - 34,2±0,37°) и в тазобедренном суставе (разгибание 16,1±0,17° и сгибание 0,72±0,01° соответственно в норме и с HV). На отметке 70% времени ШЦ в коленном суставе отмечено сгибание у лиц без патологии стопы - 46,2±0,5°, с HV - 58,5±0,6°.

Заключение. Вальгусная деформация стопы приводит к изменению биомеханики всех сегментов нижней конечности в шаговом цикле человека.

Список источников

1. Гуреев П.Г., Дианов С.В. Влияние деформации стопы на кинетику и кинематику движений по данным трехмерного видеоанализа \ В книге: XII Всероссийский съезд травматологов-ортопедов. Сборник тезисов. Санкт-Петербург, 2022. С. 247-248.
2. Яшина И.Н. Структурная организация костей проксимальных сегментов конечностей человека и животных / Автореферат диссертации на соискание ученой степени доктора медицинских наук 14.03.01 – анатомия человека Уфа – 2019, 46 с.
3. Nguyen US, Hillstrom HJ, Li W, Dufour AB, Kiel DP, Procter-Gray E, et al. Factors associated with hallux valgus in a population-based study of older women and men: the MOBILIZE Boston Study. *Osteoarthritis Cartilage*. 2010 Jan;18(1):41-6. doi: 10.1016/j.joca.2009.07.008.
4. Klugarova J, Janura M, Svoboda Z, Sos Z, Stergiou N, Klugar M. Hallux valgus surgery affects kinematic parameters during gait. *Clin Biomech (Bristol, Avon)*. 2016;40:20-26. doi: 10.1016/j.clinbiomech.2016.10.004
5. Yoshida T, Tanino Y, Nakao T, Yamazaki W, Suzuki T. Examination of gait characteristics and related factors in elderly subjects with and without hallux valgus. *Prog Rehabil Med*. 2021;6:20210028. doi: 10.2490/prm.20210028

МОТИВАЦИЯ И УДОВЛЕТВОРЕННОСТЬ ФРАНКОГОВОРЯЩИХ СТУДЕНТОВ – СТОМАТОЛОГОВ КУРСОМ АНАТОМИИ В АСТРАХАНСКОМ ГОСУДАРСТВЕННОМ МЕДИЦИНСКОМ УНИВЕРСИТЕТЕ

Удочкина Л.А., Шелудько В.В., Галушко Т.Г., Саутиев А.М., Галактионова Н.И.
Астраханский государственный медицинский университет, Астрахань, Россия

Аннотация. Целью данной работы было проведение анализа мотивации и удовлетворенности студентов-стоматологов, обучающихся на французском языке в Астраханском государственном медицинском университете. В ходе исследования были получены следующие результаты. Исследование проводилось в форме анонимного анкетирования. В опросе приняли участие 154 иностранных студента 2 курса, обучающихся по специальности «Стоматология». Исследование показало, что средний возраст студентов второкурсников составлял 22,3±0,5 года. Большинство из них (94,1%) поступило в медицинский университет сразу после школы, в то время как 5,9% уже имели среднее медицинское образование на момент поступления. Относительно выбора профессии врача-стоматолога, 40,8% студентов заявили, что их решение было обусловлено интересом к данной специальности. Еще 11,5% выразили свою давнюю мечту стать врачами, в то время как 30,4% последовали по стопам своих родителей. Однако, 17,3% студентов признались, что не могли определиться с ответом. Касательно планов на будущее после окончания университета, 30,3% опрошенных планируют оказывать экстренную стоматологическую помощь, в то время как 13,2% намерены заниматься челюстно-лицевой хирургией. Большинство студентов (56,5%) планируют оказывать терапевтическую и ортодонтическую помощь. Важно отметить, что 95,3% респондентов выразили свою удовлетворенность образовательным процессом. Труд преподавателей кафедры анатомии был оценен студентами на

4,6 балла. Это свидетельствует о высоком уровне мотивации и осознанности студентов-стоматологов при выборе своего пути. Высоких результатов оценки работы профессорско-преподавательского состава удалось достичь благодаря адаптации учебных материалов под французскую культуру, учет обычаев и традиций, а также обсуждение социально-экономических вопросов, которые могут быть важными для студентов. При правильном своевременном подходе и учете их потребностей и особенностей, работа становится более успешной. Занятия с франкоговорящими студентами-стоматологами требует высокой квалификации преподавателя и учета их социо-культурных особенностей. Это позволит создать благоприятную образовательную среду и достичь высоких результатов в их обучении.

Ключевые слова: Астраханский ГМУ, франкоговорящие студенты-стоматологи, мотивация, удовлетворенность

MOTIVATION AND SATISFACTION OF FRENCH-SPEAKING DENTAL STUDENTS WITH AN ANATOMY COURSE AT THE ASTRAKHAN STATE MEDICAL UNIVERSITY

Udochkina L.A., Sheludko V.V., Galushko T.G., Sautiev A.M., Galaktionova N.I.
Astrakhan State Medical University, Astrakhan, Russia

Abstract. The study was conducted in the form of an anonymous survey. 154 2nd year foreign students studying in the specialty “Dentistry” took part in the survey. The study showed that the average age of second-year students was 22.3 ± 0.5 years. Most of them (94.1%) entered medical university immediately after school, while 5.9% already had a secondary medical education at the time of admission. Regarding the choice of the profession of a dentist, 40.8% of students stated that their decision was due to interest in this specialty. Another 11.5% expressed their long-time dream of becoming doctors, while 30.4% followed in their parents' footsteps. However, 17.3% of students admitted that they could not decide on the answer. Regarding future plans after graduation, 30.3% of respondents plan to provide emergency dental care, while 13.2% intend to practice oral and maxillofacial surgery. The majority of students (56.5%) plan to provide therapeutic and orthodontic care. It is important to note that 95.3% of respondents expressed their satisfaction with the educational process. The work of teachers of the Department of Anatomy was rated by students at 4.6 points. This indicates a high level of motivation and awareness among dental students when choosing their path. High results in assessing the work of the teaching staff were achieved by adapting educational materials to French culture, taking into account customs and traditions, as well as discussing socio-economic issues that may be important for students. With the right timely approach and taking into account their needs and characteristics, the work becomes more successful. Classes with French-speaking dental students require highly qualified teachers and consideration of their socio-cultural characteristics. This will create a favorable educational environment and achieve high results in their learning.

Keywords: Astrakhan State Medical University, French-speaking dental students, motivation, satisfaction

Введение. Интернационализация образования, подготовка высококвалифицированных специалистов, трудоустройство не менее 5% иностранных граждан из числа выпускников вузов являются одними из приоритетных задач, поставленных в Указе Президента Российской Федерации от 07.05.2018 г. № 204. «О национальных целях и стратегических задачах развития Российской Федерации на период до 2024 года». В Астраханском государственном медицинском университете около 30% обучающихся составляют граждане 57 стран ближнего и дальнего зарубежья. Преподавание в вузе ведется на трех языках: русском, английском и французском. Анатомия, как известно, является базовой дисциплиной, формирующей основы клинического мышления, определяя, во многом, успех дальнейшего обучения в вузе [1,5]. На младших курсах иностранные граждане испытывают наибольшие трудности, связанные, прежде всего, с адаптацией к новому образу жизни и незнакомой социокультурной среде. Помочь иностранным обучающимся войти в новый ритм жизни может применение персонализированного подход в работе со студентами на кафедрах.

Цель исследования - анализ мотивации и удовлетворенности образовательным процессом студентов-стоматологов, обучающихся на французском языке.

Материалы и методы. Исследование проводилось в форме анонимного анкетирования по окончании курса «Анатомия человека. Анатомия головы и шеи» в период с 2022-2023 гг. В опросе приняли участие 154 иностранных студента 2 курса, обучающихся по специальности «Стоматология». Полученные материалы обрабатывались с использованием стандартных средств статистического анализа, реализованных в среде Microsoft Excel.

Результаты исследования и их обсуждение. В результате анализа определено, что средний возраст студентов второкурсников составлял $22,3 \pm 0,5$ года. Большинство из них (94,1%) поступило в медицинский университет после школы. 5,9% имели на момент поступления в ВУЗ среднее медицинское образование и стаж работы по специальности зубного техника $3,1 \pm 0,6$ года, их средний возраст составил $27,2 \pm 1,0$ лет. Выбор профессии врача-стоматолога у 40,8% обучающихся был обусловлен интересом к специальности врача-стоматолога, 11,5% - второкурсников написали о том, что мечтали стать врачами с детства, 30,4% респондентов пошли по стопам родителей, 17,3% не могли определиться с ответом. По окончании вуза 30,3% опрошенных планируют оказывать экстренную стоматологическую помощь, 13,2% - высказывали желание заниматься челюстно-лицевой хирургией, 56,5% - планируют оказывать терапевтическую и ортодонтическую помощь. Удовлетворенность образовательным процессом отметили 95,3% респондентов. Работа с иностранными обучающимися на языке-посреднике предъявляет особые требования к преподавателю [2-4]. Труд преподавателей кафедры анатомии был оценен респондентами на 4,6 балла.

Таким образом, франкоговорящие обучающиеся-стоматологи являются высоко мотивированными студентами, осознанно сделавшими свой выбор.

Список источников

1. Росткова Е.Е., Шелудько В.В., Аверьянова-Языкова Н.Ф. Особенности преподавания анатомии иностранным студентам / В сб.: Педагогическая наука и образование в диалоге со временем. Мат. IV Межд. научно-практ. конференции, посвященной памяти В.А. Пятин. 2019. С. 146-148.
2. Супатович Л.Л., Галушко Т.Г. Из опыта работы анатомического музея АГМУ по пропаганде здорового образа жизни / В сб.: Актуальные исследования висцеральных систем в биологии и медицине. Сб. мат. всероссийской научно-практ. конференции. 2018. С. 73-75.
3. Супатович Л.Л., Галушко Т.Г., Удочкина Л.А. Обеспечение наглядности преподавания анатомии на стоматологическом факультете Астраханского ГМУ / В сб.: Ломоносов обнял все стороны просвещения. Мат. межвузовской научно-исслед. конференции с межд. участием, посвященной 310-летию со дня рождения М.В. Ломоносова (1711 - 1765). Астрахань, 2021. С. 109-112.
4. Удочкина Л.А., Нуржанова С.С. Показатели частичной вторичной адентии у мужчин и женщин зрелого и пожилого возраста г. Астрахани // Здоровье - основа человеческого потенциала: проблемы и пути их решения. 2010. Т. 5. № 1. С. 437.
5. Шелудько В.В. Преподавание анатомии человека франкоговорящим студентам // Журнал анатомии и гистопатологии. 2017. № 5. С. 51.

ОТНОСИТЕЛЬНАЯ ЧАСТОТА ВСТРЕЧАЕМОСТИ ВИДОВ ТАРАННОЙ КОСТИ С РАЗЛИЧНЫМИ ТИПАМИ ПЯТОЧНЫХ СУСТАВНЫХ ПОВЕРХНОСТЕЙ

Улитко Т.В.¹, Зеркалова Я.И.²

¹Первый Санкт-Петербургский государственный медицинский университет им. акад. И.П. Павлова, Санкт-Петербург, Россия

²Ульяновский государственный университет, Ульяновск, Россия

Аннотация. Таранная кость (os talus) — вторая по величине кость предплюсны. Эта кость уникальна, так как не имеет мускульного или сухожильного прикрепления. Она принимает участие в формировании голеностопного, подтаранного и таранно-пяточно-ладьевидного суставов. Предварительное знакомство с анатомическим строением таранной кости и различными формами ее суставных поверхностей имеет значение не только для определения основ-

ной патологии, но и помогает в ее лечении. Материалом для исследования послужили 75 таранных костей стоп мужчин и женщин в возрасте от 20 до 70 лет, выбранных из нескольких паспортизированных коллекций. Каждую таранную кость исследовали на наличие различного рисунка суставных фасеток. Позже их разделили на пять групп. Таранные кости I типа (14,7%) имели единственную пяточную фасетку; II типа (57,3%) имели единственную пяточную фасетку, разделенную гребнем на две части. III типа (17,3%) имели две пяточные фасетки, разделенные частично гребнем и частично бороздкой; IV типа (10,7%) имели две пяточные фасетки, разделенные внесуставной бороздкой. Таранные кости V типа в нашей выборке обнаружены не были. Пяточные суставные поверхности таранной кости демонстрируют большое разнообразие вариаций, которые могут быть связаны с материальными или популяционными различиями, типом походки и телосложением человека, а также местом проживания, будь то равнинная или холмистая местность. Знания о разновидности суставных фасеток и адекватная хирургическая интерпретация имеют огромное значение для анатомов и ортопедических хирургов.

Ключевые слова: таранная кость, пяточная кость, суставные поверхности, классификация

THE FREQUENCY OF OCCURRENCE OF TYPES OF TALUS BONE WITH VARIOUS FORMS OF CALCANEAL ARTICULAR SURFACES

Ulitko T.V.¹, Zerkalova Y.I.²

¹Academician I.P. Pavlov First St. Petersburg State Medical University, St. Petersburg, Russia

²Ulyanovsk State University, Ulyanovsk, Russia

Abstract. The talus (astragalus) is the second largest bone of the tarsus. This bone is unique because it has no muscle or tendon attachment. It takes part in the formation of the ankle, subtalar and talocalcaneal-navicular joints. Preliminary acquaintance with the anatomical structure of the talus and the various forms of its articular surfaces is important not only for determining the underlying pathology, but also helps in its treatment. The material for the study was 75 talus bones of the feet of men and women aged 20 to 70 years, selected from several certified collections. Each talus was examined for different articular facet patterns. Later they were divided into five groups. Type I talus (14.7%) had a single calcaneal facet; Type II (57.3%) had a single calcaneal facet divided into two parts by a ridge. Type III (17.3%) had two calcaneal facets, separated partly by a ridge and partly by a groove; Type IV (10.7%) had two calcaneal facets separated by an extraarticular groove. Type V talus bones were not found in our sample. The calcaneal articular surfaces of the talus show a wide variety of variations, which may be due to material or population differences, the type of gait and body type of the individual, and the location of residence, whether flat or hilly. Knowledge of the variety of articular facets and adequate surgical interpretation are of great importance for anatomists and orthopedic surgeons.

Keywords: talus, calcaneus, articular facets, classification

Введение. Таранная кость обладает уникальной структурой, которая способствует равномерному распределению массы тела. Она играет важную роль в формировании нескольких суставов стопы, таких как голеностопный, подтаранный и таранно-пяточно-ладьевидный [1]. Детальное исследование таранных костей выявило значительные различия в суставных поверхностях на подошвенной стороне ее головки и тела. Исследователи классифицировали эти различия по разным типам, учитывая такие параметры, как степень разделения, слияния и формы суставных фасеток [5]. Предполагается, что эти различия могут быть вызваны воздействием внешних факторов окружающей среды и могут быть связаны с типом походки и телосложением человека или местом проживания, которое могло быть равнинной или холмистой местностью [3]. Анатомические разнообразия в структуре фасеток таранной кости могут являться причиной патологий стопы [2]. Понимание этих отклонений и адекватная хирургическая интерпретация имеет важное значение для анатомов и ортопедических хирургов. Например, при проведении операции тройного артротомии для исправления деформаций, связанных с плоскостопием, форма суставных фасеток играет решающую роль в безопасном доступе к поверхностям и суставным хрящам подтаранного сустава [4].

Цель — определить относительную частоту типов таранной кости с различными формами пяточных суставных поверхностей в популяции взрослого населения первого и второго зрелого возраста.

Материалы и методы. В ходе исследования было проанализировано 75 таранных костей стоп мужчин и женщин в возрасте от 20 до 70 лет, выбранных из различных коллекций. Та-

ранные кости были классифицированы визуально по анатомическим формам их суставных поверхностей согласно классификации Агога и соавт. 1979 года. Было выделено 5 категорий таранных костей, включая тип I с одной пяточной суставной фасеткой на подошвенной поверхности таранной кости, тип II с двумя фасетками на подошвенной поверхности, разделенными гребнем, тип III с фасетками, частично разделенными бороздой и частично гребнем, тип IV с двумя суставными поверхностями, разделенными бороздой, и тип V с соединенными средней и задней суставными поверхностями и наличием изолированной передней.

Результаты. В исследованной выборке таранные кости I типа были обнаружены в 11 случаях (14,7%) из выборки, тип II – в 43 случаях (57,3%). Таранные кости типа III составили 13 (17,3%), тип IV – 8 (10,7%). В нашей выборке не было таранных костей типа V. Также был проведен анализ сходства и различий в распределении анатомических вариантов по полу и односторонности с данными других авторов для сравнения эффективности классификации таранной кости. Были обнаружены высокая специфичность и отличия в распределении типов таранной кости с разными формами суставных поверхностей по сравнению с аналогичными распределениями, установленными другими исследователями.

Выводы. Анатомические вариации форм пяточных суставных поверхностей таранных костей, обусловленные генетическими и внешними причинами, могут являться как индивидуальными диагностическими, так и специфическими этно-территориальными антропологическими признаками. Полученные результаты могут служить основой для поиска анатомо-морфометрических закономерностей в организации движений стопы в популяциях современного человека, а также использоваться для решения задач судебно-медицинской и археологической диагностики. Понимание изменчивости таранной кости может помочь в объяснении причин и частоты встречаемости определенных видов костной патологии стопы в разных популяциях.

Список литературы

1. Возрастная динамика морфометрических показателей костей стопы человека по данным рентгеноостеометрии. Ряховский М.А., Хайруллин Р.М., Ермоленко А.С., Митченко И.В. Российский медико-биологический вестник имени академика И. П. Павлова. 2009. Т. 17. № 2. С. 8-15.
2. Дискриминантный анализ пальцевой и половой изменчивости остеометрических показателей средних фаланг стопы человека. Мельников А.А., Хайруллин Р.М., Сафиуллина А.Ф., Хайруллин Ф.Р. Фундаментальные исследования. 2014. № 10-4. С. 693-699.
3. Остеометрические индексы средних фаланг стопы человека и их половые различия. Хайруллин Р.М., Мельников А.А., Хайруллин Ф.Р., Никифоров Р.В. Морфологические ведомости. 2014. № 3. С. 66-73.
4. Остеометрические параметры средних фаланг стопы человека и их половые различия. Мельников А.А., Никифоров Р.В., Хайруллин Р.М., Хайруллин Ф.Р. Морфологические ведомости. 2014. № 1. С. 70-78.
5. Половые различия пяточных костей стопы человека по данным прямой остеометрии. Байрошевская М.В., Сафиуллина А.Ф., Хайруллин Р.М., Никифоров Р.В. Морфологические ведомости. 2014. № 3. С. 31-36.

АНАТОМИЯ ЧЕЛОВЕКА И АНТРОПОЛОГИЯ – ОБЩНОСТЬ И РАЗЛИЧИЕ

Хайруллин Р.М.

*Университет РЕАВИЗ, Санкт-Петербург, Россия
Первый Санкт-Петербургский государственный медицинский университет
им. акад. И.П. Павлова, Санкт-Петербург, Россия
Ошский государственный университет, Ош, Киргизия*

Аннотация. Цель исследования – определение научно-методологической, мировоззренческой, исторической общности и проблематики научного поля современной анатомии человека и физической антропологии. Произведен анализ истории развития, основополагающих теоретических концептов, методологий, сферы научных интересов и научно-практического значения в плане поиска общности и различия анатомии человека и физической антропологии с целью определения перспективы дальнейшего развития и в связи с формальным объединением обеих наук в рамках современного отечественного прецедента единой научной специальности. Показаны возможные последствия для развития обеих наук, их значение для поиска путей ре-

шения актуальных научно-теоретических и научно-практических задач биологической морфологии в целом.

Ключевые слова: анатомия человека, антропология, биологическая морфология, история науки, научные специальности

THE HUMAN ANATOMY AND THE PHYSICAL ANTHROPOLOGY – THEIR COMMONALITY AND DIFFERENCE

Khayrullin R.M.

REAVIZ University, St. Petersburg, Russia

Academician I.P. First St. Petersburg State Medical University, St. Petersburg, Russia

Osh State University, Osh, Kyrgyzstan

Abstract. The purpose of the study is to determine the scientific, methodological, worldview, historical commonality and problems of the scientific field of modern human anatomy and physical anthropology. An analysis was made of the history of development, fundamental theoretical concepts, methodology, spheres of scientific interests and scientific-practical significance in terms of searching for the commonality and differences between human anatomy and physical anthropology in order to determine the prospects for further development and due the modern Russian precedent of the formal unification of both sciences within the framework of a single scientific specialty. Possible consequences for the development of both sciences and their significance for finding directs to solve current scientific-theoretical and scientific-practical problems of biological morphology in general are shown.

Keywords: human anatomy, anthropology, biological morphology, history of science, scientific specialties

В 2024 году исполняется 90 лет со дня опубликования одним из выдающихся российских ученых-морфологов двадцатого века Валерианом Владимировичем Бунаком программной статьи, которая могла бы стать в течение времени, прошедшего после публикации статьи основополагающим трудом, определяющим творческое развитие и практическое приложение знаний в области анатомии человека и антропологии (по словам самого В.В. Бунака - анатомической антропологии, морфологии) в нашей стране. Статья была опубликована в третьем номере за 1934 год в «Антропологическом журнале» [1]. В ней фактически была изложена теоретическая платформа и научные принципы, которые могли бы объединить анатомию человека и как широкую мировоззренческую биологическую, и как утилитарную, прагматическую медицинскую науку с физической антропологией на единой платформе биологической морфологии и ее основных теоретических концептах. К великому сожалению этой самобытной, в высшей степени оригинальной научной идее по разным причинам не суждено было реализоваться.

Как анатомия человека, так и физическая антропология базируются на некоторых теоретических концептах с точки зрения их исторического развития на определенных этапах как общих, так и значительно отличающихся друг от друга. Например, функциональная методологическая основа анатомии, разработанная в конце девятнадцатого века чуть ли не «канонизированным» некоторыми отечественными анатомами П.Ф. Лесгафтом, не получила никакого отклика и развития не только в физической антропологии, но и в самой анатомии человека, осталась умозрительной, полностью отвергнутой ныне и забытой, и, тем не менее, не лишенной некой оригинальности, точкой зрения.

Второй методологический подход – попытка обосновать описательный фактологический материал физической антропологии и анатомии человека с позиций философии диалектического материализма, как на основе дарвиновской эволюционной, так и функциональной методологии, был присущ исключительно советскому этапу истории этих наук в нашей стране. Вполне возможно, что он также должен был бы подвергнуться заслуженной критике и забвению, но ряд исследователей, анатомов, антропологов, в силу традиции и консервативности иногда безуспешно, иногда – вполне успешно, продолжают ортодоксально руководствоваться им по сей день.

Третий подход в рамках анатомии человека вообще не получил в нашей стране какого-либо распространения, что обусловлено многими причинами. Это классический биологический сравнительно-анатомический по концептуальному основанию подход, но в интерпретации и изложении отечественных анатомов он в значительной степени был представлен как телеологический или формально каузальный (номотетический). Концептуально этот подход продолжает успешно развиваться зарубежными исследователями по настоящее время, а среди отечественных антропологов приверженцами этого подхода были как сам В.В. Бунак, так некоторые другие антропологи, в частности, хорошо известный нашим современникам А.А. Зубов (концепция магистральной эволюции и поиска морфогенетических ее закономерностей). В рамках анатомии человека описательные попытки в рамках этого подхода были предприняты В.Н. Шевкуненко.

Сегодня мы являемся свидетелями повторной попытки интеграции двух наук, изучающих морфологию человека. Интеграция, как принцип и возможность развития этих наук, получила свое воплощение в теперь уже исключительно формальном этапе (точнее – очередной попытке) – объединении анатомии человека и физической антропологии в одной научной специальности «анатомия и антропология» по версии соответствующих государственных нормативных актов 2023 года. Это не только некая, теперь уже по-видимому, отчаянная попытка преодолеть ставший очевидным и видимый невооруженным глазом даже неспециалистам кризис отечественной морфологии. Этот переполненный огромным фактологическим, концептуально практически никак не осмысливаемым материалом, этап развития современной морфологии человека, можно рассматривать как ренессанс, как вторичную волну от неких идей, постулировавшихся в рамках так называемой интегративной антропологии, возникшей в девяностые годы прошлого века [2]. Эпистемология этой второй волны исключительно прикладной констатации фактов и не более того, явно обусловлена как изначальной нечеткостью и отсутствием конкретных формулировок теоретических положений этой концепции, так отсутствием их полноценного развития и продолжения соответствующих теоретических исследований. Интегративная антропология как была, так и, к сожалению, осталась красивой идеей, которая по словам ее же основателей лишь «...вправе сказать о себе: «Я не волшебница, я еще только учусь...» [цит. по Кузин В.В., Никитюк Б.А., 1995, с. 12]. Не слишком ли затянулся период обучения «волшебницы»?

Возвращаясь к опубликованной девять десятилетий назад, в представлении автора в рамках отечественной науки абсолютно актуальной до сегодняшнего дня, программной для морфологии человека в целом (обеих наук, равно как анатомии человека, так и физической антропологии) статье, следует вновь обратиться к высказанной в ней В.В. Бунаком идее, которая может дать реальный, а не формальный импульс к их взаимному развитию о том, что «...необходим пересмотр теоретических установок и для самой морфологии, которая явно уже закончила один из циклов своего развития – период господства десцендентной (эволюционной, примеч. автора) теории...». Главной задачей, по мнению В.В. Бунака, является необходимость «рассеять неправильное представление о том, что в морфологии человека нет никакой особой теоретической проблематики, специфической методики, что имеется только приложение где-то полученных истин к человеку, приложение не вполне удачное, часто механическое. Такое суждение совершенно неправильно.» [цит. по Бунак В.В., 1934, с. 30]. Очень хотелось бы надеяться на то, что мы получим так необходимую сегодня, ясную и четкую по своим основным положениям и постулатам теорию или хотя бы концепцию от наших ведущих авторитетных отечественных анатомов и антропологов в рамках академической фундаментальной науки.

Список источников

1. Бунак В.В. Современное состояние и задачи морфологии человека. Антропологический журнал. - 1934. - № 3. - С. 21-31.

2. Кузин В.В., Никитюк Б.А. Очерки теории и истории интегративной антропологии. М.: «Физкультура, образование и наука», 1995. – 174 с.

ПРОПОРЦИИ ЛИЦА У РАЗНЫХ ЭТНИЧЕСКИХ ГРУПП

Хафаджи М.Б., Лебедева Е.А., Парамонова А.Р., Эделев А.С.,
Соболева М.В., Шустров Ф.Л.

Приволжский исследовательский медицинский университет, Нижний Новгород, Россия

Аннотация. Актуальность исследования определяется необходимостью распознавания личности по внешним антропометрическим признакам любой этнической группы в связи с природными бедствиями, чрезвычайными ситуациями, значительным увеличением миграции населения. Целью работы было определить параметры лиц и их пропорции у студентов разных этногеографических групп. В исследовании были использованы добровольно предоставленные фотографии лиц русских студентов (200 юношей и девушек, первая группа) и иностранных студентов (200 юношей и девушек, вторая группа) из стран юго-восточной Азии. После измерения параметров фронтальной нормы лиц с помощью программы Anishsoft mySize (в условных единицах) рассчитаны пропорции (соотношения) параметров, проведено сравнение с пропорциями идеального лица, описанными Леонардо да Винчи. Статистическая обработка полученных данных проведена в программе “AnalystSoft Inc., StatPlus, версия 6 (www.analystsoft.com)”. Все параметры лица коррелировали друг с другом в обеих группах ($p < 0,001$). Достоверно отличались по непараметрическим критериям у русских студентов и иностранных студентов длина носа, ширина носа, расстояние от ментона до нижней губы, ширина рта. Две пропорции параметров приближались к «идеальным»: и высота лба, и ширина носа составляли треть высоты лица. Соответствий «золотому сечению» не определено. Выявленные этнические особенности соматометрических показателей имеют прикладное значение.

Ключевые слова: фронтальная норма, идеальное лицо, пропорции лица

FACIAL PROPORTIONS IN DIFFERENT ETHNIC GROUPS

Khafaji M.B., Lebedeva E.A., Paramonova A.R., Edelev A.S., Soboleva M.V., Shustrov F.L.
Privolzhsky Research Medical University, Nizhny Novgorod, Russia

Abstract. The relevance of the study is determined by the need to recognize a person by anthropometric characteristics of any ethnic group in condition of disasters, emergency situations, and the increasing population migration. The purpose of the work was to determine the parameters of faces and their proportions among students of different ethno-geographical groups. Voluntarily given photographs of the faces of Russian students (200 boys and girls, first group) and foreign students (200 boys and girls, second group) from Southeast Asian countries were gauged. Parameters of the frontal norma of faces using the Anishsoft mySize program were measured, then the proportions (ratios) of the parameters were calculated and compared with the proportions of an ideal face described by Leonardo da Vinci. The data was carried out with “AnalystSoft Inc., StatPlus, versio 6 (www.analystsoft.com)”. All facial parameters correlated with each other in both groups ($p < 0,001$). According to nonparametric criteria, Russian and foreign students differed significantly in the length of the nose, the width of the nose, the distance from the menton to the lower lip, and the width of the mouth. Two proportions of parameters approached “ideal”: both the height of the forehead and the width of the nose were one third of the height of the face. Correspondence to the «golden ratio» has not been determined. Identified ethnic characteristics of somatometric parameters have practical significance.

Keywords: frontal norma, ideal face, proportions of face

Введение. В настоящее время актуальность идентификации личности по внешним антропометрическим признакам возрастает в связи с участвовавшими случаями природных катаклизмов, локальных чрезвычайных ситуаций, а также резким увеличением миграции населения. Предполагается создание баз данных разных народностей с целью распознавания любой этнической группы [4].

Цель исследования — определить показатели фронтальной нормы лиц студентов, пропорции этих параметров и определить степень их приближения к «идеальным».

Материалы и методы. У русских студентов (200 юношей и девушек) и иностранных студентов (200 юношей и девушек) из стран юго-восточной Азии, занимающихся на факультете международного медицинского образования (ФММО) ФГБОУ ВО «ТИМУ», были измерены показатели фронтальной нормы лиц на добровольно предоставленных фотографиях. С использованием антропометрических точек на каждом лице было определено 13 параметров [1, 2, 3] с помощью компьютерной программы Anishsoft mySize. Рассчитаны соотношения параметров. Проведено сравнение с пропорциями идеального лица, описанными Леонардо да Винчи. Определялась нормальность распределения с помощью критерия Колмогорова-Смирнова. Данные обрабатывали в программе “AnalystSoft Inc., StatPlus, версия 6 (www.analystsoft.com)”. Показатели представлены в виде Me; LQ; UQ, где Me – медиана, LQ – нижний (25%) квартиль, UQ – верхний (75%) квартиль. Для сравнения выборок использовались непараметрические критерии. Силу связей определяли по коэффициенту ранговой корреляции Спирмена.

Результаты и обсуждение. Нормальному распределению среди измеренных показателей соответствовало только продольное расстояние глазной щели у иностранных студентов. Все параметры лица коррелировали друг с другом в обеих группах ($p < 0,001$). Достоверно отличались по непараметрическим критериям у русских студентов и студентов ФММО длина носа ($p = 0,003$), ширина носа ($p = 0,00006$), расстояние от ментона до нижней губы ($p = 0,01$), ширина рта ($p = 0,003$). Все пропорции параметров лиц как у русских, так и у иностранных студентов не соответствовали нормальному распределению. Не было выявлено превалирования по какому-либо типу лица. В «идеальном» лице расстояние от ментона до нижней губы должно быть в два раза меньше расстояния от кончика носа до ментона. Лица русских студентов (50,1%; 48,0%; 52,1%) практически совершенны, а у студентов ФММО (47,2%; 43,0%; 50,4%) дистанция достоверно меньше. Ширина носа должна быть равна расстоянию между медиальными углами глаз. Лица русских студентов (105,8%; 101,0%; 111,7%) более близки к идеальным, чем у иностранных студентов (118,5%; 114,4%; 130,7%), разница между двумя группами достоверна ($p < 0,00001$). Ширина носа значительно превышала ширину глазной щели как у русских студентов (126,9%; 122,0%; 135,9%), так и студентов ФММО (146%; 128,8%; 155,1%), при этом у второй группы пропорция больше, чем у первой ($p = 0,00002$). Расстояние между медиальными углами глаз было больше продольного расстояния глазной щели у русских студентов (121,8%; 114,2%; 125,9%), и у иностранных студентов (119,5%; 108,9%; 129,1%). В идеальном лице высота лба совпадает с длиной носа. Пропорция параметров в первой группе (106,9%; 98,6%; 113,5%) ближе к этому соотношению, чем во второй группе (106,2%; 95,7%; 118,4%). Высота лба должна быть равна расстоянию от кончика носа до ментона. Лица русских студентов (93,5%; 84,4%; 103,4%) достоверно менее «совершенные», чем у студентов ФММО (100,3%; 90,4%; 115,7%). В идеальном лице длина носа соответствует расстоянию от кончика носа до ментона. Лица у иностранных студентов (96,2%; 81,2%; 105,7%) значительно ($p = 0,0335$) ближе к безупречной пропорции, чем у русских студентов (86,0%; 77,8%; 95,3%). Высота лба составляла треть высоты лица и в первой группе (33,6%; 31,9%; 35,3%), и во второй группе (34,3%; 31,6%; 37,2%). Длина носа была меньше высоты лица почти в три раза как у русских студентов (31,2%; 30,3%; 32,0%), так и у студентов ФММО (31,9%; 29,8%; 33,9%). В идеальном лице расстояние от кончика носа до ментона соответствует одной трети высоты лица. Лица студентов ФММО (33,5%; 31,4%; 35,8%) практически совершенны и отличаются ($p = 0,023$) от соотношения параметров у русских студентов (35,3%; 33,8%; 37,9%).

Пропорция «золотого сечения» Леонардо да Винчи (1,618 : 1) должна соблюдаться для следующих соотношений параметров фронтальной нормы: ширина рта / ширина носа, расстояние между латеральными концами бровей / межзрачковый диаметр, высота лица / межскуловой диаметр. По всем трем соотношениям лица далеки от

идеальных. У русских студентов ширина рта превышала ширину носа в 1,36 раза (1,32; 1,41), у иностранных студентов – в 1,31 раза (1,25; 1,34), разница между двумя группами студентов достоверна. У студентов ФММО межзрачковый диаметр был в 1,73 раза (1,66; 1,78) меньше расстояния между концами бровей. Пропорции лиц русских студентов (1,81; 1,75; 1,85) значительно дальше ($p < 0,00001$) от идеальных. У русских студентов высота лица была больше межскулового диаметра в 1,39 раза (1,37; 1,43), у иностранных студентов – в 1,43 раза (1,34; 1,46).

Выводы. Достоверно отличались у русских студентов и иностранных студентов длина носа, ширина носа, расстояние от ментона до нижней губы, ширина рта. Две пропорции параметров приближались к «идеальным»: и высота лба, и ширина носа составляли треть высоты лица. Соответствий «золотому сечению» не определено. Выявленные этнические особенности соматометрических показателей помогут улучшить биометрическое сканирование и его оценку для идентификации личности, оптимизировать хирургические вмешательства в пластической, челюстно-лицевой и реконструктивной хирургии.

Список литературы

1. Головач В.А. Комплексная оценка лица при планировании результатов ринопластики / В.А.Головач // Эстетическая медицина. - 2006. - Т.5, №4. - С. 513-519.
2. Козырев С. Использование фотографии как метода оценки в эстетической медицине. Практические советы / С. Козырев // Эстетическая медицина. - 2006. - Т. 5, № 2. - С. 245-250.
3. Халилова Н.Г. Количественные параметры фронтальной нормы лица девушек нигериек / Н.Г. Халилова. // Вісник проблем біології і медицини. – 2012. – Вип.2, т.1(92). – С. 155-157.
4. Akinlolu AA. Facial biometrics using Akinlolu-Raji image-processing algorithm and anthropological facts which prove that Kebbi and Zamfara Hausas are Hausa Bakwai. / Sub-Saharan Afr. J. Med. - 2016. - №3. – P. 45-52.

ОЦЕНКА АДАПТАЦИОННОГО ПОТЕНЦИАЛА СТУДЕНТОВ НАЧАЛЬНЫХ КУРСОВ МЕДИЦИНСКОГО ВУЗА, КАК ИНДИКАТОР АДАПТАЦИОННЫХ ВОЗМОЖНОСТЕЙ ОРГАНИЗМА

Чевжик Ю.В., Милушкина О.Ю., Ляшенко А.А., Шемяков С.Е.
Российский национальный исследовательский медицинский университет
им. Н.И. Пирогова, Москва, Россия

Аннотация. Проводилось обследование 258 студентов (167 девушек и 91 юноша) юношеского возраста (18-21 год) начальных курсов медицинского вуза. Определение адаптационного потенциала (АП) по методике Р.М. Баевского в модификации А.Б. Берсеневой (1997), характеризует работу сердечно-сосудистой системы. При оценке гендерных отличий, нами были сформированы две группы обследуемых, характеризующиеся показателями адаптационного потенциала, с условными названиями «удовлетворительный» и «неудовлетворительный». В группу «неудовлетворительный» были включены студенты с показателями по Р.М. Баевскому: «напряженная адаптация», «неудовлетворительная адаптация» и «срыв адаптации». Группа «удовлетворительная» адаптация соответствовала одноименной группе по Баевскому. Исследования показали, «удовлетворительный» адаптационный потенциал определялся у 56 (61,54%) юношей и 141 (84,43%) девушки в то время, как «неудовлетворительный» адаптационный потенциал выявился у 35 (38,46%) студентов и 26 (15,57%) студенток. Для оценки влияния пола на адаптационный потенциал проводили расчет отношения рисков (RR) с использованием четырехпольных таблиц. Анализ показал, что «удовлетворительный» адаптационный потенциал наиболее характерен для девушек-студенток (RR = 1,37), в то время как вариант адаптации, характеризующийся как «неудовлетворительный» чаще встречается у юношей (RR=2,47). Таким образом, для юношей риск «неудовлетворительного» адаптационного потенциала в 2,5 раза выше, чем для девушек. Проводилась оценка значимости различий и оценка силы связи между фактором и исходами, из которых определили, что P для критерия $\chi^2 < 0,001$, а коэффициент сопряженности Пирсона равен 0,249. Связь между фактором и исходами средняя. Согласно полу-

ченными результатами, группы юношей и девушек статистически значимо ($p < 0,05$) отличаются по показателям адаптационного потенциала. Аналогичный вывод получен при анализе 95% доверительного интервала разницы средних (MD 95%CI) двух групп [0,05; 0,35].

Ключевые слова: адаптационный потенциал, студенты медицинского вуза, юношеский возраст

ASSESSMENT OF THE ADAPTIVE POTENTIAL OF STUDENTS OF THE INITIAL COURSES OF A MEDICAL UNIVERSITY, AS AN INDICATOR OF THE ADAPTIVE CAPABILITIES OF THE BODY

Chevzhik Yu. V., Milushkina O. Yu., Lyashenko A. A., Shemyakov S. E.
N. I. Pirogov Russian National Research Medical University, Moscow, Russia

Abstract. A survey was conducted of 258 students (167 girls and 91 boys) of adolescent age (18-21 years old) of the initial courses of a medical university. The definition of adaptive potential (AP) according to the method of R.M. Bayevsky, modified by A.B. Bersenyeva (1997), characterizes the work of the cardiovascular system. When assessing gender differences, we formed two groups of subjects characterized by indicators of adaptive potential, with the conditional names "satisfactory" and "unsatisfactory". Students with RM scores were included in the "unsatisfactory" group. To Baevsky: "stressful adaptation", "unsatisfactory adaptation" and "failure of adaptation". And the group "satisfactory" adaptation corresponded to the group of the same name according to R.M. Baevsky. Studies have shown that "satisfactory" adaptive potential was determined in 56 (61.54%) boys and 141 (84.43%) girls, while "unsatisfactory" adaptive potential was detected in 35 (38.46%) students and 26 (15.57%) female students. To assess the impact of gender on adaptive potential, the risk ratio (RR) was calculated using four-field tables. The analysis showed that the "satisfactory" adaptive potential is most typical for female students ($RR = 1.37$), while the adaptation option characterized as "unsatisfactory" is more common in boys ($RR = 2.47$). Thus, for boys, the risk of "unsatisfactory" adaptive potential is 2.5 times higher than for girls. The significance of the differences was assessed and the strength of the relationship between the factor and the outcomes was assessed, from which it was determined that P for the criterion $\chi^2 < 0.001$, and the Pearson conjugacy coefficient is 0,249. The relationship between the factor and the outcomes is average. According to the results obtained, the groups of boys and girls differ statistically significantly ($p < 0.05$) in terms of adaptive potential. A similar conclusion was obtained by analyzing the 95% confidence interval of the difference between the averages (MD 95%CI) of the two groups [0.05; 0.35].

Keywords: adaptive potential, medical university students, adolescence

Введение. Переход от обучения в школе к обучению в университете предполагает определенный адаптационный период и требует от современных юношей и девушек достаточной стрессоустойчивости [2]. В этой связи несомненный интерес представляет оценка показателей адаптации в зависимости от пола обучающихся.

Цель исследования – определить адаптационный потенциал у студентов юношеского возраста (18-21 год) начальных курсов медицинского вуза в зависимости от пола.

Материалы и методы. В обследовании приняли участие студенты 1 и 2 курсов юношеского возраста (18-21 год) Российского национального исследовательского медицинского университета им. Н.И. Пирогова, не занимающиеся профессиональным спортом и не имеющие в анамнезе хронических заболеваний. Исследования одобрены локальным этическим комитетом ФГАОУ ВО РНИМУ им. Н.И. Пирогова Минздрава России (протокол №213 от 13.12.2021 г.). От всех участников было получено письменное информированное согласие. Обследование проводилось в первой половине дня, вне стрессовых ситуаций (модули, зачеты, экзамены). Расчет адаптационного потенциала (АП) проводился по методике Р.М. Баевского в модификации А.Б. Берсеневой [1,2]. Для оценки использована формула: $АП = 0,011 \times ЧП + 0,014 \times САД + 0,008 \times ДАД + 0,014 \times В + 0,009 \times МТ - 0,009 \times Р - 0,273$ (коэффициент уравнения), где: АП – адаптационный потенциал (баллы); ЧП – частота пульса (уд/мин); САД – систолическое артериальное давление (мм рт. ст.); ДАД – диастолическое артериальное давление (мм рт. ст.); МТ – масса тела (кг); В – возраст (лет); Р – рост (см). Репрезентативные значения АП находятся в пределах от 1,5 до 4,5 условных

баллов. В рамках этих числовых значений все обследования были ранжированы на 4 группы лиц: 1-я группа ($АП < 2,60$) – «удовлетворительная адаптация»; 2-я группа ($АП = 2,60 - 3,09$) – «напряженная адаптация»; 3-я группа ($АП = 3,10 - 3,59$) – «неудовлетворительная адаптация»; 4-я группа ($АП > 3,60$) – «срыв адаптации» [1, 2]. Анализ материала проводился на основе базовой статистики, расчет отношения рисков (RR) с использованием четырехпольных таблиц, критерия Стьюдента, P для критерия χ^2 , коэффициент сопряженности Пирсона и сила связи между фактором и исходами.

Результаты и обсуждения. В ходе исследования оценивалась взаимосвязь пола и показателей адаптационного потенциала. Для этого признак «адаптационный потенциал» был преобразован в дихотомический: «удовлетворительный» и «неудовлетворительный». Последний, представляет собой результат суммирования признаков «напряженная»+«неудовлетворительная»+«срыв адаптации» по Баевскому. Таким образом, новая расчетная переменная имела следующую частотную характеристику: среди юношей ($n = 91$) «удовлетворительный» адаптационный потенциал определялся у 56 (61,54%) человек, «неудовлетворительный» у 35 (38,46%), в то время как у девушек ($n = 167$) с характеристикой «удовлетворительный» адаптационный потенциал фиксировался у 141 (84,43%) студентки, а «неудовлетворительный» - 26 (15,57%) респонденток. Для оценки влияния пола на адаптационный потенциал проводили расчет отношения рисков (RR) с использованием четырехпольных таблиц. Согласно полученным результатам, «удовлетворительный» адаптационный потенциал наиболее характерен для женского пола $RR = 1,37$, в то время как вариант адаптации, характеризующийся, как «неудовлетворительный» для мужского пола $RR = 2,47$. Другими словами, для юношей риск «Неудовлетворительный» адаптационного потенциала в 2,5 раза выше, чем для девушек. Аналогичный вывод получен при анализе 95% доверительного интервала разницы средних (MD 95%CI) двух групп [0,05; 0,35], соответственно. Проводили оценку значимости различий и оценку силы связи между фактором и исходами, где P для критерия $\chi^2 < 0,001$, коэффициент сопряженности Пирсона равен 0,249, а сила связи между фактором риска и исходом средняя. Таким образом, оба варианта демонстрируют статистически значимые различия между группами, и среднюю силу связи между факторами риска (в данном случае, женский и мужской пол), и исходом (в данном случае, «удовлетворительный» потенциал, «неудовлетворительный» потенциал, соответственно).

Выводы. Таким образом проведенное исследование показало, что пол может являться предиктором адаптационного потенциала студентов начальных курсов университета. Это следует учитывать при планировании учебного процесса.

Список источников

1. Баевский Р.М. Оценка адаптационных возможностей организма и риска развития заболеваний // Р.М. Баевский, А.П. Берсенев. – М.: Медицина, 1997. – 236 с.
2. Семизоров Е. А. Адаптационный потенциал по Баевскому у студентов юношеского возраста различных вузов России в динамике обучения в вузе / Е. А. Семизоров, Н. Я. Прокопьев, А. В. Шевцов // Культура физическая и здоровье. – 2019. – № 3(71). – С. 156-159.

ИЗУЧЕНИЕ РЕАКЦИИ ОРГАНИЗМА НА ИМПЛАНТАЦИЮ РАЗЛИЧНЫХ ПРОТЕЗОВ ПРИ ГЕРНИОПЛАСТИКЕ В УСЛОВИЯХ ИНФИЦИРОВАННОЙ РАНЫ

Черных А.В., Магомедрасулова А.А., Шевцов А.Н., Попова М.Н., Судаков Д.В.
Воронежский государственный медицинский университет им. Н.Н. Бурденко,
Воронеж, Россия

Аннотация. В настоящее время количество рецидивов после выполненных протезирующих методик герниопластики достигает 10% в связи с выраженной раневой инфекцией и отторжением сетчатого протеза. Для решения данной проблемы перспективным является использование биоинженерных трансплантатов, лишенных иммунных материалов за счет децеллюляризации. Цель исследования – изучить особенности реакции организма на имплантацию различных протезов (полипропиленовая сетка и биоинженерный трансплантат) в условиях инфицированной раны. Исследовали 45 крыс мужского пола линии Wistar, которых поделили на три группы (по n=15) – контрольная (аутопластика), группа 2 с использованием полипропиленового сетчатого протеза, и основная группа с имплантацией биоинженерного трансплантата. Оценивали общую и местную реакцию организма на имплантацию протезов до операции, на пятые и десятые сутки после операции. Всем животным моделировали грыжевой дефект по белой линии живота, после чего в рану вносили стафилококковую взвесь для моделирования инфицированной раны. Статистически подтверждено, что при имплантации биоинженерного трансплантата наблюдалось большее снижение общей и локальной температуры, снижение обсемененности раны, более раннее уменьшение диаметра зоны гиперемии и отделяемое из раны, а также сокращение сроков полного заживления раны, что указывает на меньшую интенсивность воспалительного процесса. Изучение взаимодействия между имплантационным материалом и биологическими тканями в условиях инфекции остается критически важным для улучшения хирургической тактики.

Ключевые слова: грыжевые осложнения, биоинженерный трансплантат, герниопластика, полипропиленовый сетчатый протез

STUDY OF THE BODY'S REACTION TO THE IMPLANTATION OF VARIOUS PROSTHESES DURING HERNIOPLASTY IN AN INFECTED WOUND

Chernyh A.V., Magomedrasulova A.A., Shevtsov A.N., Popova M.P., Sudakov D.V.
N.N. Burdenko Voronezh State Medical University, Voronezh, Russia

Abstract. Today, relapses after performed prosthetic hernioplasty, reach 5-10%. This problem occurs due to a pronounced wound infection and rejection of mesh prosthesis. A promising area is the use of bioengineered transplants. They are deprived of immune materials. This will ask the prevention of rejection of the mesh prosthesis as a foreign body. The aim was to study the characteristics of the body's reaction to the implantation of prostheses (polypropylene mesh and bioengineered graft) in an infected wound. We studied 45 male Wistar rats, which were divided into three groups comparable in the number of observations (n=15) - control (autoplasty), group 2 where we used a polypropylene mesh prosthesis, and the main group with implantation of a bioengineered graft. For all animals, we modeled a hernia defect along the Alba line of the abdomen, after which we introduced a staphylococcal suspension to the wound for modeling an infected wound. It has been statistically confirmed that implantation of a bioengineered graft leads to a greater decrease in general and local temperature, a decrease in wound contamination, an earlier decrease in the diameter of the hyperemic zone and discharge from the wound, as well as a reduction in the time for complete healing of the wound, which indicates a lower intensity of the inflammatory process. The study of the interaction between implantation material and biological tissues in conditions of infection remains critical for improving surgery.

Keywords: hernia complications, bioengineered transplant, hernioplasty, polypropylene mesh prosthesis

Введение. Детальное изучение современных методов протезирующей герниопластики, как основной техники укрепления грыжевых ворот, позволило выявить, что в условиях инфицированной раны (в том числе при ущемленных грыжах), применение

различных видов сетчатых эндопротезов приводит к высокой вероятности отторжения сетки [1, 3, 4, 5]. В решении такого острого вопроса перспективным направлением является применение биоинженерных трансплантатов, лишенных иммунных материалов за счет децеллюляризации [2].

В связи с этим, была поставлена цель – изучить особенности реакции организма на имплантацию различных протезов (полипропиленовая сетка и биоинженерный трансплантат) в условиях инфицированной раны.

Материалы и методы исследования. В исследовании приняли участие 45 крыс мужского пола линии Wistar, весом 260-310 грамм, достигших половозрелого возраста, разделенные на три группы в зависимости от используемого метода герниопластики. Группы исследования были сопоставимы по количеству наблюдений (n=15), а также по измеряемым дооперационным показателям (количество лейкоцитов и скорость оседания эритроцитов; общая и локальная температура тела). В контрольной группе исследования использовали аутопластику грыжевых ворот, во второй группе исследования - «onlay» с использованием полипропиленового сетчатого протеза, в основной группе исследования - «onlay» с имплантацией биоинженерного трансплантата (патент РФ RU2792542C1).

Всем объектам моделировали срединный грыжевой дефект размерами 2,0×1,5 см, а после – моделирование инфицированной раны. Оценивали количество лейкоцитов, СОЭ, температуру тела, локальный статус раны до операции, на пятые и десятые сутки после операции.

Исследование одобрено Этическим комитетом ФГБОУ ВО «ВГМУ им. Н.Н. Бурденко» Минздрава России. Различия считали значимыми при достоверности не менее 95% (p≤0,05).

Результаты и обсуждение. До проведения того или иного метода герниопластики изученные показатели между группами не имели статистически значимых различий (температура тела (H = 4,5 при p=0,105), лейкоциты (H = 0,2 при p=0,907), СОЭ (H = 0,4 при p=0,823), локальная температура (H = 4,5 при p=0,107)).

При анализе ответной реакции организма на имплантируемый протез на пятые сутки после операции были получены следующие данные. Температура тела (Me) статистически значимо различалась между второй группой (41,5°C) и контрольной (39,7°C) [H1-2 = -16,0 при p=0,03] и между второй группой и основной (39,8°C) [H2-3 = 15,9 при p=0,03]. Локальная температура (Me) статистически значимо различалась между второй группой (42,4°C) и контрольной (40,3°C) [H1-2 = 16,6 при p=0,002], между второй группой и основной (40,4°C) [H2-3 = -16,5 при p=0,002]. Количество отделяемого из раны (Q1-Q3) статистически значимо различалось между второй группой (1,3-3,0 мл) и контрольной (0-1,2 мл) [H1-2 = -14,1 при p=0,005] между второй группой и основной (0-0,9 мл) [H2-3 = 13,9 при p=0,005]. Обсемененность раны (Me) статистически значимо различалась между второй группой (1,0E-8 КОЕ) и контрольной группой (1,0E-7 КОЕ) [H1-2 = -15,1 при p=0,003] и между второй группой и основной (1,0E-7 КОЕ) [H2-3 = -0,5 при p=1,000]. Остальные показатели не имели статистически значимых различий между группами на пятые сутки после операции.

На десятые сутки после операции температура тела (Me) статистически значимо различалась между второй группой (40,2°C) и контрольной (39,1°C) [H1-2 = -15,1 при p=0,002] и основной (39,5°C) [H2-3 = 14,3 при p=0,005]. Детальный анализ общего анализа крови показал, что количество лейкоцитов (Me) статистически значимо различалось между второй группой (22,0×10⁹/л) и группами контрольной (16,9×10⁹/л) [H1-2 = -14,0 при p=0,011] и основной (16,6×10⁹/л) [H2-3 = 9,1 при p=0,170]. Установлены также статистически значимые различия между животными различных групп в СОЭ [H = 14,6 при p=0,001]. При сравнении групп между собой установлено, что СОЭ статистически значимо различалась между второй группой (Me = 8,4 мм/ч) и группами контрольной (Me = 3,9 мм/ч) [H1-2 = -16,2 при p=0,002] и основной (Me = 3,5 мм/ч)

[H2-3 = 15,5,0 при $p=0,004$]. Также установлены статистически значимые различия между животными различных групп по основным характеристикам локального статуса раны (табл. 1)

Таблица 1

Значения измеряемых показателей локального статуса раны в различных группах животных на десятые сутки после операции (Ме)

Показатель	Группы наблюдений			Уровень значимости различий (p)
	Контрольная (1)	Вторая группа (2)	Основная (3)	
Локальная температура, C_0	39,4	41,2	39,8	H = 18,6 при $p<0,001^*$ H1-3 = -3,3 при $p=1,0$ H1-2 = 19,3 при $p<0,001^*$ H2-3 = 16,0 при $p=0,002^*$
Диаметр зоны гиперемии вокруг раны (см)	0,9	2,0	1,2	H = 19,9 при $p<0,001^*$ H1-3 = -6,8 при $p=0,456$ H1-2 = -20,9 при $p<0,001^*$ H2-3 = 14,0 при $p=0,010^*$
Отделяемое из раны (мл)	0	0	0	H = 2,0 при $p=0,368^*$
Обсемененность (КОЕ)	1,0E-5	1,0E-7	1,0E-5	H = 14,3 при $p=0,001^*$ H1-3 = -0,9 при $p=1,000^*$ H1-2 = -15,1 при $p=0,002^*$ H2-3 = 14,3 при $p=0,005^*$

Примечание: * - изменения показателей статистически значимы при $p<0,05$.

Заключение. Детально оценена местная и общая реакция организма на имплантацию полипропиленовой сетки и биоинженерного трансплантата в области передней брюшной стенки. Нами статистически подтверждено, что при имплантации биоинженерного трансплантата наблюдалось большее снижение общей и локальной температуры, снижение обсемененности раны, раннее уменьшение диаметра зоны гиперемии и отделяемое из раны, а также сокращение сроков полного заживления раны, что указывает на меньшую интенсивность воспалительного процесса.

Данные результаты подчеркивают потенциал использования биоинженерного материала в клинической практике, особенно в условиях повышенного риска инфекций.

Список источников

1. Паршаков А.А., Гаврилов В.А., Самарцев В.В. Профилактика осложнений в хирургии послеоперационных грыж передней брюшной стенки: современное состояние проблемы (обзор). Современные технологии в медицине. 2018; 2: 175–186.
2. Черных А.В., Магомедрасулова А.А., Шевцов А.Н., Аралова М.В., Лопатина А.С., Федотов Е.А. Раневые осложнения после протезирующей пластики грыжевых дефектов передней брюшной стенки: причины и методы профилактики. Вестник экспериментальной и клинической хирургии 2023; 16: 2: 194-202.
3. Шамин В.П., Баулин А.В., Ивачева Н.А., Баулин В.А. Этиология, профилактика, лечение раневых осложнений после герниопластики. Герниология. 2011; 1: 48–49.
4. Klink C, Binnebosel M, Lucas AH, Schachtrupp, et al. Serum analyses for protein, albumin and IL-1-RA serve as reliable predictors for seroma formation after incisional hernia repair. Hernia. 2011; 15: 69–73.
5. Napolitano L, Di Bartolomeo N, Aceto L, Waku M, Innocenti P. Use of prosthetic materials in incisional hernias: our clinical experience. G Chir. 2004; 25(4): 141–145.

ТОПОГРАФО-АНАТОМИЧЕСКИЕ ПРЕДПОСЫЛКИ ВЫПОЛНЕНИЯ ЗАДНЕЙ СЕПАРАЦИОННОЙ ГЕРНИОПЛАСТИКИ TAR В ЗАВИСИМОСТИ ОТ КОНСТИТУЦИОНАЛЬНОГО ТИПА

Черных А.В., Попова М.П., Попов Н.П.

Воронежский государственный медицинский университет им. Н.Н. Бурденко, Воронеж, Россия

Аннотация. Для лечения пациентов с послеоперационными вентральными грыжами широко используют методику задней сепарационной герниопластики TAR. Однако формирование ретроректального пространства может привести к микроциркуляторным осложнениям и нарушению иннервации прямых мышц живота в послеоперационном периоде. При выполнении герниопластики TAR необходимо учитывать особенности типовой и вариантной анатомии межреберных сосудисто-нервных пучков передней брюшной стенки у лиц разного конституционального типа. Цель исследования – изучить особенности типовой и вариантной анатомии межреберных сосудисто-нервных образований в ретромускулярном пространстве передней брюшной стенки в прикладном аспекте у лиц разного конституционального типа. Исследованы 96 нефиксированных трупов лиц разного типа телосложения без признаков патологии передней брюшной стенки. Перед аутопсией все объекты настоящего исследования были разделены на три кластера или конституциональных типа, согласно классификации В.Н. Шевкуненко и А.М. Геселевича: долихоморфный (n=31; 32,3%), мезоморфный (n=39; 40,6%) и брахиморфный (n=26; 27,1%). На аутопсии производился забор мышечно-апоневротического лоскута передней брюшной стенки, отсекая ткани от реберной дуги, по линии Лесгафта и по уровню паховой связки. Определяли вариант проникновения межреберных сосудисто-нервных образований в толщу прямой мышцы живота (боковой или задний), расстояние от ее латерального края до точки вхождения межреберного сосудисто-нервного пучка в толщу мышцы в разных областях передней брюшной стенки в зависимости от индивидуальных особенностей исследуемого лица. Технические погрешности при формировании ретроректального пространства при задней сепарационной герниопластике TAR у лиц мезоморфного и долихоморфного конституциональных типов могут привести к нарушению кровоснабжения и иннервации прямых мышц живота. Полученные данные по типовой и вариантной анатомии межреберных сосудисто-нервных образований в ретроректальном пространстве могут не только позволить оптимизировать выполнение диссекции тканей передней брюшной стенки у лиц разного типа телосложения, но и предотвратить возможные микроциркуляторные осложнения и нарушение иннервации мышц данной анатомической области.

Ключевые слова: Передняя брюшная стенка, межреберные нервы, задняя сепарационная герниопластика, послеоперационная вентральная грыжа, TAR

TOPOGRAPHO-ANATOMICAL PREREQUISITES FOR PERFORMING TRANSVERSUS ABDOMINIS MUSCLE RELEASE DEPENDING ON THE CONSTITUTIONAL TYPE

Chernyh A.V., Popova M.P., Popov N.P.

N.N. Burdenko Voronezh State Medical University, Voronezh, Russia

Abstract. TAR hernioplasty is very common in the treatment of ventral incisional hernias. However, the formation of the retrorectal space can lead to microcirculatory complications and impaired innervation of the rectus abdominis in the postoperative period. The surgeon must take into account the features of the typical and variant anatomy of the intercostal neurovascular bundles of the anterior abdominal wall in persons of different body types. The aim – to study the features of typical and variant anatomy of intercostal neurovascular formations in the retromuscular space of the anterior abdominal wall in the applied aspect in persons of different body types. We examined 96 unfixed corpses of people without signs of pathology of the anterior abdominal wall. Before the autopsy, all objects of this study were divided into three clusters or constitutional types, according to the classification of V.N. Shevkunenko and A.M. Geselevich: dolichomorphic (n=31; 32.3%), mesomorphic (n=39; 40.6%) and brachymorphic (n=26; 27.1%). At the autopsy, we cut out a muscular aponeurotic flap of the anterior abdominal wall, cutting off tissue from the costal arch, along the Lesgaft line and at the level of the inguinal ligament. We determined the variant of penetration of intercostal neurovascular formations into the thickness of the rectus abdominis muscle (lateral or posterior), the distance from its lateral edge to the point of entry of the intercostal neurovascular bundle into the thickness of the mus-

cle in different areas of the anterior abdominal wall at people with different body types. Technical errors in the formation of the retrorectal space during TAR-hernioplasty in persons of mesomorphic and dolichomorphic body types, can lead to impaired blood supply and innervation of the rectus abdominis. New data on the typical and variant anatomy of intercostal neurovascular formations in the retrorectal space may allow optimizing the dissection of the tissues of the anterior abdominal wall in people with different body types, and prevent possible microcirculatory complications and impaired muscle innervation in this anatomical region.

Keywords: Anterior abdominal wall, intercostal nerves, posterior separation hernioplasty, postoperative ventral hernia, TAR

Введение. В настоящее время в лечении больных со срединными послеоперационными грыжами широкое распространение получила задняя сепарационная герниопластика TAR (Transversus Abdominis Muscule Release) [3, 4, 5]. Однако формирование ретрокретального пространства может привести к микроциркуляторным осложнениям и нарушению иннервации прямых мышц живота в послеоперационном периоде [1, 6]. Именно поэтому важно учитывать индивидуальные особенности типовой и вариантной анатомии межреберных сосудисто-нервных пучков передней брюшной стенки.

Учитывая вышеизложенное, была поставлена цель – изучить особенности типовой и вариантной анатомии межреберных сосудисто-нервных образований в ретромускулярном пространстве передней брюшной стенки в прикладном аспекте у лиц разного типа телосложения.

Материалы и методы исследования. В ходе исследования были исследованы 96 нефиксированных трупов лиц без признаков патологии передней брюшной стенки. Перед аутопсией все объекты настоящего исследования были разделены на три кластера или конституциональных типа, согласно классификации В.Н. Шевкуненко и А.М. Геселевича (1935) [2]: долихоморфный (n=31; 32,3%), мезоморфный (n=39; 40,6%) и брахиморфный (n=26; 27,1%) [p=0,01]. На аутопсии производился забор мышечно-апоневротического лоскута передней брюшной стенки. Определялся вариант проникновения межреберных сосудисто-нервных образований в толщу прямой мышцы живота (боковой – вхождение сосудисто-нервного пучка через латеральный край прямой мышцы живота, и задний вариант – сначала пересечение прямой мышцы живота сзади, а после – вхождение в ее толщу). В последнем случае также измеряли расстояние от латерального края прямой мышцы живота до точки вхождения пучка в ее толщу в разных областях передней брюшной стенки по горизонтальному уровню (эпигастральная, мезогастральная, гипогастральная).

Материал морфологического исследования был получен на базе БУЗ ВО «Воронежское областное бюро СМЭ». Различия считали значимыми при достоверности не менее 95% (p≤0,05).

Результаты и обсуждение. На первом этапе исследования был изучен вариант прободения прямой мышцы живота межреберными сосудисто-нервными пучками. Так, у лиц брахиморфного конституционального типа чаще наблюдался боковой вариант прободения (n=20; 76,9%) [при p=0,05]. У лиц мезоморфного и долихоморфного конституциональных типов чаще выявлен задний вариант проникновения межреберного сосудисто-нервного пучка в толщу прямой мышцы живота (32/82,1% и 21/67,7%, соответственно) [при p=0,05]. Следует отметить, что у лиц мезоморфного и долихоморфного конституциональных типов технические погрешности при диссекции ретромускулярного пространства медиального отдела переднебоковой брюшной стенки могут привести к нарушению иннервации прямых мышц живота и образованию гематом. В случае заднего варианта проникновения установлено, что у лиц брахиморфного конституционального типа средние показатели расстояния от латерального края прямой мышцы живота до точки ее прободения межреберными сосудисто-нервными образованиями составили 37,6±0,7 мм, лиц мезоморфного конституционального типа –

31,2±0,4 мм, а у лиц долихоморфного конституционального типа – 23,0±0,5 мм [при p=0,01].

Затем была изучена вариантная анатомия межреберных сосудисто-нервных образований медиального отдела передней брюшной стенки в разных ее областях (эпигастральная, мезогастральная, гипогастральная) (табл. 1).

Таблица 1

Особенности вариантной анатомии межреберных сосудисто-нервных образований медиального отдела передней брюшной стенки в разных ее областях, М±σ (мм)

Тип телосложения	Область передней брюшной стенки		
	Эпигастральная	Мезогастральная	Гипогастральная
Брахиморфный тип	38,6±0,8*	36,4±0,6*	34,4±0,7*
Мезоморфный тип	32,5±0,5	30,6±0,4	27,6±0,2
Долихоморфный тип	27,7±0,7	24,3±0,9	21,1±0,2

Примечание: * – различия между выборками типа телосложения являются значимыми при p=0,01.

У лиц брахиморфного типа телосложения расстояние от латерального края прямой мышцы живота до точки проникновения ее толщи межреберным сосудисто-нервным пучком достоверно больше. На наш взгляд, с анатомической точки зрения, для сохранения иннервации и кровоснабжения медиального отдела передней брюшной стенки у вышеперечисленной категории пациентов, следует начинать выполнять диссекцию глубоких тканей на большем расстоянии (как минимум 37 мм) от латерального края прямой мышцы живота, нежели у других лиц.

Заключение. Полученные данные по типовой и вариантной анатомии межреберных сосудисто-нервных образований в ретромускулярном пространстве передней брюшной стенки, по нашему мнению, могут не только позволить оптимизировать выполнение диссекции тканей переднебоковой брюшной стенки у лиц разного типа телосложения и с разной формой живота, но и предотвратить возможные микроциркуляторные осложнения (некрозы, кровотечения, гематомы и др.) а также нарушение иннервации мышц данной анатомической области.

Список источников

1. Черных А.В., Закурдаев Е.И., Чердников Е.Ф., Якушева Н.В., Витчинкин В.Г., Закурдаева М.П., Малеев Ю.В. Способ профилактики интраоперационной травматизации межреберных нервов при грыжесечении по поводу пупочных грыж. Новости хирургии. 2017; 25(1): 20–5
2. Шевкуненко В. Н. Типовая анатомия человека / В. Н. Шевкуненко, А. М. Геселевич. – Ленинград, 1935: 231 с.
3. Carbonell A. M., Pearson D.G. Obesity and Abdominal Wall Reconstruction: Outcomes, Implications, and Optimization // *Plast Reconstr Surg.* 2018; 142: 30-35.
4. Novitsky Y.W., Elliott H.L., Orenstein S.B., Rosen M.J. Transversus abdominis muscle release: a novel approach to posterior component separation during complex abdominal wall reconstruction // *Am J Surg.* 2012; 204(5): 709-716. Doi: 10.1016/j.amjsurg.2012.02.008.
5. Ramirez O. M., Ruas E., Dellon A. L. Components separation method for closure of abdominal wall defects: an anatomic and clinical study // *Plast Reconstr Surg.* 1990; 86: 519-526.
6. Schroeder A. D., Debus E. S., Schroeder M., Reinpold W. M. Laparoscopic transperitoneal sublay mesh repair: a new technique for the cure of ventral and incisional hernias // *Surg Endosc.* 2013; 27(2): 648-654.

АНТРОПОЭКОЛОГИЧЕСКИЕ АСПЕКТЫ ФОРМИРОВАНИЯ КОНСТИТУЦИИ ДЕТЕЙ КОРЕННОГО И ПРИШЛОГО НАСЕЛЕНИЯ СЕВЕРНЫХ РЕГИОНОВ РОССИИ

Чирятева Т.В., Путина Н.Ю., Койносов П.Г., Орлов С.А., Самолукова М.А., Черемных Н.И., Терсенова К.О., Тюлюбаев А.К.
Тюменский государственный медицинский университет, Тюмень, Россия

Аннотация. Среди первостепенных задач антропоэкологии на организменном и популяционном уровне является выявление индивидуальных и конституциональных реакций на воздействие окружающей среды. Цель исследования: выявить особенности в формировании конституциональных типов детей, проживающих в северных регионах России. Проведено комплексное изучение морфологического и биологического состояния организма 1446 детей в возрасте от 8 до 17 лет. Комплексная программа исследования включала выявление антропометрических, конституциональных и биологических показателей детей коренного (ханты) и пришлого (русские) населения Тюменского Севера. Результаты исследования позволили получить новые знания об особенностях адаптивных реакций в организме детей коренного и пришлого населения на суровые природно-климатические условия Севера.

Ключевые слова: онтогенез, экология, этнические группы, конституция

ANTHROPOECOLOGICAL ASPECTS OF THE FORMATION OF THE CONSTITUTION OF CHILDREN OF THE INDIGENOUS AND ALIEN POPULATION OF THE NORTHERN REGIONS OF RUSSIA

Chiryatyeva T.V., Putina N.Yu., Koinosov P.G., Orlov S.A., Samorukova M.A., Cheremnykh N.I., Tersenova K.O., Tyulubaev A.K.

Tyumen State Medical University, Tyumen, Russia

Abstract. Among the primary tasks of anthropoecology at the organizational and population level is the identification of individual and constitutional reactions to environmental influences. The purpose of the study is to identify the features in the formation of constitutional types of children living in the northern regions of Russia. A comprehensive study of the morphological and biological state of the body of 1446 children aged 8 to 17 years was carried out. The comprehensive research program included the identification of anthropometric, constitutional and biological indicators of children of the indigenous (Khanty) and alien (Russian) population of the Tyumen North. The results of the study allowed us to gain new knowledge about the features of adaptive reactions in the body of indigenous and alien children to the harsh climatic conditions of the North.

Keywords: ontogenesis, ecology, ethnic groups, constitution

Введение. Среди первостепенных задач антропоэкологии на организменном и популяционном уровнях является выявление индивидуальных и конституциональных реакций на воздействие среды, выяснение роли отдельных факторов среды на эволюцию человека, установление границ приспособительных механизмов [1, 2, 4, 5, 6, 7]. До настоящего времени не установлена норма адаптивных реакций организма на отдельных этапах формирования организма детей, проживающих в северных регионах России [3, 8, 9].

Цель исследования: выявить особенности в формировании конституциональных типов детей, проживающих в северных регионах России.

Материал и методы. Проведено комплексное изучение морфологического и биологического состояния организма детей в возрасте от 8 до 17 лет. Всего было обследовано 1446 детей, проживающих на территории Ямало-Ненецкого и Ханты-Мансийского автономных округов. Исследование ростовых процессов, полового созревания, функциональных возможностей организма проводили у детей коренного (ханты) и пришлого (русские) населения, которые родились и выросли в условиях Севера. От родителей всех обследуемых детей получены информированные согласия на использование полученных материалов в научных целях, а проведение исследования было одобрено Комитетом по этике при ФГБОУ ВО «Тюменский государственный медицинский

университет» МЗ (протокол №88 от 30.10.2019 г.). Использовался стандартный набор антропометрических инструментов (ООО «Вереск», Красноярск), который регулярно проходил метрическую проверку. Комплексная программа исследования включала выявление антропометрических, конституциональных и биологических показателей, которые фиксировались в картах антропометрических исследований. Статистическую обработку данных проводили с помощью стандартного пакета программ «Statistica» и «Somatotip».

Результаты и обсуждение. Использование методологии антропоэкологического подхода позволило получить новые знания об особенностях адаптивных реакций в организме детей коренного и пришлого населения Тюменского Севера на отдельных этапах онтогенеза, а также выявить механизмы, позволяющие развиваться и сохранять адекватный уровень здоровья детскому организму в неблагоприятной климато-географической среде. Нами установлены закономерности роста и развития организма детей-северян на протяжении от 8 до 17 лет. Выявлены различия в показателях физического развития детей коренного и пришлого населения. Установлен механизм возрастных преобразований, который характеризуется запаздыванием сроков ростовой активности, коротким периодом ускорения ростовых процессов и более поздним возрастным становлением всех морфофункциональных систем организма. Выявленные онтогенетические особенности свидетельствуют, что у детей ханты сформировалась и генетически закрепились программа темпов роста, которая наиболее оптимальна к условиям Севера. Определена динамика развития компонентов структуры тела, которые характеризуются возрастными, индивидуально-типологическими и экологическими особенностями. Показано, что биохронологическое своеобразие темпов онтогенеза детей-северян отражается на формировании адаптивного конституционального типа (экотипа).

Установленные механизмы развития организма детей Тюменского Севера расширяют представления о влиянии неблагоприятных климатических условий на динамику и характер возрастных изменений, показатели физического развития, формирования телосложения и типа конституции. Выявленные закономерности развития детей северных регионов России дополняют теоретические разработки по адаптации с онтогенетических позиций и расширяют научные представления о функционировании организма человека в неблагоприятных условиях. Полученные данные по индивидуально-типологической и возрастно-половой изменчивости морфофункциональных показателей позволяют прогнозировать норму адаптивной реакции детского организма в период 8-17 лет. Результаты исследования могут служить критериями для разработок медико-профилактических и учебно-воспитательных программ школьных учреждений Ямало-Ненецкого и Ханты-Мансийского автономных округов. На основе полученных материалов разработаны стандарты по физическому развитию детей, которые служат нормативной базой оценки роста и развития организма детей, проживающих в северных регионах России.

Выводы

1. Современная популяция детей северных регионов России характеризуется своеобразной морфофункциональной изменчивостью в онтогенетическом и индивидуально-типологическом аспектах, что является отражением как общих закономерностей биологического развития, так и уровнем адаптивных реакций, возникающих на неблагоприятную экологическую среду.

2. Выявлены закономерности роста и развития организма детей-северян. У детей ханты выявляется наследственная программа темпов роста, которая определяет оптимальную жизнедеятельность, а в группе русских детей наблюдаются адаптационные процессы, позволяющие расти и развиваться в суровых условиях Севера.

3. На формирование адаптивного конституционального типа детей Тюменского Севера влияют высокая скорость ростовых процессов и короткие периоды прохожде-

ния отдельных этапов онтогенеза. Среди детей ханты в 52,4% выявляется торакальный и в 28,3% мышечный типы конституций, тогда как у русских детей устанавливается более широкий спектр формирования типов конституций.

Список источников

1. Алексеева Т.И. Адаптация человека в различных экологических нишах Земли (биологические аспекты) / Т.И. Алексеева. – М.: 1998. – 280 с.
2. Дорохов Р.Н. Изменчивость соматических и функциональных показателей у детей и подростков / Р.Н. Дорохов // Дети, спорт, здоровье: мат. конф. – Смоленск, 2011. – С.8-10.
3. Койносов П.Г. Структурно-функциональная изменчивость отдельных конституций детей / П.Г. Койносов, О.П. Николаева, С.А. Орлов // Медицинская наука и образование Урала. – 2011. – №2. – С. 76-79.
4. Кучма В.Р. Информативность оценки физического развития детей и подростков при популяционных исследованиях / В.Р. Кучма, С.М. Скоблина // Вопросы современной педиатрии. – 2018. – Т.7, №4. – С. 9-12.
5. Малхазова С.М. Окружающая среда и экология человека / С.М. Малхазова, Е.Г. Королева. – М.: МГУ, 2011. – 368 с.
6. Никитюк Д.Б. и др. Нормативы для оценки физического развития детей и подростков Российской Федерации. Учебное пособие для врачей. М.: Научная книга, 2023. Ч.2. 440 с.
7. Панасюк Т.Е. Становление соматотипа человека в первом и втором детстве / Т.Е. Панасюк, В.Н. Изак, Р.В. Тамбовцева // Биомедицинские и биосоциальные проблемы интегративной антропологии: мат. конф. – СПб, 1999. – С. 160-163.
8. Путина Н.Ю. Влияние конституции на реактивность организма юношей, проживающих в условиях Севера / Н.Ю. Путина, Т.В. Чирятова, П.Г. Койносов и др. // Медицинская наука и образование Урала. – 2023. – Т.24, №4 (116). – С. 145-149.
9. Чирятова Т.В. Разнообразие физического статуса современной популяции детей, проживающих в Среднем Приобье / Т.В. Чирятова, П.Г. Койносов, Н.Ю. Путина // Медицинская наука и образование Урала. – 2022. – Т.23, №4 (112). – С. 121-126.

ОСОБЕННОСТИ ТОПОГРАФИИ ОРГАНОВ ЖЕНСКОГО ТАЗА ЧЕЛОВЕКА В ПРЕНАТАЛЬНОМ ПЕРИОДЕ ОНТОГЕНЕЗА

Шаликова Л.О., Лященко Д.Н., Балянова К.В., Комчаров Д.В.

Оренбургский государственный медицинский университет, Оренбург, Россия

Аннотация. Настоящее исследование выполнено на материале 50 торсов плодов человека женского пола 16-22 недель развития из коллекции кафедры анатомии человека ОрГМУ, полученных при прерывании беременности по социальным показаниям с соблюдением правовых и этических норм. В работе использован комплекс морфологических методик: макромикроскопическое препарирование, метод распилов по Н.И. Пирогову, гистотопографический метод. В результате работы было выявлено, что сигмоидальный переход в 16-17 недель в 70,4% случаев приходился на уровень LIII, к 22 неделе в 80% случаев происходило его смещение к LIV. Матка и влагалище располагались в полости малого таза, яичники и маточные трубы – выше пограничной линии. Маточные трубы в 72% случаев были извитые и располагались позади яичника, в 28% случаев - вытянутые и прилежали к яичнику латерально. Отмечалась выраженная асимметрия в синтопии придатков матки, сигмовидная кишка имела несколько изгибов, оказывая влияние на положение яичника и маточной трубы слева. Было выделено несколько вариантов положения яичников относительно друг друга: вертикальное параллельное, горизонтальное и под углом друг к другу. Верхушка мочевого пузыря на переднюю брюшную стенку проецировалась выше лобкового симфиза, при этом в 86% - на уровне между верхней и нижней передней подвздошными осями, в 14% случаев достигала уровня верхней передней подвздошной ости. Расстояние между шейкой мочевого пузыря и лобковым симфизом составляло $1,61 \pm 0,07$ мм. в 16 недель и $2,38 \pm 0,09$ мм. в 22 недели. К задней поверхности верхушки и верхней половины тела прилежали петли тонкой кишки и сигмовидная кишка. На уровне диска ScII -ScIII в 84% случаев определялось впадение мочеточников в мочевой пузырь, а также тело матки, большая часть маточной трубы, круглая связка матки, которая огибала на этом уровне пупочную артерию. Результаты исследования необходимо учитывать при интерпретации дан-

ных ультразвукового исследования и МРТ плода, а также при выполнении внутриутробных операций.

Ключевые слова: топография, женский таз, органы, плод

FEATURES OF THE TOPOGRAPHY OF THE HUMAN FEMALE PELVIC ORGANS IN THE PRENATAL PERIOD OF ONTOGENESIS Shalikova L.O., Lyashchenko D.N., Balyanova K.V., Komcharov D.V.

Orenburg State Medical University, Orenburg, Russia

Abstract. The present study was performed on the material of 50 torsos of female fetuses of 16-22 weeks of development from the collection of the Department of Human Anatomy of OrSMU, obtained during termination of pregnancy for social reasons in compliance with legal and ethical standards. A set of morphological techniques was used: macromicroscopic preparation, the method of cutting according to N.I. Pirogov, the histotopographic method. As a result of the work, it was revealed that the sigmoidal transition at 16-17 weeks in 70.4% of cases fell at the LIII, while by week 22 in 80% of cases its shift to LIV occurred. The uterus and vagina are located in the pelvic cavity, the ovaries and uterine tubes - above terminal line. The uterine tubes in 72% of cases were convoluted and located behind the ovary, in 28% of cases they were elongated and attached to the ovary laterally. There was an asymmetry in the syntopy of the uterine appendages, the sigmoid colon had several bends, affecting the position of the ovary and uterine tube on the left. Several options for the position of the ovaries relative to each other were identified: vertical parallel, horizontal and at an angle to each other. The apex of the urinary bladder was projected onto the anterior abdominal wall above the pubic symphysis, while in 86% it was at the level between the upper and lower anterior iliac spine, in 14% of cases it reached the upper anterior iliac spine. The distance between the neck of the bladder and the pubic symphysis was 1.61 ± 0.07 mm at 16 weeks and 2.38 ± 0.09 mm at 22 weeks. Loops of the small intestine and sigmoid colon were attached to the posterior surface of the apex and upper half of the body. At the level of the ScII -ScIII disc, in 84% of cases, the confluence of the ureters into the bladder, as well as the uterine body, most of the uterine tube, and the round ligament of the uterus, which encircled the umbilical artery at this level, was determined. The results of the study should be taken into account when interpreting the data of ultrasound and MRI of the fetus, as well as when performing intrauterine operations

Keywords: topography, female pelvis, organs, fetus

Введение. Актуальность изучения топографии органов и структур таза плода обусловлена развитием пренатальной диагностики аномалий развития мочевых органов, прямой кишки и внутренних половых органов [3]. Многие пороки развития могут быть идентифицированы при ультразвуковом исследовании уже на 12-й неделе развития. Наличие кистозных образований в малом тазу плода определяется относительно часто, и в отдельных случаях магнитно-резонансная томография может предоставить дополнительную информацию в отношении его характеристики и анатомической локализации. Для проведения внутриутробной коррекции некоторых пороков (крестцово-копчиковая тератома, обструкции мочевых путей и др.) фетальным хирургам необходимы детальные сведения по топографическим особенностям анатомических структур таза плода [1]. В литературе достаточно широко освещены вопросы пренатального развития отдельных органов женского таза [2], тогда как комплексные работы по внутриутробной топографии органов таза отсутствуют.

Цель исследования - выявление особенностей топографии органов женского таза у плодов человека 16-22 недель развития.

Материалы и методы. Данная работа выполнена на материале 50 торсов плодов человека женского пола 16-22 недель развития, полученных при прерывании беременности по социальным показаниям с соблюдением всех правовых и этических норм. На проведение исследования было получено разрешение локального этического комитета ФГБОУ ВО ОрГМУ Минздрава России (протокол №282 от 11 октября 2021г.) В работе был использован комплекс апробированных морфологических методик. Методом распилов по Н.И. Пирогову были получены срезы таза в трех взаимно перпендикулярных плоскостях, которые в дальнейшем послужили материалом для гистотопо-

графического метода. Для определения индивидуальной топографической анатомии положения органов и структур таза применялся классический препаровочный метод.

Результаты и обсуждение. Выполнение разноплоскостных срезов позволило изучить скелетотопические границы органов. Сигморектальный переход в 16-17 недель в 70,4% случаев приходился на уровень LIII, при этом к 22 неделе в 80% случаев происходило его смещение к LIV. На уровне диска Lv-ScI латеральнее от мочеточников наблюдалось отхождение пупочных артерий от внутренних подвздошных, при этом на данном уровне пупочные артерии имели горизонтальный ход; подходя к задне-латеральной стенке мочевого пузыря, они огибали мочеточники. Горизонтальный срез на уровне диска ScI-ScII проходил через тело мочевого пузыря, прямую кишку, мочеточники, яичники и воронку маточной трубы. Маточные трубы в 72% случаев были извитые и располагались позади яичника, в 28% случаев, как правило, справа, были вытянутые и прилежали к ткани яичника с латеральной стороны. На данном сроке яичники были пирамидной формы, вытянутые, их морфометрические характеристики преобладали над соответствующими характеристиками матки. Отмечалась выраженная асимметрия в синтопии придатков матки, особенно их взаимоотношения с сигмовидной кишкой. В исследуемом периоде она имела несколько изгибов, оказывая влияние на положение яичника и маточной трубы слева. Нами было выделено несколько вариантов положения яичников относительно друг друга: вертикальное параллельное, горизонтальное и под углом друг к другу, в последнем варианте левый яичник всегда располагался вертикально, тесно соприкасаясь с передней поверхностью ампулы прямой кишки. В 20% случаев яичники соприкасались друг с другом маточными концами.

Верхушка мочевого пузыря на переднюю брюшную стенку проецировалась выше лобкового симфиза, при этом в 86% - на уровне между верхней и нижней передней подвздошными осями, в 14% случаев достигала уровня верхней передней подвздошной ости. Расстояние между шейкой мочевого пузыря и лобковым симфизом составляло $1,61 \pm 0,07$ мм. в 16 недель и $2,38 \pm 0,09$ мм. в 22 недели. К задней поверхности верхушки и верхней половины тела прилежали петли тонкой кишки и сигмовидная кишка. На уровне диска ScII-ScIII, в 84% случаев определялось впадение мочеточников в мочевой пузырь, а также тело матки, большая часть маточной трубы, круглая связка матки, которая огибала на этом уровне пупочную артерию. Влагалище у плода 16-22 недель цилиндрической формы, передней стенкой прилежало как к мочеиспускательному каналу, так и к задней стенке мочевого пузыря.

Заключение. В изученном периоде онтогенеза топография органов женского таза имеет отличительные особенности, которые необходимо учитывать при интерпретации данных, получаемых при ультразвуковом исследовании и МРТ плода, а также при выполнении внутриутробных операций.

Список источников

1. Курцер М.А. Открытая внутриутробная хирургическая коррекция spina bifida у плода // Акушерство и гинекология: новости, мнения, обучение. – 2018. – Т.6, № 4. – С. 38–44.
2. Development of the human female reproductive tract / G.R. Cunha, S.J. Robboy, T. Kurit, D. Isaacson et al // Differentiation. – 2018b. – №103. – P.46–65.
3. Mallmann M.R. Clinical spectrum of female genital malformations in prenatal diagnosis / M.R. Mallmann, U. Gembruch // Arch. Gynecol. Obstet. – 2022. – №.306(6). – P.1847-1862.

ВОЗРАСТНЫЕ ОСОБЕННОСТИ ЭНДОСКОПИЧЕСКОЙ АНАТОМИИ ПИЩЕВОДНО-ЖЕЛУДОЧНОГО И ГАСТРОДУОДЕНАЛЬНОГО ПЕРЕХОДА У ЛИЦ ПОЖИЛОГО И СТАРЧЕСКОГО ВОЗРАСТА

Шамкаев Р.В., Дронова О.Б.

Оренбургский государственный медицинский университет, Оренбург, Россия
Оренбургская районная больница, Оренбург, Россия

Аннотация. Учитывая актуальность заболеваний пищевода-желудочного и гастроудоденального переходов, наличие в настоящее время малоинвазивных и внутрипросветных эндоскопических операций, необходимы знания эндоскопической анатомии этих отделов. Среди имеющейся профессиональной литературы не найдены исследования по изучению эндоскопической анатомии пищевода-желудочного и гастроудоденального переходов в пожилом и старческом возрасте. Нами изучены с помощью гибкой эндоскопии (Pentax EPK i7010, Pentax DEFINA EPK 3000) у лиц пожилого и старческого возраста некоторые элементы эндоскопической анатомии пищевода-желудочного и гастроудоденального переходов. В результате исследований у лиц пожилого и старческого возраста выявлены индивидуальные особенности эндоскопической анатомии указанных переходов.

Ключевые слова: пищевода-желудочный переход, гастроудоденальный переход, эндоскопическая анатомия

AGE FEATURES OF ENDOSCOPIC ANATOMY OF THE ESOPHAGOGASTRIC AND GASTRODUODENAL JUNCTION IN ELDERLY AND SENILE PEOPLE

Shamkaev R.V., Dronova O.B.

Orenburg State Medical University, Orenburg, Russia

Orenburg Regional Hospital, Orenburg, Russia

Abstract. Given the relevance of esophageal-gastric and gastroduodenal junction diseases and the current availability of minimally invasive and intraluminal endoscopic surgeries, knowledge of the endoscopic anatomy of these sections is necessary. Among the available professional literature, no studies on the endoscopic anatomy of the esophageal-gastric and gastroduodenal junctions in the elderly and senile have been found. We have studied with the help of flexible endoscopy (Pentax EPK i7010, Pentax DEFINA EPK 3000) some elements of endoscopic anatomy of esophageal-gastric and gastroduodenal passages in elderly and elderly persons. As a result of studies in elderly and old people individual features of endoscopic anatomy of these transitions were revealed.

Keywords: esophagogastric junction gastroduodenal junction, endoscopic anatomy

Введение. В настоящее время заболевания пищевода-желудочного и гастроудоденального переходов сохраняют свою актуальность. Многие из этих заболеваний требуют не только консервативное лечение, но и хирургическое.

Сейчас широко внедряются микрохирургические операции [4], эндоскопические внутрипросветные операции [2, 11], для которых необходимо знание эндоскопической анатомии этих переходов.

В литературе имеются описания некоторых элементов пищевода-желудочного и гастроудоденального переходов в норме [9, 1, 7, 10, 5, 8, 6, 3] в юношеском возрасте, зрелом возрасте и без указания возраста, но детального описания эндоскопической анатомии указанных переходов у лиц пожилого и старческого возраста не встретилось. Поэтому нами решено изучить эндоскопическую анатомию пищевода-желудочного и гастроудоденального переходов у лиц пожилого и старческого возраста в норме.

Цель исследования: изучить эндоскопическую анатомию пищевода-желудочного и гастроудоденального переходов у лиц пожилого и старческого возраста в норме.

Материалы и методы. Материалом исследования являются 60 пациентов, которые не имеют заболеваний верхних отделов желудочно-кишечного тракта. В обследование включены пациенты (мужчины и женщины) двух возрастных периодов согласно схеме возрастной периодизации, принятой «Международным симпозиумом по возрас-

тной периодизации» в 1965 г.: пациенты пожилого возраста - мужчины в возрасте от 61 до 74 лет, женщины - от 56 до 74 лет, а пациенты старческого возраста это лица 75 лет и старше. Из 60 пациентов было 18 мужчин (30.0%) и 42 женщины (70.0%), пожилого возраста 36 человек (60.0%), старческого возраста 24 человек (40.0%).

Эзофагогастроуденоскопия проводилась видеэндоскопами фирмы Pentax (Япония) с функциями высокого разрешения (HD+), функциями i-scan и i-scan OE (оптического улучшения изображения).

По результатам эндоскопических исследований изучены: уровень расположения Z-линии по отношению к розетке кардии, форма Z- линии, форма фигуры, образованная Z-линией, частота встречаемости различных форм отверстий кардии в раскрытом и сомкнутом состояниях, формы отверстия привратника в раскрытом и сомкнутом состояниях, размеры отверстия привратника.

Результаты. Расположение Z-линии выше и ниже розетки кардии на 5 мм в раскрытом состоянии расценивается как уровень розетки кардии.

На уровне розетки кардии Z-линия располагалась только у 2 человек (3,3%), у остальных (96,7%) – от 5 до 60 мм над розеткой кардии, с наибольшим процентом у 23 человек (38,3% случаев) - до 20 мм.

Выявлены индивидуальные различия формы Z-линии и форм фигур, образованных Z-линией. Среди ровных, волнистых, зубчатых и сложных форм Z-линии почти у половины пациентов (48,0%) выявлена ровная форма Z-линии, и в единичных случаях (5,0%) – сложная.

Среди округлых, овальных, звездчатой формы и типа “кленового листа” форм, образованных Z-линией, в основном (70,0%) пациенты имели округлую форму.

Лица с интактным пищеводно-желудочным переходом в раскрытом состоянии среди овальных, треугольных, грушевидных, полигональных форм отверстий розетки кардии и типа “замочной скважины” наиболее часто (33,3% случаев) – имели отверстия округлой формы, а в сомкнутом состоянии – изогнутую форму (46,6% случаев).

В условиях нормы пациенты пожилого и старческого возраста имели округлую форму отверстия привратника в раскрытом и сомкнутом состояниях в 55,0% и 53,3% случаев соответственно, при линейных размерах отверстия в раскрытом состоянии привратника в 4-8 мм в 85,0% случаев.

Выводы. Форма Z-линии, фигуры образованные Z-линией, а также форма отверстия розетки кардии в раскрытом и сомкнутом состояниях подвержены индивидуальным различиям в условиях нормы, уровень соединения пищевого и желудочного эпителиев имеет диапазон от 0 до 60 мм, с преимущественным расположением Z-линии выше 5 мм от розетки кардии, который рассматривается как вариант эндоскопической нормы.

У пациентов с интактным гастродуоденальным переходом имеются индивидуальные различия эндоскопической анатомии привратника в виде преобладания округлых форм его отверстия в раскрытом и сомкнутом состояниях, при линейных размерах в 4-8 мм отверстий привратника в раскрытом состоянии.

Список литературы

1. Витебский, Я.Д. Основы клапанной гастроэнтерологии /Я.Д. Витебский// – Челябинск: Юж.- Урал. кн. изд. – во, 1992. – 304с.
2. Дробязгин, Е.А. Ближайшие и отдельные результаты эндоскопической анатомии у пациентов с ахалазией пищевода/Ю.В. Чикинев, Д.А. Архипов, Н.И. Митько// «Актуальные вопросы эндоскопии», 13 Всероссийская научно-практическая конференция. Сборник материалов. СПб, 2022. - с.28.
3. Дронова, О.Б. Дискуссионные вопросы гастроэзофагеальной рефлюксной болезни на основе клинко-эндоскопических исследований /О.Б. Дронова, И.И. Каган, А.А. Третьяков, А.О. Мирончев//Экспериментальная клиническая анатомия, 2019 № 4 (164). – с.41-45.
4. Каган, И.И. Экспериментальная разработка микрохирургических желудочно-кишечных и толстокишечных анастомозов со сфинктерными свойствами/А.А. Третьяков, Д.Ю.Воронов, с соавт.//Известие Оренбургского Государственного аграрного университета. 2008, - 4 (20-1). – с.151-153.
5. Колесников, Л.Л. Сфинктерология /Л.Л. Колесников. – М.: ГЭОТАР. МЕДИА. – 2008. – с.27-42.

6. Колесникова, Е.В. Эндоскопическая анатомия гастродуоденального перехода и ее изменение при язвенной болезни /Е.В.Колесникова//Автореф. дис. ... канд. мед. наук. – Оренбург, 2017. – 22с.
7. Маржатка, З. Терминология, определение терминов и диагностических критериев в эндоскопии пищеварительного тракта, 3-е издание, переработанное и дополненное – Нормед Верлаг., 1996.-141с.
8. Новаковская, Е.А. Эндоскопическая анатомия гастродуоденального перехода у юношей в норме и при некоторых видах патологии верхних отделов желудочно-кишечного тракта. /Е.А. Новаковская//Автореф. дис. ... канд. мед. наук. – Оренбург, 2008. – 18с.
9. Савельев, В.С. Руководство по клинической эндоскопии. /В.М. Буянова, Г.И. Лукомский// – М.: Медицина, 1985.-544с.
10. Самodelкина, Т.К. Различия в анатомическом строении и микротопографии гастродуоденального перехода и их клиническое значение. / Т.К. Самodelкина//Автореф. дис. ... канд. мед. наук. – Оренбург, 2002-20с.
11. Смотрич И.С. Эндоскопическое удаление новообразований желудка методом диссекции в подслизистом слое. /И.С. Смотрич// «Актуальные вопросы эндоскопии». XIV Всероссийская научно-практическая конференция. СПб, 2023. - с.187-188.

ОБ ОТНОШЕНИИ СТУДЕНТОВ, ИЗУЧАЮЩИХ АНАТОМИЮ, К КАДАВЕРНОМУ МАТЕРИАЛУ

Шевченко А.А., Соколов Д.А., Алексеева Н.Т.

Воронежский государственный медицинский университет им. Н.Н. Бурденко, Воронеж, Россия

Аннотация. В статье обсуждаются публикации, свидетельствующие о негативном отношении студентов-медиков к использованию трупного материала при изучении анатомии. Авторы приходят к выводу о том, что преподавание анатомии должно проводиться с учетом негативного отношения к смерти, существующего в современной культуре. В тоже время демонстрируется методологическая несостоятельность работ утверждающих, что негативное отношение студентов к кадаверному материалу может быть причиной психических расстройств или расстройств поведения.

Ключевые слова: преподавание анатомии, кадаверный материал, труп

ABOUT THE ATTITUDE OF STUDENTS STUDYING ANATOMY TO CADAVERIC MATERIAL

Shevchenko A.A., Sokolov D.A., Alexeeva N.T.

Abstract. The article discusses publications testifying to the negative attitude of medical students towards the use of cadaveric material in the study of anatomy. The authors conclude that the teaching of anatomy should be conducted taking into account the negative attitude towards death in modern culture. At the same time, the methodological inconsistency of the studies claiming that the negative attitude of students towards corpses can be the cause of mental disorders and behavioral disorders is demonstrated.

Keywords: teaching anatomy, cadaverous material, corpse

Введение. Михаил Григорьевич Привес – это ученый, чувствовавший эстетику строения человеческого тела. Говорят, что на лекциях он мог говорить о трупе, как о любимой женщине, превращая анатомию в увлекательную дисциплину. Во многом именно это ощущение совершенства и красоты анатомии вдохновляло его на создание музея, который сегодня носит название «Анатомический эрмитаж».

Эстетика человеческого тела является основой интереса к анатомическому знанию. В этой связи, обращают на себя внимание публикации, в которых отмечено негативное отношение студентов-медиков к кадаверному материалу. Логичным следствием такой точки зрения является вывод о том, что необходимо отказаться от использования кадаверного материала для более успешного преподавания [1].

Целью исследования было изучение причин и проявлений негативного восприятия трупа и кадаверного материала при изучении студентами курса анатомии по данным опубликованных работ [2, 3, 4, 5, 7, 8, 9, 11].

Материалы и методы. Нами были рассмотрены публикации, в которых указывалось на негативное восприятие студентами трупного материала и на эффективность преподавания анатомии. Методом исследования был методологический (рационалистический) анализ названных публикаций.

Результаты и обсуждение. За последние 10 лет были обнародованы многочисленные исследования, посвященные психологическому и педагогическому влиянию трупного материала на студентов-медиков, изучающих предмет «анатомия человека» [2, 3, 4, 5, 7, 8, 9, 11]. У обучающихся на кафедрах анатомии были описаны психосоматические симптомы, которые связывались авторами с изучением трупного материала: расстройство сна, пищеварения, вегетативные нарушения (обморок, тахикардия, дрожь), потребность покинуть учебную комнату, в которой находится труп, субъективные переживания отвращения, страха, тревоги.

Использование студентами психоактивных средств (таких как алкоголя, препаратов анксиолитического или снотворного действия, кофе, кофеин-содержащих препаратов) расцениваются некоторыми исследователями как способ смягчить негативные психологические реакции от работы с трупным материалом [8].

Ранее был описан «феномен негативного отношения к трупу», который, как считается, не только мешает образовательному процессу, ухудшает успеваемость, но и может быть психологическим препятствием для формирования дальнейшей профессиональной жизни врача [2, 3, 4, 11].

Согласно опубликованным данным [8], только 30,54% студентов не имели отрицательного отношения к трупам по сравнению с 69,46%, которые выражали психологические или соматические признаки феномена отрицательного отношения к трупу. В этой второй группе 19,91% указали на высокий или очень высокий страх перед трупным материалом и у 23,89% это страх был умеренным (без гендерных различий).

На наш взгляд, указанные работы имеют методологическую слабость, заключающуюся в том, что авторы не исследовали все возможные причинно-следственные отношения между признаками душевного нездоровья и негативным отношением к трупам. Эти исследования не предполагали необходимости предварительного изучения состояния психического здоровья студентов-медиков до изучения ими анатомии. Фоновое психическое нездоровье и высокий уровень тревожности могли быть причиной, а не следствием негативного отношения к трупному материалу.

Вместе с тем, следует признать, что за негативным отношением к демонстрациям мертвых тел и их органов стоит более глубокая проблема: отношение современного человека к смерти. Современный человек не знает, что делать со смертью. Он уже не принимает религиозной формы умирания, но и не открыл никакой новой. Смерть – это событие, где со всей ясностью открываются границы нашей современной культуры. Страдание человека перед смертью это не только чувство физической боли, но и замешательства, беспомощности, страха. Сегодня мы умираем не так как умирали наши отцы и деды: более поздно и медленно, с меньшей болью, но более одинокими, окруженные техникой, но менее сопровождаемые людьми [10]. По словам Александра Шмемана: «наша культура не видит в смерти вообще никакого смысла. Или скажем по-другому: смысл смерти в современной культуре в том, что она не имеет смысла» [12]. Смерть «изгоняется» из общественного сознания. Студенты-медики приходят к трупу с уже готовыми установками, господствующими в современной культуре, в которой смерть и трупы имеют негативные коннотации. Это позволяет утверждать, что успешное анатомическое образование в настоящее должно предусматривать обсуждение вопросов связанных с финалом жизни, этическим отношением к мертвому телу, – то есть вопросов, традиционно относящихся к философии и биоэтике.

Заключение. Обучение анатомии с применением трупного материала демонстрирует высокую эффективность кадаверных курсов по сравнению с «симуляционно-эскизным» [1, 6]. Необходимо учитывать исходное состояние психического здоровья

участников опросов до того как будет рассматриваться негативное влияние работы с кадаверным материалом на психическое здоровье студентов-медиков. Преподавание анатомии должно проводиться с учетом негативного отношения к смерти, доминирующего в современной культуре.

Список источников

1. Anastakis, Dimitri J, et al. "Assessment of Technical Skills Transfer from the Bench Training Model to the Human Model." *The American Journal of Surgery*, vol. 177, no. 2, 1 Feb. 1999, pp. 167–170, [https://doi.org/10.1016/S0002-9610\(98\)00327-4](https://doi.org/10.1016/S0002-9610(98)00327-4).
2. Biasutto, Susana. "2º Congreso internacional de anatomía clínica y V congreso argentino de anatomía clínica – presentaciones libres (orales y en poster). 2nd International Congress of Clinical Anatomy and v Argentine Congress of Clinical Anatomy – Free Presentations (Oral and Posters)." *Revista Argentina de Anatomía Clínica*, vol. 9, no. 3, 3 Feb. 2018, pp. 101–121, <https://doi.org/10.31051/1852.8023.v9.n3.19336>. Accessed 13 Dec. 2020.
3. Biasutto, Susana N, et al. Reactions of first year medical students in the dissection room, with prosected corpses, and the incidence on own body donation. *Las Reacciones de Los Estudiantes de Primer Año de Medicina En La Sala de Disección, Con Cuerpos Disecados, Y La Incidencia Sobre La Donación Del Propio Cuerpo. Revista Argentina de Anatomía Clínica*, vol. 11, no. 1, 24 Mar. 2019, pp. 18–29, <https://doi.org/10.31051/1852.8023.v11.n1.23429>. Accessed 25 Apr. 2024.
4. Charlton, R., et al. "Effects of Cadaver Dissection on the Attitudes of Medical Students." *Medical Education*, vol. 28, no. 4, July 1994, pp. 290–295, <https://doi.org/10.1111/j.1365-2923.1994.tb02714.x>. Accessed 10 Dec. 2019.
5. Clair, Jeffrey Michael. "Essays in Medical Sociology: Journeys into the Field." *JAMA: The Journal of the American Medical Association*, vol. 261, no. 8, 24 Feb. 1989, p. 1209, <https://doi.org/10.1001/jama.1989.03420080133047>. Accessed 16 Mar. 2021.
6. Leblanc, F, et al. "Hand-Assisted Laparoscopic Sigmoid Colectomy Skills Acquisition: Augmented Reality Simulator versus Human Cadaver Training Models." *Journal of Surgical Education*, vol. 67, no. 4, 1 July 2010, pp. 200–204, <https://doi.org/10.1016/j.jsurg.2010.06.004>. Accessed 15 Aug. 2023.
7. Martín J Mazzoglio y Nabor, et al. Psychoactive Substances and Mobile Virtual Spaces: Impact on Teaching and Learning of Anatomy. 1 Dec. 2015, <https://doi.org/10.4067/s0717-95022015000400049>. Accessed 25 May 2023.
8. Mazzoglio-y-Nabor, Martín J, et al. "Ansiedad Y Afrontamiento Cadavérico En Alumnos de Anatomía." *International Journal of Morphology*, vol. 37, no. 3, 1 Sept. 2019, pp. 928–937, <https://doi.org/10.4067/s0717-95022019000300928>. Accessed 25 Apr. 2024.
9. Mazzoglio-y-Nabor, Martín J, et al. "Ludoaprendizaje En Anatomía: Impacto En Las Concepciones Culturales Y El Afrontamiento Cadavérico Desde La Neurociencia Cognitiva." *International Journal of Morphology*, vol. 38, no. 4, 1 Aug. 2020, pp. 1065–1073, <https://doi.org/10.4067/s0717-95022020000401065>.
10. Pagola J.A. Hacia una muerte más humana y más cristiana // *El Dios cristiano y el misterio de la enfermedad*. Salamanca, 1996. P. 233-256. (Colección "Semanas de estudios trinitarios"; 31).
11. Shalev, A, and H Nathan. "Medical Students' Stress Reactions to Dissections." *PubMed*, vol. 22, no. 1-2, 1 Jan. 1985, pp. 121–33. Accessed 25 Apr. 2024.
12. Шмеман, Александр Дмитриевич, (1921-1983). *Литургия смерти и современная культура / Протоиер. Александр Шмеман ; [пер. с англ. Е. Ю. Дорман]. - Москва: Гранат, 2013. - 174, [1] с., [1] л. портр.; 18 см.; ISBN 978-5-906456-02-1*

ПЕРСПЕКТИВЫ ВНЕДРЕНИЯ ПРОБЛЕМНОГО ОБУЧЕНИЯ И ИНТЕГРИРОВАННОЙ ПРОГРАММЫ ДОКЛИНИЧЕСКОГО МЕДИЦИНСКОГО ОБРАЗОВАНИЯ В РОССИИ И МАЛАЙЗИИ

Шкарин В.В.¹, Федорова О.В.¹, Дыдыкин С.С.², Васильев Ю.Л.²,
Удочкина Л.А.³, Капитонова М.Ю.⁴

¹Волгоградский государственный медицинский университет, Волгоград, Россия

²Первый Московский государственный медицинский университет
им. И.М. Сеченова, Москва, Россия

³Астраханский государственный медицинский университет, Астрахань, Россия

⁴Университет Малайзии Саравак, Кота-Самарахан, Саравак, Малайзия

Аннотация. Проблемное обучение и интегрированная программа впервые стали внедряться более 60 лет назад в странах Британского содружества, и Малайзия в их числе была одной из первых [4]. Во всех государственных вузах Малайзии применяется именно эта модель доклинического медицинского образования. Российские вузы (Сеченовский университет, Волгоградский государственный медицинский университет, Астраханский государственный медицинский университет) имеют многолетние партнерские связи с медицинскими факультетами малазийских университетов (UiTM, UNIMAS и др.). Активно налаживается партнерство в данной области между медицинскими вузами Узбекистана и малазийским университетом UNISZA. Данные вузы вплотную подошли к внедрению новой модели образования. Проведены брифинги, мастер-классы и круглые столы по проблемному обучению и интегрированной программе в Волгоградском, Астраханском и Архангельском государственных медицинских университетах, успешно прошли два Российско-Малазийских научных симпозиума по доклиническим дисциплинам в апреле 2022 и декабре 2023, в которых приняли участие более тысячи участников, где широко обсуждали новые модели преподавания. Традиционные методы обучения в виде классических лекций и практических занятий не стимулируют к принятию нестандартных решений, не всегда способствуют выработке коммуникационных способностей, а также таких навыков, как умение работать в команде, умение лидировать. Однако для полномасштабного внедрения интегрированной программы необходимы кардинальные изменения в расписании (отмена «школьной» сетки и обеспечение полной горизонтальной интеграции), в перераспределении нагрузки преподавателей (для проведения регулярных занятий по проблемному обучению), создание значительного числа пакетов проблемного обучения, охватывающих все доклинические кафедры, включая кафедры морфологического, физиологического, химического профиля, а также микробиологию, фармакологию и кафедры общественного здоровья, внедрения посеместровых интегрированных экзаменов всех доклинических дисциплин. Для достижения этих целей целесообразно вовлечение большего количества российских медицинских университетов с целью реализации пилотных проектов по внедрению проблемного обучения и интегрированной программы в российское доклиническое медицинское образование.

Ключевые слова: проблемное обучение, интегрированная программа, доклиническое медицинское образование

PROSPECTS FOR THE INTRODUCTION OF PROBLEM-BASED LEARNING AND AN INTEGRATED PROGRAM OF PRECLINICAL MEDICAL EDUCATION IN RUSSIA AND MALAYSIA

Shkarin V.V.¹, Fedorova O.V.¹, Dydykin S.S.², Vasiliev Yu.L.², Udochkina L.A.³, Kapitonova M.Yu.⁴

¹Volgograd State Medical University, Volgograd, Russia

²I.M. Sechenov First Moscow State Medical University, Moscow, Russia

³Astrakhan State Medical University, Astrakhan, Russia

⁴University of Malaysia Sarawak, Kota Samarahan, Sarawak, Malaysia

Abstract. Problem-based learning and an integrated program were first introduced more than 60 years ago in the countries of the British Commonwealth, and Malaysia was one of the first among them [4]. This model of preclinical medical education is used in all public universities in Malaysia. Russian universities (Sechenov University, Volgograd State Medical University, Astrakhan State Medical University) have long-term partnerships with medical faculties of Malaysian universities (UiTM, UNIMAS, etc.). A partnership in this area is being actively established between medical universities of Uzbekistan and the Malaysian University of UNISZA. These universities have come close

to introducing a new model of education. Briefings, master classes and round tables on problem-based learning and an integrated program were held at Volgograd, Astrakhan and Arkhangelsk State Medical Universities, two Russian-Malaysian scientific symposiums on preclinical disciplines were successfully held in April 2022 and December 2023, which were attended by more than a thousand participants, where new teaching models were widely discussed. Traditional teaching methods in the form of classical lectures and practical exercises do not stimulate non-standard decisions, do not always contribute to the development of communication skills, as well as skills such as teamwork and leadership skills. However, for the full-scale implementation of the integrated program, drastic changes in the schedule are necessary (the abolition of the "school" grid and ensuring full horizontal integration), in the redistribution of the workload of teachers (for regular classes on problem-based learning), the creation of a significant number of problem-based learning packages covering all preclinical departments, including departments of morphological, physiological, chemical profile, and also microbiology, pharmacology and Departments of public health, implementation of semester-by-semester integrated exams in all preclinical disciplines. To achieve these goals, it is advisable to involve more Russian medical universities in order to implement pilot projects to introduce problem-based learning and an integrated program into Russian preclinical medical education.

Keywords: problem-based learning, integrated program, preclinical medical education

Введение. Проблемное обучение открыло новую эпоху обучения студентов медицинских факультетов и многие вузы постсоветского пространства уже начинают внедрять его в доклиническое медицинское образование [1, 2, 3]. В процессе такого обучения знания студентами приобретаются активно и, следовательно, лучше выживаются. Роль преподавателя-тьютора заключается в оказании содействия процессу дискуссии, при необходимости - в помощи студентам самостоятельно найти проблему, сформулировать вопросы для изучения, которые им помогут прийти к решению клинической задачи. При этом развиваются коммуникативные, аналитические и социальные навыки, увеличивается роль самостоятельного обучения.

Целью исследования стало определение перспективы внедрения проблемного обучения и интегрированной программы в медицинских вузах России, опираясь на опыт Малайзии.

Материалы и методы. В данной работе были использованы материалы из баз данных Elibrary, PubMed, SCOPUS, Web of Science, а также опыт авторов.

Результаты и обсуждение. Опыт медицинских вузов Малайзии показывает, что переход на интегрированную программу сопряжен с определенными трансформациями медицинского образования и требует значительных затрат ресурсов и времени преподавательского состава. Интеграция по «горизонтали» и «вертикали» способствует укреплению связи между доклиническим образованием и клиническими базами, содержание дисциплин в интегрированной программе синхронизировано в одной сетке расписания и преследует одну цель – подготовке студентов к освоению клинических дисциплин путем формирования у них клинического мышления с первых дней обучения. Проведение мастер-классов по проблемно-ориентированному обучению в Российских вузах показало, что студенты открыты к новому формату занятий, заинтересованы в процессе, оценили необходимость изучения фундаментальных предметов, отмечали стимулирование к получению знаний. Однако, студенты продемонстрировали более низкий уровень применения коллатерального мышления.

Выводы. На сегодняшний день в Российских медицинских вузах на теоретических кафедрах широко используются разбор клинических кейсов, решение ситуационных задач, чтение мультимедийных лекций, однако, ни в одном из них до сих пор не практикуется полностью интегрированная программа доклинического медицинского образования и ее краеугольный камень – проблемное обучение («problem-based learning»), которые обеспечивают значительно более высокую степень выживаемости теоретических знаний и способности применять их на практике и считаются наиболее оптимальными инструментами в подготовке студентов-медиков к освоению клинических дисциплин и формированию у них клинического мышления.

Список источников

1. Коржавов Ш.О., Сулейманов Р.И. Элементы проблемно-ориентированного обучения в анатомии // *Astana Medical Journal*. - 2022. - № S1. - С. 291-295.
2. Ткаченко П.В., Белоусова Н.И., Петрова Е.В. Проблемно-ориентированное (problem-based learning, pbl) обучение в курсе нормальной физиологии у студентов медицинского вуза // *Балтийский гуманитарный журнал*. - 2023. - Т. 12. № 1 (42). - С. 17-20.
3. Хамчиев К.М. Опыт внедрения проблемно-ориентированного обучения в медицинском образовании // *Международный журнал экспериментального образования*. - 2015. - № 7. - С. 129-131.
4. Kapitonova M.Yu., Gupalo S.P., Dydikin S.S., Vasil'ev Yu.L., Mandrikov V.B., Klauček S.V., Fedorova O.V. Is it time for transition from the subject-based to the integrated preclinical medical curriculum? // *Russian Open Medical Journal*. - 2020. -Т. 9. № 2. - С. 213.

Для заметок

Научное издание

АНАТОМИЯ В XXI ВЕКЕ – ТРАДИЦИЯ И СОВРЕМЕННОСТЬ

Материалы Всероссийской научной конференции,
посвященной 120-летию профессора М. Г. Привеса
и 125-летию кафедры клинической анатомии
и оперативной хирургии Первого Санкт-Петербургского
государственного медицинского университета
имени академика И. П. Павлова

Подписано в печать 06.05.2024. Формат 60×84/16
Усл. печ. л. 16,39. Тираж 75 экз. Заказ 86

ООО Издательско-полиграфический центр «Научная книга»
394018, г. Воронеж, ул. Никитинская, 38, оф. 308
Тел.: +7 (473) 200-81-02, 229-78-68
<http://www.n-kniga.ru> E-mail: zakaz@n-kniga.ru

Отпечатано в типографии ООО ИПЦ «Научная книга»
394026, г. Воронеж, Московский пр-т, 11/5
Тел.: +7 (473) 229-32-87
<http://www.n-kniga.ru> E-mail: nautyp@yandex.ru