

Гений ортопедии. 2021. Т. 27, № 5. С. 548-554.  
Genij Ortopedii. 2021. Vol. 27, no. 5. P. 548-554.

## Научная статья

УДК 616.728.2-001.5-089.227.84-018.46-002.3-022.7

<https://doi.org/10.18019/1028-4427-2021-27-5-548-554>

### Выбор спейсера на первом этапе лечения поздней глубокой перипротезной инфекции тазобедренного сустава

С.А. Линник<sup>1</sup>, Г.Е. Афиногенов<sup>2</sup>, А.Г. Афиногенова<sup>2,3</sup>, Г.Э. Квиникадзе<sup>1</sup>, Д.В. Кравцов<sup>1✉</sup>, Н.М. Ключин<sup>4</sup>,  
Д.Ю. Мадай<sup>2</sup>, В.М. Хайдаров<sup>1</sup>, Г. Карагезов<sup>1</sup>, А.А. Вороков<sup>1</sup>

<sup>1</sup>Северо-Западный государственный медицинский университет им. И.И. Мечникова, Санкт-Петербург, Россия

<sup>2</sup>Санкт-Петербургский государственный университет, Санкт-Петербург, Россия

<sup>3</sup>Санкт-Петербургский научно-исследовательский институт эпидемиологии и микробиологии им. Пастера, Санкт-Петербург, Россия

<sup>4</sup>Национальный медицинский исследовательский центр травматологии и ортопедии имени академика Г.А. Илизарова, Курган, Россия

**Автор, ответственный за переписку:** Дмитрий Викторович Кравцов, Dmitrii.Kravtsov@szgmu.ru

**Аннотация. Введение.** Инфекционные осложнения при эндопротезировании тазобедренного сустава в виде перипротезной инфекции являются социальной и экономической проблемой. Основной причиной их развития являются полирезистентные микроорганизмы. **Цель.** Оценить эффективность первого этапа лечения глубокой перипротезной инфекции тазобедренного сустава при двухэтапном ревизионном эндопротезировании путем усовершенствования конструктивных и антибактериальных особенностей применяемых спейсеров. **Материалы и методы.** Проведен анализ результатов лечения 127 больных с поздней глубокой перипротезной инфекцией тазобедренного сустава, прошедших двухэтапное ревизионное эндопротезирование в период с 2015 по 2019 год. В первой группе 42 пациентам устанавливали двухкомпонентный (тотальный) спейсер на основе разработанной антимикробной композиции костного цемента с гентамицином, антисептиками и полимером (патент RU 191236). Во второй группе 43 больным имплантировали двухкомпонентный спейсер (патент RU 174697) на основе обычного костного цемента с гентамицином, в третьей группе 42 пациентам устанавливали преформированный спейсер. **Результаты.** Разработана бактерицидная и антиадгезивная нетоксичная композиция на основе костного цемента с гентамицином с антисептиками повидарголом, диоксидином и высокомолекулярным поливинилпирролидоном с пролонгированным действием в течение 348 дней в отношении гентамицин-устойчивых стафилококков. Всем больным выполняли санирующий этап ревизионного протезирования – удаление эндопротеза и установка спейсера. Рецидив перипротезной инфекции был у 1 (2,3 %) больного первой, у 5 (11,6 %) – второй и у 6 (14,2 %) – третьей групп. Неинфекционные осложнения в виде вывиха спейсера и его нестабильности наблюдались в 12 случаях. Из них 1 (2,3 %) в первой, 2 (4,6 %) во второй и 9 (21,4 %) в третьей группе. Средние сроки от момента выполнения санирующего этапа лечения до второго этапа ревизионного протезирования составили 7,5 (4–13) месяцев. **Обсуждение.** По данным литературы, введение новых антибиотиков в костный цемент с гентамицином не приводит к усилению антимикробного действия спейсера, особенно в отношении антибиотикорезистентных изолятов, а использование преформированного спейсера способствует росту числа неинфекционных осложнений. Антисептики с различными механизмами действия способны воздействовать на устойчивые к антибиотикам бактерии, а полимер – пролонгировать данный эффект. **Выводы.** Создание двухкомпонентных спейсеров на основе костного цемента с гентамицином с использованием антисептиков с различными механизмами действия и полимера способствует длительному бактерицидному действию спейсера, что обеспечивает эффективную санацию области сустава, снижение числа неинфекционных осложнений.

**Ключевые слова:** тазобедренный сустав, перипротезная инфекция, спейсер, антимикробная композиция, двухэтапное ревизионное эндопротезирование

**Для цитирования:** Выбор спейсера на первом этапе лечения поздней глубокой перипротезной инфекции тазобедренного сустава / С.А. Линник, Г.Е. Афиногенов, А.Г. Афиногенова, Г.Э. Квиникадзе, Д.В. Кравцов, Н.М. Ключин, Д.Ю. Мадай, В.М. Хайдаров, Г. Карагезов, А.А. Вороков // Гений ортопедии. 2021. Т. 27, № 5. С. 548-554. <https://doi.org/10.18019/1028-4427-2021-27-5-548-554>

## Original article

### The choice of a spacer at the first stage of treatment for late deep periprosthetic hip joint infection

S.A. Linnik<sup>1</sup>, G.E. Afinogenov<sup>2</sup>, A.G. Afinogenova<sup>2,3</sup>, G.E. Kvinikadze<sup>1</sup>, D.V. Kravtsov<sup>1✉</sup>, N.M. Klushin<sup>1</sup>, D.Yu. Maday<sup>2</sup>,  
V.M. Khaidarov<sup>1</sup>, G. Karagezov<sup>1</sup>, A.A. Vorokov<sup>1</sup>

<sup>1</sup>North-Western State Medical University named after I.I. Mechnikov, Saint Petersburg, Russian Federation

<sup>2</sup>Saint Petersburg State University, St. Petersburg, Russian Federation

<sup>3</sup>Saint-Petersburg Pasteur Institute, St. Petersburg, Russian Federation

<sup>4</sup>Ilyazarov National Medical Research Centre for Traumatology and Orthopedics, Kurgan, Russian Federation

**Corresponding author:** Dmitry V. Kravtsov, Dmitrii.Kravtsov@szgmu.ru

**Abstract. Introduction** Periprosthetic infection in hip arthroplasty is a social and economic problem. Its main reason is multidrug resistance of microorganisms. **Purpose** To evaluate the effectiveness of the first stage in two-stage revision arthroplasty for the treatment of deep periprosthetic infection of the hip joint by improving the constructive and antibacterial features of spacers. **Materials and methods** The treatment results of 127 patients with late deep periprosthetic hip joint infection who underwent two-stage revision arthroplasty in the period from 2015 to 2019 were analyzed. In the first group, 42 patients were fitted with a two-component (total) spacer based on the developed antimicrobial composition of bone cement with gentamicin, antiseptics and polymer (patent RU 191236). In the second group, a two-component spacer (patent RU 174697) based on conventional bone cement with gentamicin was implanted in 43 patients; the third group of 42 patients had a preformed spacer. **Results** A bactericidal and antiadhesive, nontoxic composition based on bone cement with gentamicin with antiseptics povidarol, dioxidine and high molecular weight polyvinylpyrrolidone with a prolonged action for 348 days against gentamicin-resistant staphylococci has been developed. All patients underwent the first stage of hip arthroplasty with removal of the implant and installation of a spacer. Recurrence of periprosthetic infection was observed in 1 (2.3 %) patient of the first group, in 5 (11.6 %) in the second and in 6 (14.2 %) patients of the third group. Non-infectious complications such as spacer dislocation and instability were observed in 12 cases, one case (2.3 %) in the first, 2 (4.6 %) in the second and 9 (21.4 %) in the third group. The average time from the first stage of treatment to the second stage of re-implantation was 7.5 months (range, 4–13 months). **Discussion** According to the literature, the introduction of new antibiotics into the bone cement with gentamicin does not increase the antimicrobial action of the spacer, especially against antibiotic-resistant isolates, and the use of a preformed spacer contributes to an increase in the number of non-infectious complications. Antiseptics with different mechanisms of action are able to act on antibiotic-resistant bacteria, and the polymer can prolong this effect. **Conclusions** Creation of two-component spacers based on bone cement with gentamicin using antiseptics with different mechanisms of action and polymer promotes long-term bactericidal action of the spacer, which leads to effective sanitation of the joint area, reducing non-infectious complications.

**Keywords:** hip joint, periprosthetic infection, spacer, antimicrobial composition, two-stage revision endoprosthesis replacement

**For citation:** Linnik S.A., Afinogenov G.E., Afinogenova A.G., Kvinikadze G.E., Kravtsov D.V., Klushin N.M., Maday D.Yu., Khaidarov V.M., Karagezov G., Vorokov A.A. The choice of a spacer at the first stage of treatment for late deep periprosthetic hip joint infection. Genij Ortopedii, 2021, vol. 27, no 5, pp. 548-554. <https://doi.org/10.18019/1028-4427-2021-27-5-548-554>

© Линник С.А., Афиногенов Г.Е., Афиногенова А.Г., Квиникадзе Г.Э., Кравцов Д.В., Ключин Н.М., Мадай Д.Ю., Хайдаров В.М., Карагезов Г., Вороков А.А., 2021

## ВВЕДЕНИЕ

По мнению многих авторов, тотальное эндопротезирование (ТЭП) тазобедренного сустава (ТБС) является одной из распространённых операций, позволяющих восстановить функцию сустава, улучшить качество жизни больного [1–6]. При этом различные осложнения этой операции составляют до 16,6 % [5, 6], из них наиболее тяжелыми и затратными являются инфекционные – в виде перипротезной инфекции (ППИ), которые составляют от 0,3 до 3 % [4, 7, 9, 10], а при ревизионном вмешательстве по поводу ППИ достигают 6,2 % [1, 3, 8, 10,]. По данным австралийского регистра за 2018 г., ППИ составляет 18,1 %, занимает 4 место по частоте повторных вмешательств, а по данным шведского регистра за 2017 г., ППИ занимает 1 место [11].

Основными причинами рецидивов ППИ являются патогенные грамположительные и грамотрицательные микроорганизмы или их ассоциации, в том числе полурезистентные к различным антимикробным препаратам, включая метициллин- и гентамицинрезистентные стафилококки. Антибиотикоустойчивые бактерии – возбудители ППИ – снижают эффективность санитизирующего этапа реэндопротезирования и этиотропной антибактериальной терапии и нередко приводят к рецидиву заболевания [12–15]. Адгезия бактерий на имплантат может осуществляться с помощью различных механизмов, например, путём прямого неспецифического взаимодействия между патогеном и искусственной поверхно-

стью «хозяина» за счёт физико-химических факторов (электростатического поля, поверхностного натяжения, сил Ван-дер-Ваальса, гидрофобности и водородных связей). При этом есть данные о том, что адгезия микробов к имплантату происходит избирательно в зависимости от материала, из которого он выполнен. Так, например, колонизация штаммами *Staphylococcus epidermidis* чаще происходит на полимерных частях эндопротеза, тогда как штаммами *S. aureus* – на металлических [16, 17].

Основным методом лечения ППИ является двухэтапное реэндопротезирование. Первым этапом осуществляют санацию гнойного очага, вторым – собственно реэндопротезирование [2, 8, 10, 18, 19]. Частые рецидивы гнойного процесса, неинфекционные осложнения после санитизирующего этапа операции связаны с недостаточным и коротким по времени антибактериальным эффектом [20, 21], конструктивными особенностями спейсеров и отсутствием выбора тактики их применения в зависимости от типа костных дефектов ТБС, что требует дальнейшего изучения и решения данной проблемы.

**Цель исследования.** Оценить эффективность первого этапа лечения глубокой перипротезной инфекции тазобедренного сустава при двухэтапном ревизионном эндопротезировании путем усовершенствования конструктивных и антибактериальных особенностей применяемых спейсеров.

## МАТЕРИАЛЫ И МЕТОДЫ

Проведен анализ лечения 127 больных в возрасте от 45 до 73 лет с ППИ тазобедренного сустава, которым выполняли санитизирующий этап реэндопротезирования в период с 2015 по 2019 год; 71 (55,9 %) мужчина и 56 (44,1 %) женщины.

**Критерии включения:** глубокая перипротезная инфекция тазобедренного сустава, развившаяся после первичного и ревизионного эндопротезирования.

**Критерии исключения:** сепсис и тяжелое соматическое состояние на момент поступления в стационар.

Первую группу составили 42 пациента, которым устанавливали двухкомпонентный (тотальный) спейсер на основе антимикробной композиции пролонгированного действия. Во вторую группу вошли 43 больных, которым имплантировали двухкомпонентный спейсер, в состав которого входил обычный костный цемент с гентамицином, а третью группу составили 42 пациента, которым устанавливали преформированный спейсер.

Для разработки и исследования антимикробной композиции использовали стандартный костный цемент с гентамицином, антисептики повидон-йод [нанокластеры металлического серебра, стабилизированные низкомолекулярным поливинилпирролидоном (ПВП)] и диоксидин [производное оксихинолина], синтетический полимер высокомолекулярный поливинилпирролидон. Оценку бактерицидной активности композиции проводили стандартными микробиологическими методами (диффузии в агар и количественным чашечно-суспензионным). Анализ токсичности проводили *in vivo* на экспериментальных животных и *in vitro* на модели культуры клеток фибробластов кожи эмбриона человека, дополнительно изучали и антиадгезивный эффект композиции.

Исследование одобрено локальным этическим комитетом; его проводили в соответствии с этическими стандартами, изложенными в Хельсинской декларации 1975 г., рассмотренными в 2008 г.

До поступления в клинику первичное эндопротезирование тазобедренного сустава пациентам выполняли в связи с коксартрозом – 50 (39,4 %) случаев, асептическим некрозом головки бедренной кости – 43 (33,8 %), диспластическим коксартрозом – 18 (14,2 %), переломом шейки бедренной кости – 11 (8,7 %) случаев и у 5 пациентов (3,9 %) – после ревизионного эндопротезирования. Сроки развития ППИ от этапа первичного эндопротезирования составили от 2,5 до 11 месяцев (в среднем  $6,5 \pm 4,7$  мес.); сроки госпитализации в клинику от установленного диагноза ППИ – 3,1–7,2 мес. (в среднем  $5,2 \pm 2,6$  мес.).

Нестабильность компонентов эндопротеза наблюдали у 10 (23,8 %) пациентов первой, у 12 (27,9 %) второй и у 10 (23,8 %) третьей групп. В исследование вошли пациенты с дефектами вертлужной впадины I, IА, IВ, IС типов по классификации W.G. Paprosky [22] и I, II типов дефектов бедренной кости по классификации Т.Н. Mallory (1988) [23] в модификации W.G. Paprosky (1994) [22]. Выбор спейсера в зависимости от типа дефекта по классификации W.G. Paprosky и Т.Н. Mallory в сравниваемых группах пациентов статистически значимо не отличался ( $p > 0,05$ ). Клиническая картина у больных с ППИ характеризовалась явлениями воспаления в виде лихорадки, наличия свищей. Большинство больных (более 90 %) жаловались на боль, нарушение функции ТБС.

У всех пациентов оценивалась функция сустава и качество жизни с использованием шкал Harris Hip Score, WOMAC и ВАШ перед выполнением первого и второго этапов реэндопротезирования. Гематологические исследования (лейкоцитоз, ЛИИ, СОЭ и СРБ) выполняли до и после первого санитизирующего этапа операции.

Решающим подтверждением ППИ области ТБС является бактериологическое исследование. Для этого, перед выполнением первого этапа не менее 3-х раз с интервалом в 3–4 недели проводили диагностические

пункции полости сустава, а при наличии свищей осуществляли бактериологический посев содержимого из них. Однако результаты высева биоматериала из свищевого хода не всегда отражают истинную картину микробного пейзажа. Иногда поздняя перипротезная инфекция может быть вызвана нормальной микрофлорой кожи (например, *S. epidermidis*).

Для выявления дополнительных полостей, нагноившихся гематом, абсцессов, сообщающихся с полостью сустава, и получения более достоверных данных перед пункцией всем больным выполняли УЗИ области ТБС. Данные исследования осуществляли перед первым этапом реэндопротезирования и у 12 пациентов с рецидивом ППИ после санирующего этапа.

Кроме проводимых гематологических и бактериологических исследований применяли лучевые методы диагностики. Обзорную рентгенографию выполняли всем больным; она позволяла выявить нестабильность компонентов эндопротеза, деструкцию, характер дефектов кости. При наличии свищей, которые имелись у 18 больных первой, 17 второй и 20 третьей групп, проводили фистулографию. Компьютерную томографию выполняли 38 (12 первой, 14 второй и 12 третьей групп) больным для выявления нестабильности компонентов эндопротеза и остеолита кости.

Всем пациентам с поздней глубокой ППИ в области ТБС, подтвержденной данными клинических, лабораторных (гематологических), бактериологических и лучевых методов исследования, выполняли первый санирующий этап реэндопротезирования ТБС, а также проводили курс парентеральной комбинированной этиотропной антибактериальной терапии в течение не менее 10 суток с учетом полученных результатов дооперационного и интраоперационного бактериологического исследования, затем пероральный прием препаратов в течение 6–8 недель. После прекращения приема антибиотиков через 12–14 дней осуществляли трехкратную пункцию сустава с интервалом 3–4 недели под контролем УЗИ для выявления наличия дремлющей инфекции.

Данные анализа исходов лечения больных в зависимости от применяемого вида спейсера позволяют оценить эффективность изделий. Обычно применяемые спейсеры обладают коротким антибактериальным эффектом и несовершенными техническими характеристиками, что является основной причиной рецидива ППИ и неинфекционных осложнений.

Для уменьшения процента осложнений в виде вывиха спейсера, протрузии в полость таза, а также для увеличения длительности антимикробного эффекта его поверхности нами разработан двухкомпонентный спейсер, в состав которого входит предложенная антимикробная композиция. Спейсер состоит из тазового компонента, сформированного во время операции, металлической головки и ножки. Для профилактики вывиха головки формировали козырек в тазовом компоненте спейсера (патент на полезную модель RU 174697) (рис. 1). Цементная фиксация тазового компонента спейсера позволяет избежать образования дебриса, трения между спейсером и вертлужной впадиной и, как следствие, протрузии его в полость таза до выполнения второго этапа реэндопротезирования. Средний койко-день после санирующего этапа реэндопротезирования в первой группе составил  $18 \pm 2,6$  суток, во второй группе –

При выполнении первого санирующего этапа реэндопротезирования удаляли компоненты эндопротеза, костный цемент, другие инородные тела, патологически измененные ткани, а также осуществляли взятие не менее 5 образцов биоптатов из операционной раны на микрофлору и для определения чувствительности к антибиотикам. Осуществляли тщательное промывание раны с использованием пульс-лаважа. С учетом размеров костномозгового канала и вертлужной впадины устанавливали на цементе подобранный по рентгенограммам преформированный или изготавливали двухкомпонентный спейсер. Тазовый компонент спейсера изготавливали следующим способом. Пациентам первой группы: в стерильную ступку помещают порошок костного цемента с гентамицином, повидаргола, диоксида, ПВП и добавляют жидкий пластификатор, а больным второй группы – только костный цемент с гентамицином и пластификатор и перемешивают стерильным шпателем. Полученную пластическую массу заливали в специальную форму, представляющую собой тазовый компонент эндопротеза, внешний диаметр которого соответствует размерам вертлужной впадины, а внутренний – диаметру головки эндопротеза – 28 мм или 32 мм. Время полимеризации в первой группе в среднем составило 14,8 (13,7–15,8) мин., во второй группе – 10,5 (10,1–11,5) мин. В первой группе сформированный тазовый компонент спейсера устанавливали на цементе, в состав которого входит предложенная антимикробная композиция, а во второй группе – на цементе с гентамицином. В начале и в конце операции (интраоперационно) проводили внутривенную антибактериальную терапию согласно данным антибиотикограммы по результатам предварительных бактериологических посевов пункциатов, взятых до операции.

Статистическую обработку полученных данных выполняли с помощью программы STATISTICA10 для Windows. Для оценки статистической значимости различий средних значений в группах использовали t-критерий Стьюдента, тест Фишера,  $\chi^2$ . Различия показателей между группами считали статистически значимыми при  $p < 0,05$ .

## РЕЗУЛЬТАТЫ

$23 \pm 8,7$  суток, в третьей –  $31 \pm 6,2$  суток. Увеличение койко-дня у пациентов второй и третьей группы связано с лечением осложнений в послеоперационном периоде, которые чаще встречались у больных этих групп.

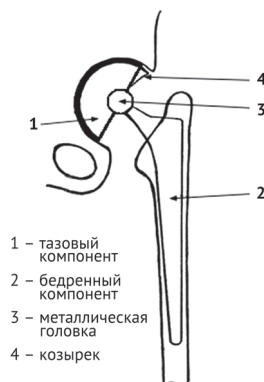


Рис. 1. Двухкомпонентный спейсер тазобедренного сустава

Нами разработана антимикробная композиция на основе стандартного костного цемента с гентамицином с добавлением в него антисептиков с разным механизмом действия (повидаргола и диоксида), а также полимера высокомолекулярного поливинилпирролидона. Такие ингредиенты обеспечивают пролонгированный



антимикробный эффект и детоксицирующее действие смеси. Данные по оценке токсичности (in vitro и in vivo) и антиадгезивной активности композиции на культуре клеток фибробластов эмбриона человека свидетельствуют о том, что разработанный состав безопасен, препятствует адгезии патогенных микроорганизмов. Полученные результаты in vitro подтверждают наличие бактерицидного действия вытяжек из композиции в отношении гентамицин-устойчивого и гентамицин-чувствительного штаммов *S. epidermidis* в течение 348 дней (патент на изобретение RU 191236) [16]. При этом на поверхности контрольного спейсера из костного цемента с гентамицином через 3 недели отмечено увеличение популяции тест-штамма *S. epidermidis*, тогда как на опытных образцах спейсера из разработанной композиции не наблюдали роста микроорганизма, что свидетельствует о способности антисептиков препятствовать образованию микробных биопленок на поверхности имплантата. Таким образом, предложенная композиция, в состав которой входят разрешенные для применения в клинике антисептики повидаргол, диоксидин с широким спектром бактерицидного действия и высокомолекулярный ПВП, как компонент детоксикации и пролонгации антимикробного эффекта, не токсична, обладает пролонгированным антимикробным и антиадгезивным действием.

До проведения первого санирующего этапа реэндопротезирования доля выявленных грамположительных патогенов в первой группе пациентов составила 67,9 %, а во второй и третьей группах – 70,1 % и 69,2 % соответственно. Грамотрицательная микрофлора (*Pseudomonas spp.*, *Acinetobacter spp.*, *Klebsiella spp.*, *Citrobacter spp.*) обнаружена в 13,7 % случаев в первой группе, в 16,5 % и 16,7 % случаев – во второй и в третьей группах соответственно. *S. aureus* и *S. epidermidis* встречались в структуре выделенных микроорганизмов наиболее часто, в том числе метициллин-резистентные изоляты составили около 30 %. Микробные ассоциации получены в 18,4 % случаев в первой, в 13,4 % случаев во второй и 14,1 % в третьей группах.

Анализ гематологических показателей пациентов до первого этапа реэндопротезирования показал превышение нормальных значений во всех группах (табл. 1). При этом статистически значимых отличий гематологических показателей ( $p > 0,05$ ) среди пациентов сравниваемых групп не выявлено. После проведения первого санирующего этапа в первой группе, где применяли спейсер с антимикробной композицией, через 21 день наблюдали нормализацию показателя лейкоцитоза, значений СОЭ и СРБ, в то время как во второй и в третьей группах эти показатели оставались повышенными, особенно в третьей группе, где применяли преформированный спейсер, что могло свидетельствовать о возможности рецидива ППИ.

Всего рецидив гнойного процесса наблюдали у 12 (9,4 %) больных, из них у 1 (2,3 %) в первой группе, что статистически значимо ( $p < 0,05$ ) реже, чем у пациентов второй группы – 5 (11,2 %). При сравнении количества рецидивов ППИ у больных первой (1 случай, 2,3 %) и третьей (6 случаев, 14,2 %) групп также имеется статистически значимая связь, а между второй и третьей группами разница незначительная.

Сравнительный анализ микрофлоры у 12 пациентов с рецидивом ППИ до, во время операции и через 1–1,5 месяца после рецидива показал совпадение высеваемых патогенов у 9 больных, а в остальных трех случаях к первоначальным возбудителям присоединились другие виды микроорганизмов в виде грамотрицательных бактерий у 1 больного, у 2 пациентов – метициллин-резистентный стафилококк.

Большинство неинфекционных осложнений (табл. 2) при применении преформированного спейсера связаны с его формой в виде моноблока, малым числом типоразмеров, что не всегда позволяет достичь оптимальных взаимоотношений в суставе в соответствии с размерами головки импланта и вертлужной впадины. Кроме того, при движении конечности в ТБС возникает трение между цементной головкой спейсера и дном вертлужной впадины, что усиливает боль, а иногда приводит к протрузии его в полость таза.

Гематологические показатели до и после санирующего этапа операции

Таблица 1

Группы	Показатели	Данные на срок наблюдения			
		до операции*	на 7-е сутки после операции	на 14-е сутки после операции	на 21-е сутки после операции **
Первая (n = 42)	Лейкоцитоз, 10 <sup>9</sup> /л	10,5 (6,4-11,2) ± 0,17	8,3 (7,1-9,2) ± 0,07	6,4 (5,8-7,7) ± 0,07	6,2 (5,4-6,8) ± 0,05
	ЛИИ, мм/час	1,6 (1,4-3,3) ± 0,07	1,2 (0,6-1,4) ± 0,03	1,2 (0,6-1,4) ± 0,03	1,0 (0,5-0,9) ± 0,01
	СОЭ, мм/час	30,2 (25,5-40,2) ± 0,52	22,0 (17,2-21,7) ± 0,16	12,5 (10,7-15,6) ± 0,17	10,2 (8,7-12,1) ± 0,12
	СРБ, мг/л	16,8 (14,2-25,4) ± 0,40	14,8 (11,3-19,2) ± 0,28	13,1 (9,8-14,4) ± 0,16	4,7 (3,7-9,6) ± 0,28
Вторая (n = 43)	Лейкоцитоз, 10 <sup>9</sup> /л	10,7 (8,1-14,6) ± 0,23	10,1 (7,9-12,4) ± 0,16	9,8 (8,1-11,2) ± 0,11	9,1 (7,7-10,9) ± 0,21
	ЛИИ, мм/час	2,4 (0,9-2,7) ± 0,06	1,8 (1,6-2,1) ± 0,02	1,5 (1,3-1,8) ± 0,02	1,5 (0,8-1,7) ± 0,03
	СОЭ, мм/час	30,7 (22,9-41,2) ± 0,64	22,9 (20,2-27,4) ± 0,25	18,1 (15,6-24,7) ± 0,32	15,4 (10,2-17,1) ± 0,24
	СРБ, мг/л	22,7 (15,8-27,9) ± 0,42	16,4 (12,9-23,8) ± 0,38	16,2 (12,2-25,1) ± 0,45	8,7 (6,4-18,2) ± 0,41
Третья (n = 42)	Лейкоцитоз, 10 <sup>9</sup> /л	12,1 (9,3-12,7) ± 0,12	11,0 (9,2-15,0) ± 0,21	10,2 (9,1-12,0) ± 0,10	9,9 (8,2-12,0) ± 0,13
	ЛИИ, мм/час	2,5 (1,2-2,9) ± 0,06	1,9 (1,1-2,4) ± 0,05	1,6 (0,8-1,8) ± 0,04	1,5 (1,2-1,7) ± 0,02
	СОЭ, мм/час	31,5 (22,4-42,1) ± 0,70	23,1 (19,6-24,3) ± 0,17	19,2 (16,0-24,8) ± 0,31	16,2 (11,7-17,9) ± 0,22
	СРБ, мг/л	23,1 (17,2-27,7) ± 0,37	17,7 (15,3-24,4) ± 0,32	17,0 (13,1-22,9) ± 0,35	9,3 (7,2-19,6) ± 0,44

Примечание: \* – отличия в показателях между группами пациентов до операции не достоверны ( $p > 0,05$ ); \*\* – отличия в показателях второй и третьей групп пациентов на 21-е сутки наблюдения достоверно выше относительно таковых в первой группе больных ( $p < 0,05$ ).

Частота неинфекционных осложнений у пациентов изучаемых групп

Таблица 2

Характер неинфекционных осложнений	Группа пациентов						Всего (n = 127)	
	первая (n = 42)		вторая (n = 43)		третья (n = 42)			
	абс.	%	абс.	%	абс.	%	абс.	%
Вывих спейсера	0	0	1	2,3	5	11,9	6	4,7
Нестабильность спейсера	1	2,4	1	2,3	2	4,8	4	3,2
Протрузия в полость таза	0	0	0	0	2	4,8	2	1,6
Итого	1	2,4	2	4,6	9	21,5	12	9,5

До выполнения санирующего этапа лечения больных с ППИ неудовлетворительный результат составил  $29,0 \pm 5,2$  (24–34) балла по шкале Harris [24], а перед вторым этапом  $60,4 \pm 5,4$  балла (54–63). Выраженность болей по шкале ВАШ [25] перед санирующим этапом 8 (6–10), а перед вторым этапом реэндопротезирования – 3 (2–4), по шкале WOMAC [26] – 66 и 42 соответственно. Представленные данные свидетельствуют об улучшении функции ТБС у 117 пациентов перед вторым этапом реэндопротезирования. Оценка качества результатов лечения после второго (завершающего) этапа в зависимости от применения различных спейсеров на санирующем этапе реэндопротезирования может являться предметом дальнейших исследований с учетом применяемых ревизионных систем, характера оперативных вмешательств и состояния костной ткани.

Большинство повторных операций до второго этапа реэндопротезирования проведено в третьей (15), почти в 2 раза меньше – во второй (7) и только 2 – в первой группе (табл. 3).

После выполнения повторной санирующей операции с заменой спейсера на двухкомпонентный на основе разработанной антимицробной композиции удалось достичь ликвидации ППИ по 1 больному во второй и третьей группах. Таким образом, ликвидация очага ин-

фекции и стойкая ремиссия достигнута у 41 (97,6 %) больного первой, у 39 (90,7 %) во второй и у 37 (88,1 %) третьей группы. Переустановку спейсера в связи с его нестабильностью и вывихом чаще осуществляли пациентам третьей группы – 9 ( $p < 0,05$ ), по сравнению с первой (1) и второй (2) группами.

После получения не менее трех раз отрицательных результатов микробиологических посевов из сустава через 2–3 недели после прекращения антибиотикотерапии 117 (92,1 %) больным выполняли второй завершающий этап реэндопротезирования с применением ревизионных систем. У 10 (7,9 %) больных (1 – первой, 4 – второй и 5 – третьей группы) ликвидировать ППИ не удалось. Из них у двух пациентов дальнейшая хирургическая тактика лечения не применялась. У одной пациентки с тяжелой сопутствующей патологией наряду с лечением, направленным на ликвидацию гнойного процесса, проводили комплексную дезинтоксикационную, общеукрепляющую, антибактериальную и иммуностимулирующую терапию. Другой пациент с удовлетворительной функцией сустава, опороспособной конечностью и стабильным спейсером, наличием свища со скудным отделяемым от дальнейшего хирургического лечения отказался. Восемью (6,3 %) пациентам после безуспешных (до 3 раз) санирующих операций выполнено удаление импланта и ревизионная артропластика.

Таблица 3

Виды операций после санирующего этапа реэндопротезирования

Характер операции	Группы больных						Всего	
	первая		вторая		третья			
	абс.	%	абс.	%	абс.	%	абс.	%
Повторная санация раны, замена спейсера	1	4,2	5	20,8	6	25,0	12	50,0
Переустановка спейсера	1	4,2	1	4,2	8	33,2	10	41,6
Открытое вправление спейсера	0	0	1	4,2	1	4,2	2	8,4
Итого	2	8,4	7	29,2	15	62,4	24	100

## ОБСУЖДЕНИЕ

При поздней глубокой ППИ двухэтапное реэндопротезирование является методом выбора. По данным литературы успешность двухэтапной ревизии при лечении ППИ составляет от 60 до 90 % [4, 7, 27]. Рецидив гнойного процесса после первого санирующего этапа реэндопротезирования возникает в 7,9–24,7 % случаев, а после второго этапа – в 14,6–28 % [7, 28, 29]. Несмотря на достигнутые успехи в лечении ППИ, сохраняется значительный процент рецидива заболевания. Снижение эффективности лечения ППИ связывают с участием в этиологии заболевания имплант-ассоциированной инфекции, вызванной условно-патогенной микрофлорой человека в виде эпидермального стафилококка, полирезистентных штаммов микроорганизмов и возрастающей роли их ассоциаций [13, 29, 30].

Результаты проведенного нами исследования свидетельствуют о том, что после санирующего этапа лечения ППИ ТБС достигнута ликвидация инфекции у подавляющего (88,1–97,6 %) числа пациентов в зависимости от тактики применяемого лечения.

Для усиления эффективности первого санирующего этапа реэндопротезирования Н.С. Николаев с соавт., К.Л. Романо с соавт. проводят покрытие поверхности имплантов различными препаратами, препятствующими образованию микробных биопленок [31–33]. Авторы, используя импланты с покрытием на основе двумерно-упорядоченного линейно-цепочечного углерода, лигирован-

ного серебром, добились статистически значимо лучших результатов лечения ППИ. Показано, что этот метод позволяет снизить уровень цитоза синовиальной жидкости перед вторым этапом реэндопротезирования. Разные технологии антибактериального покрытия имплантов при эндопротезировании суставов зарекомендовали себя как безопасные и эффективные, позволяющие снизить частоту инфекционных осложнений на 80–90 % и существенно уменьшить экономические затраты [31–33].

Для улучшения исходов лечения ППИ, пролонгации антимицробного действия применяемых спейсеров и профилактики рецидивов ППИ С.А. Божкова с соавт. предлагают для усиления действия гентамицина использовать диоксидин, что обеспечивает усиление бактерицидного действия костного цемента в отношении метициллин-резистентных штаммов стафилококков, а также применять для интероперационного орошения раны смесь поливинилипирролидона, гентамицина и диоксида [34]. Однако такие методы имеют краткосрочный период антимицробного действия.

Предложенная нами антимицробная композиция для формирования спейсера на основе костного цемента с гентамицином, содержащая антисептики и полимер, обладающий детоксицирующим действием, позволяет добиться пролонгированного антимицробного эффекта в области сустава в течение 348 дней в отношении, в том числе, антибиотикорезистентных изолятов.

К сожалению, в литературе недостаточно данных, посвященных неинфекционным осложнениям после первого этапа реэндопротезирования при ППИ. Они встречаются в виде вывиха спейсера, его нестабильности, перелома металлоконструкций, протрузии вертлужной впадины [35, 36]. Так, В.Ю. Мурылев с соавторами [4] указывают, что механические (неинфекционные) осложнения после санирующего этапа операции с установкой спейсера составили 21 %, из них вывих спейсера – 10,4 %, перелом металлоконструкции и спейсера – 5,2 %, протрузия в полость таза – 5,2 %. J. Jung с соавторами [35] описали частоту механических осложнений в 40,8 % случаев (17 % вывихов, 10,2 % поломок спейсера, 13,6 % переломов бедра). Для профилактики этих осложнений необходимо тщательно планировать санирующий этап реэндопротезирования с учетом дефектов костной ткани вертлужной впадины и бедренной кости по W.G. Paprosky [22].

Наше исследование посвящено улучшению исходов первого этапа реэндопротезирования за счет разработки антимикробной композиции пролонгированного действия для создания спейсеров и усовершенствования их конструктивных особенностей. Использование разработанных технологий позволило нам снизить число рецидивов инфекционного процесса в первой группе пациентов, которым устанавливали спейсер, сформированный из предложенной антимикробной композиции, по сравнению со второй и третьей группами. Использование разработанных двухкомпонентных спейсеров с учетом типов дефектов костей, образующих тазобедренный сустав, способствовало снижению числа неинфекционных осложнений по сравнению с применением преформированного спейсера.

#### ВЫВОДЫ

Создание двухкомпонентных спейсеров на основе костного цемента с гентамицином с использованием антисептиков с различными механизмами действия и полимера способствует длительному бактерицидному

действию спейсера, в том числе в отношении антибиотикорезистентных микроорганизмов, что обеспечивает эффективную санацию области сустава и оптимизацию сроков выполнения второго этапа реэндопротезирования.

#### СПИСОК ИСТОЧНИКОВ

- 20-летний опыт эндопротезирования крупных суставов в специализированном отделении ЦИТО им Н.Н. Приорова / Н.В. Загородний, В.И. Нурдин, С.В. Каграманов, Ю.Г. Хоранов, О.А. Кудинов, Д.Б. Аюшев, Ф.А. Кузьмин, М.Е. Буравцова, Г.А. Чраган, К.М. Бухтин, П.А. Ерохин, И.А. Николаев // Вестник травматологии и ортопедии им. Н.Н. Приорова. 2011. № 2. С. 52-58.
- Руководство по хирургии тазобедренного сустава : в 2 т. / под ред. Р.М. Тихилова, И.И. Шубнякова, СПб.: РНИИТО им. Р.Р. Вредена, 2014. Т. 1. 368 с. Guide to hip surgery / R.M. Tikhilov, I.I. Shubnyakov, A.N. Kovalenko, I.V. Kolesnikova. SPb.: RNIITO them. R.R. Vreden, 2014. T. 1. p. 364.
- Артропластика тазобедренного сустава после редукционно-реконструктивных вмешательств на проксимальном отделе бедра / Б.Ш. Минасов, Р.Р. Якупов, Т.Э. Хаиров, И.Р. Гафаров, К.Х. Сироджов, К.К. Каримов, Г.Н. Филимонов, А.Р. Трубин // Гений ортопедии. 2015. № 4. С. 21-26.
- Алгоритм первого этапа лечения поздней глубокой перипротезной инфекции тазобедренного сустава / В.Ю. Мурылев, Г.А. Куковенко, П.М. Елизаров, Л.Р. Иваненко, Г.Л. Сорокина, Я.А. Рукин, С.С. Алексеев, В.Г. Германов // Травматология и ортопедия России. 2018. Т. 24, № 4. С. 95-104. doi: 10.21823/2311-2905-2018-24-4-95-104.
- The 2018 Definition of Periprosthetic Hip and Knee Infection: An evidence-based and validated criteria / J. Parvizi, T.L. Tan, K. Goswami, C. Higuera, C. Della Valle, A.F. Chen, N. Shohat // J. Arthroplasty. 2018. Vol. 33, No 5. P. 1309-1314.e2. DOI: 10.1016/j.arth.2018.02.078.
- Management of periprosthetic joint infection / R. Goel, M. Tarabichi, I. Azboy, M.M. Kheir, J. Parvizi // Minerva Ortop. Traumatol. 2017. Vol. 68, No 4. P. 207-215. DOI: 10.23736/S0394-3410.17.03842-5.
- Павлов В.В., Петрова Н.В., Шералиев Т.У. Среднесрочные результаты двухэтапного лечения перипротезной инфекции // Травматология и ортопедия России. 2019. Т. 25, № 4. С. 109-116. DOI: 10.21823/2311-2905-2019-25-4-109-116.
- Что изменилось в структуре ревизионного эндопротезирования тазобедренного сустава в последние годы? / И.И. Шубняков, Р.М. Тихилов, А.О. Денисов, М.А. Ахмедиев, А.Ж. Черный, З.А. Тогоев, А.А. Джавадов, А.С. Карпухин, Ю.В. Муравьева // Травматология и ортопедия России. 2019. Т. 25, № 4. С. 9-27. DOI: 10.21823/2311-2905-2019-25-4-9-27.
- Обоснование выбора спейсера при лечении поздней перипротезной инфекции области тазобедренного сустава / С.А. Линник, Г.Э. Квиникадзе, Д.В. Кравцов, Г.Е. Афиногенов, А.Г. Афиногенова, А.А. Спиридонова, И.О. Кучеев, П.П. Ромашов, Д.А. Сабаев // Профилактическая и клиническая медицина. 2019. № 3 (72). С. 79-85.
- Оценка эффективности двухэтапного хирургического лечения больных с перипротезной инфекцией коленного и тазобедренного сустава / А.М. Ермаков, Н.М. Ключин, Ю.В. Абабков, А.С. Тряпичников, А.Н. Коюшков // Гений ортопедии. 2018. Т. 24, № 3. С. 321-326. DOI: 10.18019/1028-4427-2018-24-3-321-326.
- Важность выполнения алгоритма диагностики поздней глубокой перипротезной инфекции тазобедренного сустава / Г.А. Куковенко, П.М. Елизаров, С.С. Алексеев, Г.Л. Сорокина, Л.Р. Иваненко, Н.Е. Ерохин, А.В. Музыченков, В.Ю. Мурылев // Травматология и ортопедия России. 2019. Т. 25, № 4. С. 75-87. DOI: 10.21823/2311-2905-2019-25-4-75-87.
- Экспериментально-клиническое исследование фенотипических особенностей штаммов *S. epidermidis* и их роль в возникновении и развитии имплантат-ассоциированной инфекции после ортопедических операций / С.А. Божкова, Т.Я. Богданова, М.В. Краснова, Л.О. Анисимова, Г.И. Нетелько, А.Н. Рукина, Б. Лю // Травматология и ортопедия России. 2014. № 2. С. 68-77.
- Трудноизлечимая перипротезная инфекция тазобедренного сустава: результаты санирующих операций / В.Н. Ливенцов, С.А. Божкова, А.Ю. Кочиш, В.А. Артюх, В.Л. Разоренов, Д.В. Лабутин // Травматология и ортопедия России. 2019. Т. 25, № 4. С. 88-97. DOI: 10.21823/2311-2905-2019-25-4-88-97.
- Multidrug-resistant and extensively drug-resistant Gram-negative prosthetic joint infections: Role of surgery and impact of colistin administration / A. Papadopoulos, A. Ribera, A.F. Mavrogenis, D. Rodriguez-Pardo, E. Bonnet, M.J. Salles, M.D. Del Toro, S. Nguyen, A. Blanco-García, G. Skaliczki, A. Soriano, N. Benito, S. Petersdorf, M.B. Pasticci, P. Tattevin, Z.K. Tufan, M. Chan, N. O'Connell, N. Pantazis, A. Kyprianou, C. Pigrau, P.D. Megaloikonomos, E. Senneville, J. Ariza, P.J. Papagelopoulos, E. Giannitsioti; ESCMID Study Group for Implant-Associated Infections (ESGIAI) // Int. J. Antimicrob. Agents. 2019. Vol. 53, No 3. P. 294-301. DOI: 10.1016/j.ijantimicag.2018.10.018.
- Risk Factors and Treatment Options for Failure of a Two-Stage Exchange / L. Fagotti, J. Tatka, M.J.C. Salles, M.C. Queiroz // Curr. Rev. Musculoskelet. Med. 2018. Vol. 11, No 3. P. 420-427. DOI: 10.1007/s12178-018-9504-1.
- Микробиологическое обоснование создания композиции на основе костного цемента с пролонгированным антимикробным действием в отношении гентамицин-устойчивых *Staphylococcus epidermidis* / А.Г. Афиногенова, Г.Э. Квиникадзе, А.А. Спиридонова, Г.Е. Афиногенов, С.А. Линник, Д.Ю. Мадай // Проблемы медицинской микологии. 2018. Т. 20, № 4. С. 49-54.
- Локальная антибиотикотерапия при инфекции области эндопротеза сустава / Т.А. Кильметов, И.Ф. Ахтямов, И.Ш. Гальмутдинов, Э.Б. Гатина, И.К. Еремин, Э.И.-А. Алиев, Х.Г.-О. Исмаилов // Казанский медицинский журнал. 2014. Т. 95, № 3. С. 405-411.
- Прохоренко В.М., Павлов В.В. Инфекционные осложнения при эндопротезировании тазобедренного сустава. Новосибирск : Наука, 2010. 179 с. Prokhorenko V.M. Infectious complications of hip arthroplasty / V.M. Prokhorenko, V.V. Pavlov. Novosibirsk: Science, 2010. p. 179.



19. Результаты лечения перипротезной инфекции крупных суставов у ВИЧ-положительных больных / А.С. Тряпичников, А.М. Ермаков, Н.М. Ключин, Ю.В. Абабков, А.Б. Степанян, А.Н. Коюшков // Травматология и ортопедия России. 2019. Т. 25, № 4. С. 117-125. DOI: 10.21823/2311-2905-2019-25-4-117-125.
20. Therapy with gentamicin-PMMA beads, gentamicin-collagen sponge, and cefazolin for experimental osteomyelitis due to Staphylococcus aureus in rats / V. Mendel, H.J. Simanowski, H.C. Scholz, H. Heymann // Arch. Orthop. Trauma Surg. 2005. Vol. 125, No 6. P. 363-368. DOI: 10.1007/s00402-004-0774-2.
21. Инфекционные осложнения как показатели смены вариантов лечения в травматологии и ортопедии / Э.Б. Гатина, М.И. Митронин, И.Ф. Ахтямов, Б.Г. Зиятдинов, Т.А. Кильметов, И.К. Еремин // Практическая медицина. 2013. Т. 2, № 1-2. С. 34-36.
22. Paprosky W.G., Bradford M.S., Younger T.I. Classification of bone defects in failed prostheses // Chir. Organi Mov. 1994. Vol. 79, No 4. P. 285-291.
23. Mallory T.H. Preparation of the proximal femur in cementless total hip revision // Clin. Orthop. Relat. Res. 1988. No 235. P. 47-60.
24. The Harris hip score: comparison of patient self-report with surgeon assessment / N.N. Mahomed, D.C. Arndt, B.J. McGrory, W.H. Harris // J. Arthroplasty. 2001. Vol. 16, No 5. P. 575-580. DOI: 10.1054/arth.2001.23716.
25. Меньщикова И.А., Колесников С.В., Новикова О.С. Оценка болевого синдрома и степени выраженности коксартроза по различным шкалам и тестам // Гений ортопедии. 2012. № 1.С. 30-33.
26. Validation study of WOMAC: a health status instrument for measuring clinically important patient relevant outcomes to antirheumatic drug therapy in patients with osteoarthritis of the hip or knee / N. Bellamy, W.W. Buchanan, C.H. Goldsmith, J. Campbell, L.W. Stitt // J. Rheumatol. 1988. Vol. 15, No 12. P. 1833-1840.
27. Тактика лечения инфекционных осложнений после эндопротезирования тазобедренного сустава / Р.Н. Комаров, В.Н. Митрофанов, А.В. Новиков, С.Б. Королёв // Травматология и ортопедия России. 2016. Т. 22 № 4. С. 25-34. DOI: 10.21823/2311-2905-2016-22-4-25-34.
28. Lange J., Troelsen A., Søballe K. Chronic periprosthetic hip joint infection. A retrospective, observational study on the treatment strategy and prognosis in 130 non-selected patients // PLoS One. 2016. Vol. 11, No 9. P. e0163457. DOI: 10.1371/journal.pone.0163457.
29. Классификация и алгоритм диагностики и лечения перипротезной инфекции тазобедренного сустава / Т. Винклер, А. Трампш, Н. Ренц, К. Перка, С.А. Божкова // Травматология и ортопедия России. 2016. № 1. С. 33-45. DOI: 10.21823/2311-2905-2016-0-1-33-45.
30. Prosthetic joint infection caused by gram-negative organisms / B. Zmistowski, C.J. Fedorka, E. Sheehan, G. Deirmengian, M.S. Austin, J. Parvizi // J. Arthroplasty. 2011. Vol. 26, No 6 Suppl. P. 104-108. DOI: 10.1016/j.arth.2011.03.044.
31. Использование имплантатов с покрытием из серебра на основе двумерно-упорядоченного линейно-цепочечного углерода, легированного серебром, для лечения перипротезной инфекции / Н.С. Николаев, Л.В. Любимова, Н.Н. Пчелова, Е.В. Преображенская, А.В. Алексеева // Травматология и ортопедия России. 2019. Т. 25, № 4. С. 98-108. doi: 10.21823/2311-2905-2019-25-4-98-108.
32. Покрытие на основе двумерно упорядоченного линейно-цепочечного углерода для защиты титановых имплантатов от микробной колонизации / Д.В. Тапальский, Н.С. Николаев, А.В. Овсянкин, В.Д. Кочаков, Е.А. Головина, М.В. Матвеевков, М.В. Сухорукова, Р.С. Козлов // Травматология и ортопедия России. 2019. Т. 25, № 2. С. 111-120. DOI: 10.21823/2311-2905-2019-25-2-111-120.
33. Применение имплантатов с антибактериальным покрытием в ортопедии и травматологии: современное состояние проблемы / К.Л. Романо, С.А. Божкова, В. Артюх, Д. Романо, Х. Цучия, Л. Драго // Травматология и ортопедия России. 2019. Т. 25, № 4. С. 64-74. DOI: 10.21823/2311-2905-2019-25-4-64-74.
34. Неблагоприятные тенденции в этиологии ортопедической инфекции: результаты 6-летнего мониторинга структуры и резистентности ведущих возбудителей / Божкова С.А., Касимова А.Р., Тихилов Р.М., Полякова Е.М., Рукина А.Н., Шабанова В.В., Ливенцов В.Н. // Травматология и ортопедия России. 2018. Т. 24, № 4. С. 20-31.
35. Complications after spacer implantation in the treatment of hip joint infections / J. Jung, N.V. Schmid, J. Kelm, E. Schmitt, K. Anagnostakos // Int. J. Med. Sci. 2009. Vol. 6, No 5. P. 265-273. DOI: 10.7150/ijms.6.265.
36. Mechanical complications with one hundred and thirty eight (antibiotic-laden) cement spacers in the treatment of periprosthetic infection after total hip arthroplasty / M. Faschingbauer, H. Reichel, R. Bieger, T. Kappe // Int. Orthop. 2015. Vol. 39, No 5. P. 989-994. DOI: 10.1007/s00264-014-2636-z.
37. Спейсер тазобедренного сустава : пат. 174697 Рос. Федерация : МПК А61В 17/56 А61F 2/32 / Линник С.А., Квиникадзе Г.Э., Кучеев И.О., Руссу И.И., Радыш В.Г., Алиев Н.С. ; патентообладатель ФГБУ ВО «Северо-Западный государственный медицинский университет им. И.И. Мечникова» Министерства здравоохранения Российской Федерации. № 2017113205 ; заявл. 17.04.2017 ; опубл. 26.10.2017, Бюл. № 30.
38. Спейсер тазобедренного сустава : пат. 191236, Рос. Федерация : МПК А61В 17/56 / Линник С.А., Квиникадзе Г.Э., Афиногенова А.Г., Афиногенов Г.Е., Мадай Д.Ю., Трофимова М.А., Бердес А.И., Ячменев А.Н., Сердобинцев М.С., Делиев Б.И. ; патентообладатели: ФГБУ ВО «Северо-Западный государственный медицинский университет им. И.И. Мечникова» Министерства здравоохранения Российской Федерации [и др.]. № 2019109895 ; заявл. 03.04.2019 ; опубл. 30.07.2019, Бюл. № 22.
39. Антимикробная композиция для формирования спейсера : пат. 2707734, Рос. Федерация : МПК А61К 31/7036 А61F 2/28 А61L 27/54 А61P 31/00 / Афиногенова А.Г., Афиногенов Г.Е., Линник С.А., Квиникадзе Г.Э., Спиридонова А.А., Мадай Д.Ю., Черкасов А.Ю. ; патентообладатели: ФБУН "Санкт-Петербургский научно-исследовательский институт эпидемиологии и микробиологии им. Пастера" Федеральной службы по надзору в сфере защиты прав потребителей и благополучия человека [и др.]. № 2019109897 ; заявл. 3.04.2019 ; опубликовано: 29.11.2019, Бюл. № 34.

Статья поступила в редакцию 05.10.2020; одобрена после рецензирования 20.04.2021; принята к публикации 23.08.2021.

The article was submitted 05.10.2020; approved after reviewing 20.04.2021; accepted for publication 23.08.2021.

#### Информация об авторах:

1. Станислав Антонович Линник – доктор медицинских наук, профессор, stanislavlinnik@mail.ru;
2. Геннадий Евгеньевич Афиногенов – доктор медицинских наук, профессор, gennady-afinogenov@yandex.ru;
3. Анна Геннадьевна Афиногенова – доктор биологических наук, spbstestcenter@mail.ru;
4. Гурам Элгуджевич Квиникадзе – M.D., guram88@inbox.ru;
5. Дмитрий Викторович Кравцов – кандидат медицинских наук, Dmitrii.Kravtcov@szgmu.ru;
6. Николай Михайлович Ключин – доктор медицинских наук, klyushin\_nikolay@mail.ru;
7. Дмитрий Юрьевич Мадай – доктор медицинских наук, профессор, wpxmdy@mail.ru;
8. Валерий Михайлович Хайдаров – кандидат медицинских наук, Valerii.Khaidarov@szgmu.ru;
9. Гиорги Карагезов – giorgikaragezov@gmail.com;
10. Алимбек Альбертович Вороков – Alimbek.Vorokov@szgmu.ru.

#### Information about the authors:

1. Stanislav A. Linnik – Doctor of Medical Sciences, Professor, stanislavlinnik@mail.ru;
2. Gennady E. Afinogenov – Doctor of Medical Sciences, Professor, gennady-afinogenov@yandex.ru;
3. Anna G. Afinogenova – Doctor of Biological Sciences, spbstestcenter@mail.ru;
4. Guram E. Kvinikadze – M.D., guram88@inbox.ru;
5. Dmitry V. Kravtsov – Candidate of Medical Sciences, Dmitrii.Kravtcov@szgmu.ru;
6. Nikolai M. Kliushin – Doctor of Medical Sciences, klyushin\_nikolay@mail.ru;
7. Dmitry Yu. Maday – Doctor of Medical Sciences, wpxmdy@mail.ru;
8. Valeriy M. Khaidarov – Candidate of Medical Sciences, Valerii.Khaidarov@szgmu.ru;
9. Giorgi Karagezov – M.D., giorgikaragezov@gmail.com;
10. Alimbek A. Vorokov – M.D., Alimbek.Vorokov@szgmu.ru.

Конфликт интересов не заявлен.