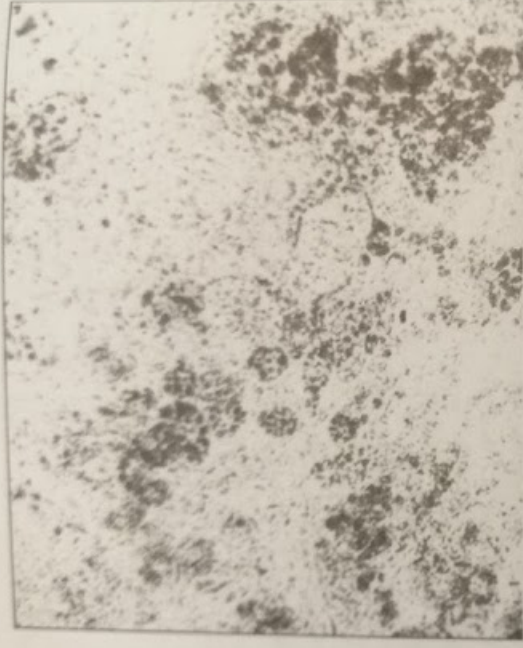

Рисунок 2
Печень крысы, погибшей после однократного введения смертельной дозы
«Экстрасепт 1». Очаговая жировая дистрофия. Окраска Судан IV. Ув.40х7.



В то же время при вскрытии крыс, погибших после введения смертельных доз этилового спирта, отмечено только увеличение желудка, других

патоморфологических признаков, выявленных у животных, погибших от введения «Экстрасепт 1», не наблюдалось (рисунок 3).

Рисунок 3
Печень крысы, погибшей после однократного введения смертельной дозы этилового спирта. Отсутствие жировых включений в цитоплазме гепатоцитов. Окраска Судан IV Ув.40х7.

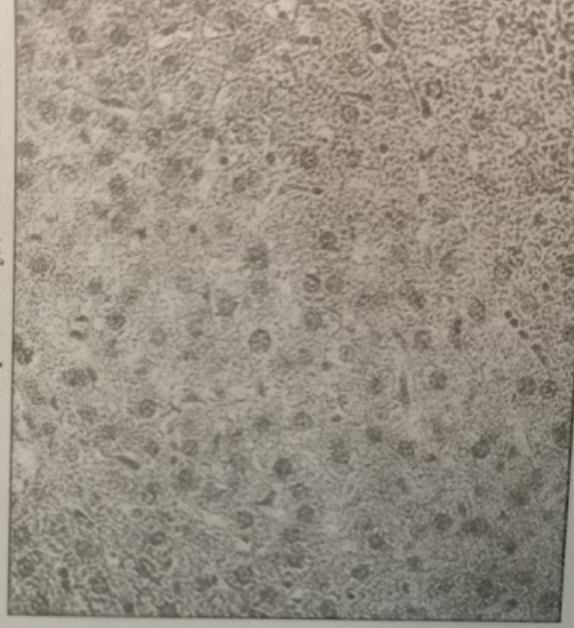


Рисунок 2

Печень крысы, погибшей после однократного введения смертельной дозы «Экстрасепт 1». Очаговая жировая дистрофия. Окраска Судан IV. Ув.40х7.

патоморфологических признаков, выявленных у животных, погибших от введения «Экстрасепт 1», не наблюдалось (рисунок 3).

Рисунок 3
Печень крысы, погибшей после однократного введения смертельной дозы этилового спирта. Отсутствие жировых включений в цитоплазме гепатоцитов. Окраска Судан IV Ув.40х7.